

Conflicto de intereses

Los autores declaramos no tener ningún conflicto de intereses relacionado directa o indirectamente con los contenidos del manuscrito.

Bibliografía

1. Ford AC, Moayyedi P, Hanauer SB. Ulcerative colitis. *BMJ*. 2013;346:f432.
2. Bohan A, Peter JB. Polymyositis and dermatomyositis (first of two parts). *N Engl J Med*. 1975;292:344-7.
3. Hernández MA, Díez Tejedor E, Barbado J, Morales C. Polymyositis and ulcerative colitis. A new form of association? [Article in Spanish]. *Neurología*. 1986;1:134-5.
4. Evrard P, Lefebvre C, Brucher JM, Coche E. Myositis associated with ulcero-hemorrhagic rectocolitis. Apropos of a case. *Acta Gastroenterol Belg*. 1987;50:675-9.
5. Kaneoka H, Iyadomi I, Hiida M, Yamamoto K, Kisu T, Tokunaga O, et al. An overlapping case of ulcerative colitis and polymyositis. *J Rheumatol*. 1990;17:274-6.
6. Chugh S, Dilawari JB, Sawhney IM, Dang N, Radotra BD, Chawla YK. Polymyositis associated with ulcerative colitis. *Gut*. 1993;34:567-9.
7. Voigt E, Griga T, Tromm A, Henschel MG, Vorgerd M, May B. Polymyositis of the skeletal muscles as an extraintestinal complication in quiescent ulcerative colitis. *Int J Colorectal Dis*. 1999;14:304-7.
8. Paoluzi OA, Crispino P, Rivera M, Iacopini F, Palladini D, Consolazio A, et al. Skeletal muscle disorders associated with inflammatory bowel diseases:

Occurrence of myositis in a patient with ulcerative colitis and Hashimoto's thyroiditis—case report and review of the literature. *Int J Colorectal Dis*. 2006;21:473-7.

9. Schneider C, Gold R, Schafers M, Toyka KV. Mycophenolate mofetil in the therapy of polymyositis associated with a polyautoimmune syndrome. *Muscle Nerve*. 2002;25:286-8.

Andrés González García^{a,*}, Walter Alberto Sifuentes-Giraldo^b, Sergio Diz Fariña^a y Héctor Pian^c

^a Servicio de Medicina Interna, Hospital Universitario Ramón y Cajal, Madrid, España

^b Servicio de Reumatología, Hospital Universitario Ramón y Cajal, Madrid, España

^c Servicio de Anatomía Patológica, Hospital Universitario Ramón y Cajal, Madrid, España

* Autor para correspondencia.

Correo electrónico: andres.gonzalez.garcia@hotmail.com (A. González García).

<http://dx.doi.org/10.1016/j.reuma.2016.01.003>

Espondilodiscitis sin endocarditis causada por *Streptococcus mitis*



Spondylodiscitis without endocarditis caused by Streptococcus mitis

Sr. Editor:

La espondilodiscitis es la infección del disco intervertebral y las vértebras. Su incidencia ha aumentado en los últimos años. El microorganismo responsable de la mayoría de casos en adultos es *Staphylococcus aureus*. Las especies de estreptococos han tenido poca relevancia, hasta el momento, como agentes causales de osteomielitis vertebral. Sin embargo, recientemente se ha producido un aumento del número de casos causados por estos microorganismos¹. A continuación presentamos el caso de un paciente con espondilodiscitis causada por *Streptococcus mitis*.

Varón de 49 años, exfumador, sin otros antecedentes patológicos de interés. Consultaba por lumbalgia de características inflamatorias de 4 semanas de evolución, con irradiación hacia la extremidad inferior izquierda. No explicaba fiebre ni síndrome tóxico asociado. Tampoco lesiones cutáneas ni consumo de productos lácteos artesanales. No había tenido manipulación dentaria en los últimos 2 años. En los estudios de laboratorio destacaba hemograma sin leucocitosis, ni alteraciones de la fórmula leucocitaria, pero con elevación de reactantes de fase aguda (VSG 80 mm, PCR 42 mg/l). Las serologías para VIH y *Brucella* fueron negativas, así como la prueba cutánea de la tuberculina. La radiografía de columna lumbar mostraba una discreta irregularidad en el platillo vertebral inferior de L5. Se realizó una resonancia magnética de columna lumbosacra que puso de manifiesto signos compatibles con espondilodiscitis L5-S1. Los hemocultivos cursados fueron negativos. Se practicó ecocardiograma transtorácico sin signos de endocarditis. Finalmente, se practicó biopsia y punción-aspiración con aguja fina de la lesión discal, guiadas por tomografía computarizada (TC). En el cultivo bacteriológico crecieron colonias de *Streptococcus mitis* sensible a todos los grupos de antimicrobianos excepto a la penicilina. Se realizaron, además, nuevos hemocultivos a las 4 h de la biopsia vertebral, en los cuales se aisló también *Streptococcus mitis*.

Se administró tratamiento con ceftriaxona vía endovenosa durante 3 semanas y, posteriormente, 3 semanas más con levofloxacino vía oral. El paciente presentó buena evolución, con resolución de la clínica y normalización de los reactantes de fase aguda.

En la bibliografía médica anglosajona hay descritos 7 casos de espondilodiscitis causada por *Streptococcus mitis*¹⁻³ (PubMed: Spondylodiscitis and *Streptococcus mitis* 1969-2015). El *Streptococcus mitis* pertenece al grupo de los *Streptococcus viridans* sp, forma parte de la flora comensal de la boca y los senos paranasales, y es una causa rara de espondilodiscitis. La espondilodiscitis es una infección poco frecuente en adultos. Los factores predisponentes son la diabetes mellitus, la malnutrición, el consumo de drogas por vía parenteral, la inmunodeficiencia, las neoplasias, el tratamiento prolongado con glucocorticoides, la enfermedad renal crónica y la cirrosis. Clínicamente se suele presentar con dolor de espalda de ritmo inflamatorio, y puede acompañarse de fiebre y clínica sistémica². A diferencia de las espondilodiscitis causadas por *Staphylococcus aureus* y estreptococos del grupo no *viridans*; las originadas por *Streptococcus viridans* sp presentan un curso más subagudo, con menor repercusión sistémica. Es por ello que suelen tener un mayor retraso diagnóstico¹. La mayoría de los pacientes con una infección por este microorganismo presentan paralelamente una endocarditis infecciosa, por lo que es imprescindible en estos casos realizar un ecocardiograma¹⁻⁵. En los estudios de laboratorio se observa leucocitosis y neutrofilia, así como elevación de reactantes de fase aguda (VSG, PCR). Los hemocultivos son cruciales para el diagnóstico microbiológico y evitan la necesidad de realizar procedimientos más invasivos. Las pruebas de imagen (radiografía simple, TC o resonancia magnética nuclear), se usan para excluir otras enfermedades, y para identificar signos que sugieran una espondilodiscitis, así como para descartar complicaciones de la misma. El diagnóstico definitivo requiere el aislamiento del germen causal, ya sea en los hemocultivos o en la biopsia que puede ser percutánea, generalmente guiada por TC o abierta⁶. Se ha descrito que los hemocultivos cursados en las horas posteriores a la realización de la biopsia incrementan la sensibilidad de los mismos, y sirven para confirmar que el microorganismo aislado en la biopsia del disco es el responsable de la infección y no fruto de la contaminación⁷.

Bibliografía

- Murillo O, Roset A, Sobrino B, Lora-Tamayo J, Verdaguer R, Jiménez-Mejías E, et al. Streptococcal vertebral osteomyelitis: Multiple faces of the same disease. *Clin Microbiol Infect.* 2013;20:033-8.
- Cariati VP, Deng W. Atypical presentation of thoracic spondylodiscitis caused by *Streptococcus mitis*. *BMJ Case Rep.* 2014;2014, pii: bcr2013200532.
- Weber M, Gubler J, Fahrer H, Crippa M, Kissling R, Boos N, et al. Spondylodiscitis caused by *viridans* streptococci: Three cases and a review of the literature. *Clin Rheumatol.* 1999;18:417-21.
- Yavasoglu I, Kadikoylu G, Bolaman Z, Senturk T. Spondylodiscitis and *Streptococcus viridans* endocarditis. *J Natl Med Assoc.* 2005;97:1722-4.
- Luz A, Castro A, Ribeiro R, Bernardo L, Carvalho H, Bernardo A, et al. Endocardite bacteriana a estreptococos do grupo *viridans* asociada a espondilodiscite. *Rev Port Cardiol.* 2004;23:723-8.
- Zimmerli W. Clinical practice vertebral osteomyelitis. *N Engl J Med.* 2010;362:1022-9.
- Cherasse A, Martin D, Tavernier C, Maillefert JF. Are blood cultures performed after disco-vertebral biopsy useful in patients with pyogenic infective spondylitis? *Rheumatology (Oxford).* 2003;42:913.

Águeda Prior-Español*, Lourdes Mateo, Melania Martínez-Morillo y Anne Riveros-Frutos

Servicio de Reumatología, Hospital Universitario Germans Trias i Pujol, Badalona, Barcelona, España

* Autor para correspondencia.
Correo electrónico: agueda.88@hotmail.com (Á. Prior-Español).

<http://dx.doi.org/10.1016/j.reuma.2015.11.014>

Síndrome de fiebre periódica, estomatitis aftosa, faringitis y adenopatías y vitamina D. ¿Una posible opción terapéutica?



Periodic fever, aphthous stomatitis, pharyngitis and adenopathy syndrome and vitamin D: A possible treatment option?

Sr. Editor:

El síndrome PFAPA (fiebre periódica, aftas orales, faringitis, adenopatías) o síndrome de Marshall¹, es una enfermedad autoinflamatoria sin base genética conocida, que afecta predominantemente a los pacientes en la primera década de vida. Se caracteriza por episodios recurrentes de fiebre alta, de 3 a 6 días de duración, acompañados de síntomas que definen el cuadro: faringitis, adenopatías cervicales y aftas orales. El diagnóstico es clínico, y se refuerza por el incremento de reactantes de fase aguda durante las crisis, que se normalizan en periodos asintomáticos, y la negatividad de pruebas microbiológicas. Aunque progresivamente los episodios son menos frecuentes hasta su remisión completa, la recurrencia de los brotes repercute negativamente en la calidad de vida del paciente. Las opciones terapéuticas pueden presentar algunos aspectos controvertidos. Los corticoides orales son el tratamiento de elección para resolver las crisis, sin embargo

tras su utilización se ha descrito una mayor recurrencia de los episodios². La amigdalectomía se emplea en los casos refractarios, pero puede ser discutible su indicación, dado que es una enfermedad que evoluciona a la resolución completa en la mayoría de los pacientes. Se ha empleado profilácticamente distintos fármacos para tratar de disminuir el número e intensidad de los episodios, como la cimetidina y la colchicina³. En los últimos años se está estudiando una posible relación entre el síndrome de PFAPA y los niveles plasmáticos deficitarios de vitamina D, y se ha planteado si el tratamiento con esta vitamina puede modificar el curso de la enfermedad⁴.

Presentamos el caso de una niña de 32 meses con historia previa de múltiples visitas a urgencias por fiebre, vómitos y amigdalitis recurrente, con una periodicidad de los episodios entre 6 y 8 semanas. En los mismos presentaba elevación transitoria de los reactantes de fase aguda (PCR máxima: 15,39 mg/dl) y leucocitosis de hasta 15.000/ μ l con 85% de neutrófilos, y estudios microbiológicos negativos. Ante la sospecha de un síndrome de PFAPA, en uno de los eventos se realizó una prueba diagnóstico-terapéutica administrando una dosis de prednisolona oral (1 mg/kg/dosis), con resolución inmediata de los síntomas. Se observó que, tras varios procesos en los que se administraron corticoides, los episodios se tornaron cada vez más frecuentes. Se solicitaron niveles plasmáticos de 25-OH-vitamina D, con resultado en rango de deficiencia (23,7 ng/ml)

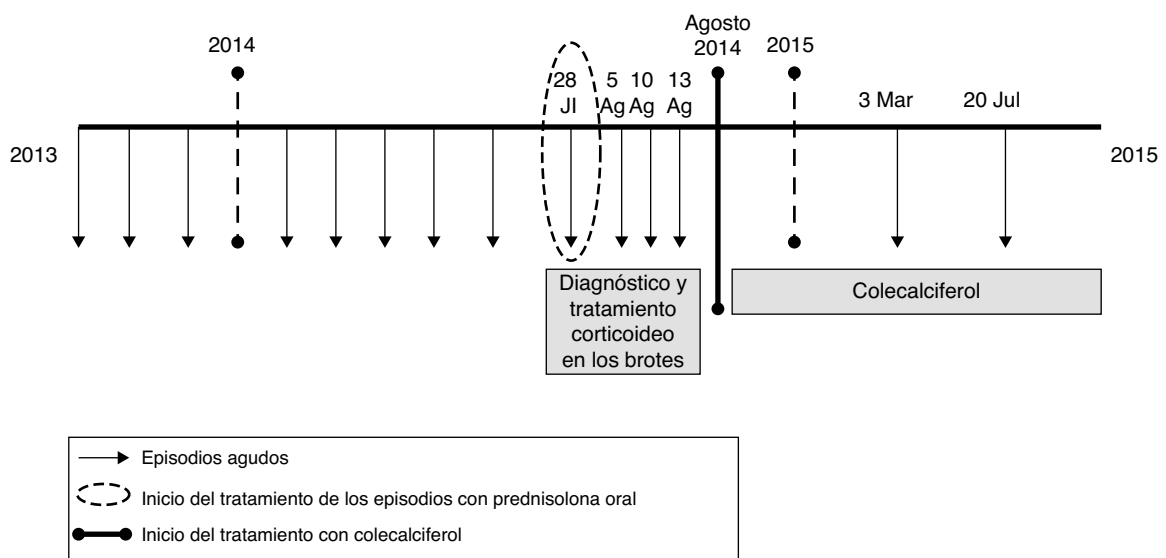


Figura 1. Evolución de la paciente en las diferentes formas de enfermedad y tras el inicio del tratamiento con colecalciferol.