




Sociedad Española
de Reumatología -
Colegio Mexicano
de Reumatología

Reumatología Clínica

www.reumatologiaclinica.org



Reumatología Clínica en imágenes

Dermatosis neutrofílica de las manos (Sweet de las manos)

Neutrophilic dermatosis of the hands (localized Sweet's syndrome)

Belén Lozano-Masdemont^{a,*}, Irene Molina-López^a, Verónica Parra-Blanco^b
y Ricardo Suárez-Fernández^a

^a Servicio de Dermatología, Hospital General Universitario Gregorio Marañón, Madrid, España

^b Anatomía Patológica, Hospital General Universitario Gregorio Marañón, Madrid, España



INFORMACIÓN DEL ARTÍCULO

Historia del artículo:

Recibido el 15 de septiembre de 2015

Aceptado el 25 de noviembre de 2015

On-line el 29 de diciembre de 2015

Se presenta el caso de una mujer caucásica de 67 años, diagnosticada 9 meses antes de trombocitopenia inmune primaria, quien presentaba lesiones dolorosas palmares de una semana de evolución, sin fiebre u otros síntomas acompañantes. Se objetivaron unas placas eritematovioláceas en el borde cubital de ambas palmas, con

una pústula de unos 4 cm en la derecha (fig. 1 a). La biopsia mostró un denso infiltrado neutrofílico dérmico, con marcado edema, sin vasculitis (fig. 1b). Los cultivos para bacterias, virus y hongos fueron estériles. El hemograma, salvo por la trombocitopenia, fue normal y en la bioquímica solo destacó una PCR de 1 mg/L. El estudio

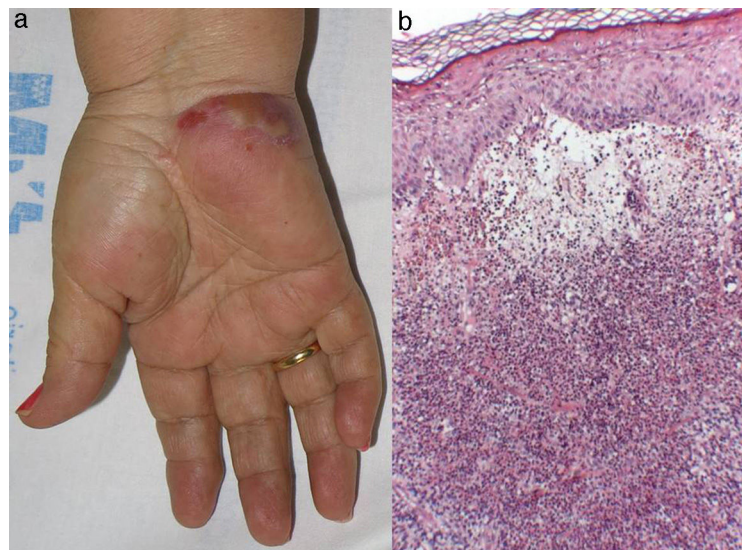


Figura 1. a) Gran pústula sobre una placa eritematoviolácea en la palma de la mano. b) Hematoxilina y eosina (10×). Denso infiltrado neutrofílico dérmico con marcado edema, sin vasculitis leucocitoclástica.

* Autor para correspondencia.

Correo electrónico: belenmasdemont@gmail.com (B. Lozano-Masdemont).

de extensión descartó una neoplasia subyacente. Respondió completamente a prednisona por vía oral 0,5 mg/kg/día durante 2 semanas, sin recurrencias en un año de seguimiento. La dermatosis neutrofilica del dorso de las manos, recientemente descrita¹, consiste en la presencia de placas eritematovioláceas de localización acral con frecuentes ampollas o pústulas, histológicamente constituida por un infiltrado neutrofilico dérmico, asociado o no a vasculitis leucocitoclástica¹⁻⁸. Generalmente, no se acompaña de infección respiratoria, fiebre ni alteraciones de laboratorio, lo que la diferencia del síndrome de Sweet convencional^{1-5,9}. Se ha asociado a neoplasias hematológicas (frecuentemente mielodisplasia y leucemias), carcinomas, enfermedad inflamatoria intestinal y artritis, entre otros¹⁻⁵. Los datos disponibles muestran una frecuencia de asociación con patología hematológica similar a la del síndrome de Sweet clásico^{4,9,10}. El caso reportado es el primero que asocia trombocitopenia inmune primaria, trastorno que excepcionalmente se ha encontrado en el síndrome de Sweet convencional¹⁰. Nuestro caso, aunque tenga una afectación palmar, posee la morfología pustulosa característica, por lo que consideramos más correcto el término de dermatosis neutrofilica acral o de las manos⁹. El diagnóstico diferencial debe hacerse con infecciones cutáneas, artritis, vasculitis y linfomas cutáneos. Responde bien a corticoides por vía oral o dapsona, y la recurrencia es ocasional¹⁻⁵.

Responsabilidades éticas

Protección de personas y animales. Los autores declaran que para esta investigación no se han realizado experimentos en seres humanos ni en animales.

Confidencialidad de los datos. Los autores declaran que han seguido los protocolos de su centro de trabajo sobre la publicación de datos de pacientes.

Derecho a la privacidad y consentimiento informado. Los autores declaran que en este artículo no aparecen datos de pacientes.

Conflicto de intereses

Ninguno.

Bibliografía

1. Strutton G, Weedon D, Robertson I. Pustular vasculitis of the hands. *J Am Acad Dermatol*. 1995;32:192–8.
2. Galaria NA, Junkins-Hopkins JM, Kligman D, James WD. Neutrophilic dermatosis of the dorsal hands: pustular vasculitis revisited. *J Am Acad Dermatol*. 2000;43:870–4.
3. DiCauda DJ, Connolly SM. Neutrophilic dermatosis (pustular vasculitis) of the dorsal hands: a report of 7 cases and review of the literature. *Arch Dermatol*. 2002;138:361–5.
4. Walling HW, Snipes CJ, Gerami P, Piette WW. The relationship between neutrophilic dermatosis of the dorsal hands and Sweet syndrome: Report of 9 cases and comparison to atypical pyoderma gangrenosum. *Arch Dermatol*. 2006;142:57–63.
5. Del Pozo J, Sacristán F, Martínez W, Paradelo S, Fernández-Jorge B, Fonseca E. Neutrophilic dermatosis of the hands: presentation of eight cases and review of the literature. *J Dermatol*. 2007;34:243–7.
6. Cook-Norris RH, Youse JS, Gibson LE. Neutrophilic dermatosis of the hands: An underrecognized hematological condition that may result in unnecessary surgery. *Am J Hematol*. 2009;84:60–1.
7. Leecy T, Anderson A, von Nida J, Harvey N, Wood B. Neutrophilic dermatosis of the dorsal hands: An often under recognised and mistreated entity. *Pathology*. 2013;45:198–200.
8. Wang YS, Tan A. Neutrophilic dermatosis of the dorsal hands: an emerging entity. *J Eur Acad Dermatol Venereol*. 2009;23:451–2.
9. Nofal A, Assaf M, Elakad R, Fawzy M, Nofal E. Neutrophilic dermatosis of the dorsal hands: A localized variant of Sweet's syndrome or a distinct entity? *Int J Dermatol*. 2015;54:e66–7.
10. Hensley CD, Caughman SW. Neutrophilic dermatoses associated with hematologic disorders. *Clin Dermatol*. 2000;18:355–67.