

Imagen clínica

Rotura traqueal yatrogénica tras una intubación de urgencia



Iatrogenic tracheal rupture after emergent intubation

Chuan-Liang Chou^a, Ting-I Lee^{a,b} y Ting-Yu Hu^{c,*}

^a Division of Endocrinology and Metabolism, Department of Internal Medicine, Wan Fang Hospital, Taipei Medical University, Taipéi, Taiwán

^b Department of General Medicine, School of Medicine, College of Medicine, Taipei Medical University, Taipéi, Taiwán

^c Division of Pulmonary Medicine, Department of Internal Medicine, Wan Fang Hospital, Taipei Medical University, Taipéi, Taiwán

Una mujer de 80 años y de aspecto frágil acudió por presentar disnea e insuficiencia respiratoria aguda como consecuencia de una crisis asmática y requirió intubación orotraqueal de urgencia. La paciente desarrolló un enfisema subcutáneo cervicofacial, que se extendía hacia la pared anterior del tórax. La radiología torácica

puso de manifiesto un neumotórax y un extenso enfisema subcutáneo (fig. 1A).

Una semana más tarde, debido a la lenta mejoría del enfisema, se practicó una tomografía axial computarizada en la unidad de cuidados intensivos, que reveló un defecto en la porción inferior de la

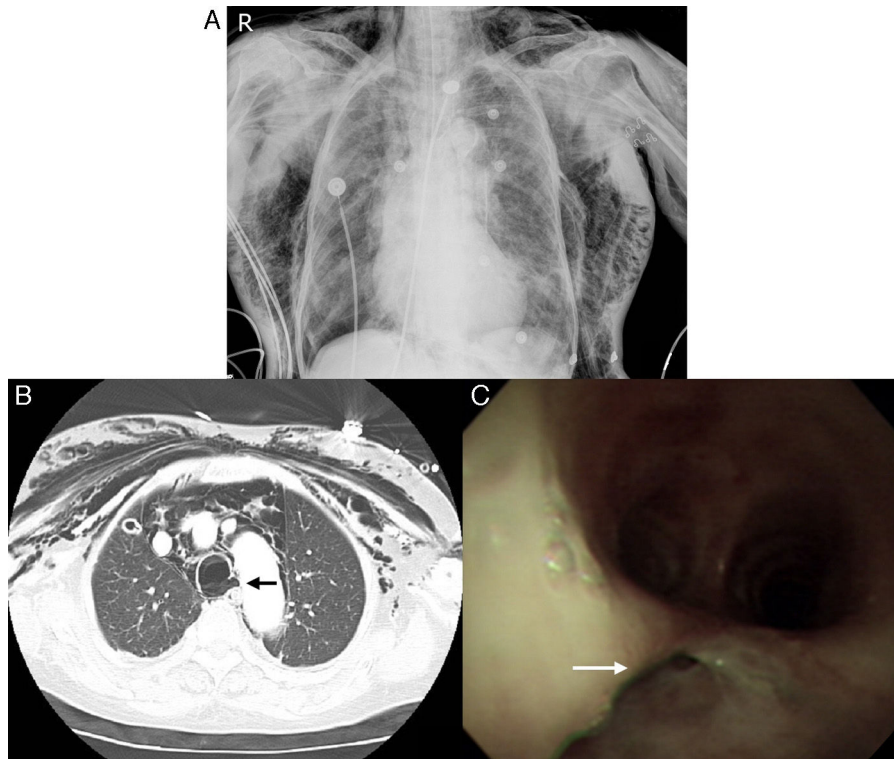


Figura 1. A) Neumotórax y enfisema subcutáneo torácico. B) Defecto en la porción inferior de la tráquea (flecha negra). C) Rotura (flecha blanca) de la pared posteroinferior de la tráquea.

* Autor para correspondencia.

Correo electrónico: 95284@w.tmu.edu.tw (T.-Y. Hu).

tráquea (fig. 1B, flecha negra). La broncoscopia confirmó una rotura de la pared traqueal posteroinferior, en la que se observó un defecto vertical de 2 cm de longitud (fig. 1C, flecha blanca) situada 1 cm por encima de la carina. Posteriormente se conectó a la paciente a una pieza en T para facilitar la respiración espontánea, y el enfisema subcutáneo se resolvió de manera gradual. La paciente fue trasladada a otro hospital.

Las lesiones traqueales yatrogénicas debidas a una intubación son infrecuentes, siendo su incidencia de uno por cada 20.000 casos¹. Se han comunicado muchos factores de riesgo de este tipo de lesión, tales como la edad avanzada, el sexo femenino o la presencia de lesiones traqueales de tipo inflamatorio. En el caso que describimos se detectaron todos estos factores. Las manifestaciones clínicas de la rotura traqueal incluyen disnea, hemoptisis, enfisema mediastínico, enfisema subcutáneo y neumotórax¹. Es necesario

practicar una broncoscopia de urgencia para determinar el alcance de la lesión².

Las lesiones traqueales causadas por las maniobras de intubación son infrecuentes, con frecuencia mortales, y difíciles de reconocer. El diagnóstico precoz es crucial para prevenir sus complicaciones y mortalidad².

Bibliografía

1. Miñambres E, Burón J, Ballesteros MA, Llorca J, Muñoz P, González-Castro A. Tracheal rupture after endotracheal intubation: A literature systematic review. *Eur J Cardiothorac Surg.* 2009;35:1056–62.
2. Prokakis C, Koletsis E.N., Dedeilias P, Fligou F, Filos K, Dougenis D. Airway trauma: A review on epidemiology, mechanisms of injury, diagnosis and treatment. *J Cardiothorac Surg.* 2014;9:117.