

Imagen clínica

Timoma de localización atípica

Atypical Location of a Thymoma

Alicia Cerezo Lajas, María del Carmen Rodríguez Guzmán Romero de Hombrebueno y Javier de Miguel Díez*

Servicio de Neumología, Hospital General Universitario Gregorio Marañón, Madrid, España

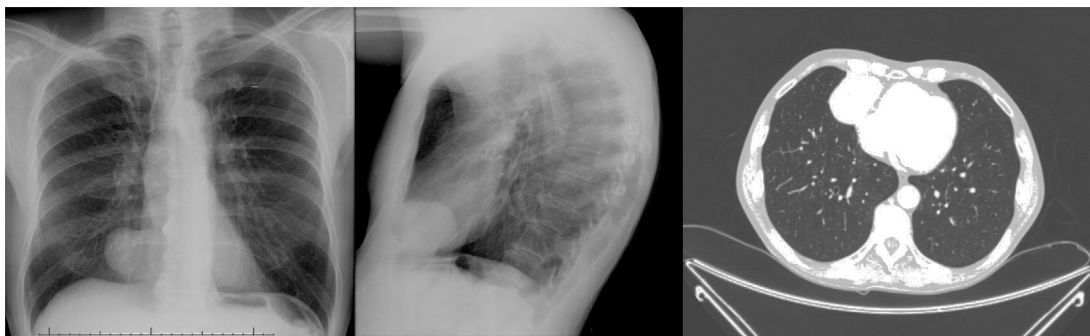


Figura 1. Localización de un timoma en el ángulo cardiofrénico derecho.

Varón de 65 años de edad, exfumador, estudiado en la consulta de neumología en 2009 por una imagen de aumento de densidad en el ángulo cardiofrénico derecho. En la TC torácica se apreció una masa sólida de 29 × 34 mm, de bordes lisos y bien delimitados, en el ángulo cardiofrénico derecho, sugerente de quiste pleuropericárdico. El paciente no acudió a consulta hasta septiembre de 2015, fecha en la que se observó en la radiografía de tórax de control un aumento de tamaño de la lesión descrita (fig. 1). En la TC torácica se evidenció una masa sólida en el ángulo cardiofrénico derecho, con un diámetro mayor de 6 cm, que se puso en relación con un probable tumor fibroso pleural (fig. 1). Posteriormente se realizó resección quirúrgica de dicha lesión. El estudio anatomopatológico fue compatible con un timoma de tipo AB de la clasificación de la OMS, pseudoencapsulado, que respetaba los márgenes quirúrgicos de resección.

En relación con la clasificación, tanto el sistema de la OMS como el de Masaoka se han utilizado ampliamente para organizar y clasificar los tumores epiteliales del timo, incluyendo los timomas y los

carcinomas tímicos. No obstante, la Asociación Internacional para el Estudio del Cáncer de Pulmón (IASLC, por sus siglas en inglés) y el Grupo de Interés Internacional en Malignidades del Timo (ITMIG, por sus siglas en inglés) han propuesto una nueva clasificación para la próxima edición de la clasificación TNM de tumores malignos¹. En cuanto a la localización, el 90% de los timomas se presenta en mediastino anterior y el 6% en mediastino superior. El 4% restante puede aparecer de forma ectópica en cuello, mediastino posterior o medio y en pulmón. El hallazgo de un timoma ectópico en la pleura o en el pericardio es extremadamente raro^{2,3}.

Bibliografía

1. Lee GD, Kim HR, Choi SH, Kim YH, Kim DK, Park SI. Prognostic stratification of thymic epithelial tumors based on both Masaoka-Koga stage and WHO classification systems. *J Thorac Dis.* 2016;8:901–10.
2. Kalloli M, Vijayakumar M, Srinivas C, Ramachandra C. A rare giant pleural thymoma in posterior mediastinum. *Online J Health Allied Sci.* 2012;11:9.
3. Chung SR, Kim IS, Kim J. Thymoma of the middle mediastinum. *Korean J Thorac Cardiovasc Surg.* 2012;45:267–8.

* Autor para correspondencia.

Correo electrónico: javier.miguel@salud.madrid.org (J. de Miguel Díez).