

Imagen clínica

Quiste pleuropericárdico: localización y presentación inusuales

Pleuropericardial Cyst: Uncommon Location and Presentation

Ruth Yeste Martín*, Luis Javier Navarro Marín y Carmen Herrero Rodríguez

Servicio de Medicina Interna, Complejo Hospitalario de Jaén, Jaén, España

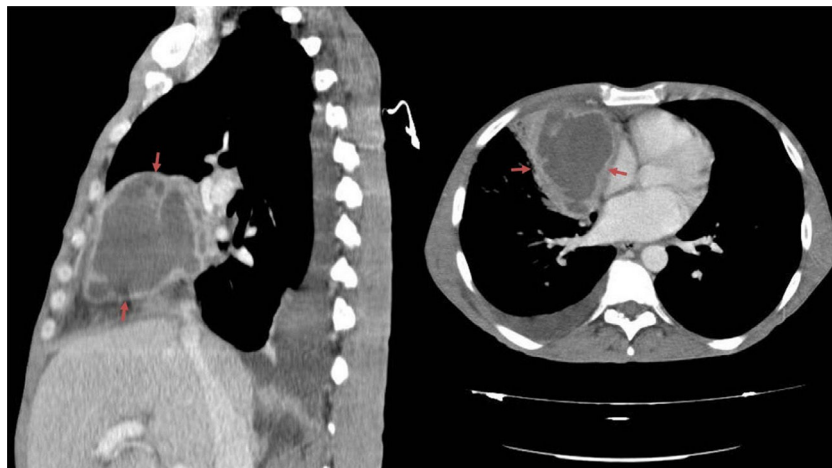


Figura 1. TAC de tórax. Tumoración en mediastino anterior con áreas necrosadas, como remanente embriológico infectado.

Varón de 51 años con antecedentes personales de infección por virus de la hepatitis C, exfumador, que presenta cuadro de fiebre acompañada de artralgias y pérdida de peso. Tras anamnesis y exploración física, que no aportaron ningún dato relevante, solicitamos exploraciones complementarias: hemograma, bioquímica, serologías virales, autoinmunidad, prueba de Mantoux y hemocultivos, destacando proteína C reactiva 238 mg/l. Se realizaron pruebas de imagen, observando en la radiografía de tórax, imagen de densidad agua hiliar derecha y en tomografía axial computarizada (TAC) torácica, tumoración mediastínica anterior de 9 × 7 cm, compatible con remanente embriológico infectado (fig. 1). El paciente fue diagnosticado de quiste pleuropericárdico infectado, y se inició tratamiento con antibioterapia, teniendo buena evolución, por lo que fue dado de alta domiciliaria en espera de cita para extracción quirúrgica del quiste.

El quiste pleuropericárdico es una lesión poco común, con una incidencia de uno por cada 100.000 casos, normalmente localizado en mediastino medio, que suele ser un hallazgo incidental y de curso asintomático¹, pero que puede complicarse por compresión de estructuras adyacentes², infección o hemorragia del propio quiste¹. El tratamiento es conservador, reservándose el tratamiento quirúrgico para casos sintomáticos. En el caso que exponemos, tanto la forma de presentación (infección) como la localización (anterior), son inusuales.

Bibliografía

1. Gervilla Caño J, Soler González J, Melé Olivé J, Domingo Salvany P, Mayolas Saura E, Oriol Zerbe C. Quiste pericárdico. *Semergen*. 2010;36:174-6.
2. Adil A, Hashamani S, Khan GU. Pleuro pericardial cyst. *J Coll Physicians Surg Pak*. 2010;20:685-6.

* Autor para correspondencia.
Correo electrónico: ruthyeste@yahoo.es (R. Yeste Martín).