

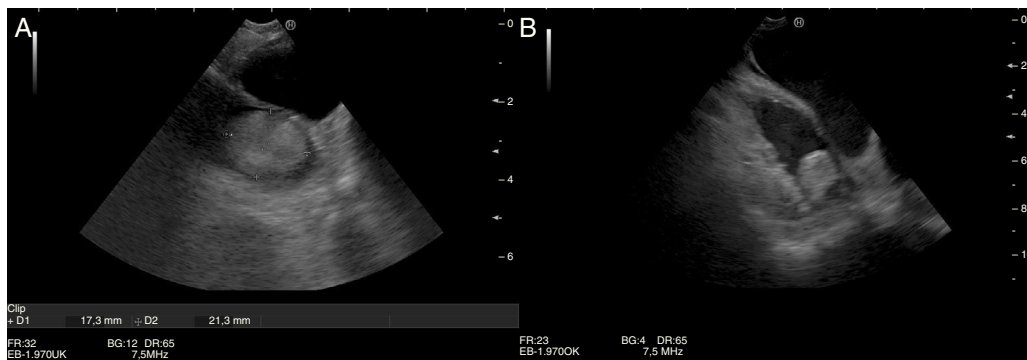
Imagen clínica

Un invitado inesperado en la ecobroncoscopia

An unexpected guest in ultrasound-guided bronchoscopy

Paula Elisa Hernández Pérez*, Lorenzo Pérez Negrín y M. Purificación Ramírez Martín

Servicio de Neumología, Hospital Universitario de Nuestra Señora de la Candelaria, Santa Cruz de Tenerife, Tenerife, España



Figuras. A y B. Imagen hiperecoica redondeada, en el interior de la orejuela de la aurícula izquierda.

Varón de 55 años, en lista de espera quirúrgica para anuloplastia por estenosis mitral grave, y en estudio por adenopatías mediastínicas de aspecto patológico, según las imágenes de la tomografía computarizada torácica. En su historia clínica, figuraba anticoagulación oral indicada por cardiología.

Durante la realización de un estudio ecobroncoscópico, se objetivó la presencia de una imagen hiperecoica redondeada que ocupaba la orejuela de la aurícula izquierda, así como un diámetro auricular aumentado (figs. 1A y B). Con la sospecha de trombo auricular, se contactó con cardiología, que confirmó el diagnóstico mediante ecocardiografía transesofágica. Se interrumpió el procedimiento, se constató que el paciente no estaba recibiendo la anticoagulación prescrita y se inició tratamiento con heparina de bajo peso molecular.

La ultrasonografía endobronquial lineal permite la visualización mediante ultrasonidos, de estructuras adyacentes a la pared

traqueobronquial, tanto ganglios linfáticos como tumoraciones próximas a la vía aérea central. Recientemente, se ha señalado el potencial papel de la ecobroncoscopia para el diagnóstico de otras entidades¹. Para su realización es imprescindible el conocimiento no solo de las estructuras linfáticas mediastínicas y su relación con el árbol bronquial, sino también las estructuras vasculares, su localización y caracterización ecográfica², que permita diagnosticar hallazgos incidentales en las mismas.

Bibliografía

1. Li P, Zheng W, Zhao L. Convex probe endobronchial ultrasound: Applications beyond conventional indications. *J Thorac Dis.* 2015;7:E289-97.
2. Sharma M, Arya CL, Somasundaram A, Rameshbabu Ch S. Techniques of linear endobronchial ultrasound imaging. *J Bronchol Intervent Pulmonol.* 2010;17:177-87.

* Autor para correspondencia.
Correo electrónico: paulahdezp@gmail.com (P.E. Hernández Pérez).