

La patogénesis no ha sido aclarada hasta hoy, pero se postula que tanto el interferón como la interleucina-6 (IL-6) o la apoptosis celular podrían tener algún papel orientado siempre a etiologías virales^{5,9,10} o autoinmunes^{9,11}. Parece estar claro que la EKF es una reacción exagerada mediada por linfocitos T a una variedad de estímulos, en su mayoría infecciosos^{5,7,8,12}. La evolución es habitualmente benigna, con resolución en pocos meses sin tratamiento específico, sin embargo existen casos con evolución más grave, pero son raros^{5,7,13}.

Los hallazgos histológicos corresponden a 3 etapas de la enfermedad (proliferativa, necrosante y xantomatosa) las cuales representan cambios progresivos y evolutivos¹⁴. El inmunofenotipo típico de esta enfermedad consiste en una predominancia de células T con predominancia de CD8+ sobre CD4+. La inmunohistoquímica compatible muestra CD68 y CD3+, CD20+/- y CD30-. Los histiocitos expresan mieloperoxidasa y CD68 característico de esta enfermedad¹⁴.

La radiografía de tórax debería ser incluida en todos los pacientes para eliminar la posibilidad de otras causas como neoplasias o TBC. La tomografía espiral multicorte es especialmente útil para localizar la adenopatía más accesible para la biopsia y determinar la extensión de la enfermedad⁶.

En el Perú, por ser un país de altísima prevalencia de TBC, encontramos afectación ganglionar en buena parte de los casos. Como parte de los protocolos de diagnóstico se realizan los estudios de biopsias ganglionares, y se consideran factores epidemiológicos y otros hallazgos de laboratorio. Sin embargo, en ocasiones se indica tratamiento antituberculoso sin llegar a encontrar la evidencia científica concluyente y sin explorar las demás opciones etiológicas entre ellas este primer caso de EKF, por lo que consideramos importante incluir esta enfermedad dentro del diagnóstico diferencial de adenopatías, especialmente para la TBC ganglionar, debiéndose completar los estudios pertinentes. a fin de no prescribir tratamientos costosos, innecesarios y con riesgos significativos para los pacientes.

Agradecimientos

Al equipo de profesionales del Hospital Nacional Arzobispo Loayza, y a los Dres. Alberto Yuen y Guillermo Ríos del Laboratorio de la Universidad Nacional Mayor de San Marcos, Lima, Perú por su apoyo invaluable.

Actinomicosis sobre cuerpo extraño que simula una neoplasia pulmonar



Actinomycosis Associated with Foreign Body Simulating Lung Cancer

Sr. Director:

La actinomicosis pulmonar es una infección pulmonar necrosante que se puede presentar tras la aspiración de un cuerpo extraño. Aproximadamente un 50% de los casos pueden simular un carcinoma pulmonar¹.

Presentamos el caso de una mujer de 76 años diagnosticada de neumonía en lóbulo inferior derecho (LID) en septiembre de 2014, la cual se trató con azitromicina 500 mg/24 h, durante una semana. Tras completar el ciclo de antibiótico consultó por disnea que se acompañaba de tos con expectoración blanquecina maloliente y fiebre. Se realizó una TAC torácica (fig. 1A) donde se observó una condensación pulmonar heterogénea en el LID, sin evidencia de lesión central obstructiva. La paciente recibió un nuevo ciclo de

Bibliografía

- Norma técnica de salud para la atención integral de las personas afectadas por tuberculosis/Ministerio de Salud. Dirección General de Salud de las Personas. Estrategia Sanitaria Nacional de Prevención y Control de la Tuberculosis-Lima: Ministerio de Salud; 2013.
- Maguiña C, Ferrufino J, Gutiérrez R, Delgado W. Enfermedad de Kikuchi-Fujimoto, tuberculosis ganglionar y tuberculide tuberculide. Comunicación de casos y revisión de literatura. Folia Dermatológica Peruana. 2002;13.
- Scagni P, Peisino MG, Bianchi M, Morello M, Scardi N, Linari A, et al. Kikuchi-Fujimoto disease is a rare cause of lymphadenopathy and fever of unknown origin in children: Report of two cases and review of the literature. Am J Pediatr Hematol Oncol. 2005;27:337-40.
- Valoyes L, García I, Muntané A, Mora P, Aja L. Tuberculosis ganglionar cervical simulando una enfermedad de Kikuchi: reporte de un caso y revisión de la literatura. Rev Otorrinolaringol Cir Cabeza Cuello. 2014;74:145-50.
- Baumgartner BJ, Helling ER. Kikuchi's disease: A case report and review of the literature. Ear Nose Throat J. 2002;81:331-5.
- Ramos M, Jiménez L, Olaiz B. Enfermedad de Kikuchi-Fujimoto: una localización atípica. Arch Bronconeumol. 2009;45:359-60.
- Jiménez Sáenz JM, Llorente Arenas EM, Fuentes Solsona F, de Miguel García F, Alvarez Alegret R. Kikuchi-Fujimoto's disease and the association with systemic lupus erythematosus [Article in Spanish]. An Med Interna. 2001;18:429-31.
- López C, Oliver M, Olavarría R, Sarabia MA, Chopite M. Kikuchi-Fujimoto necrotizing lymphadenitis associated with cutaneous lupus erythematosus: a case report. Am J Clin Dermatol. 2000;22:328-33.
- Wang TJ, Yang YS, Lin YT, Chiang BL. Kikuchi-Fujimoto disease in children: Clinical features and disease course. J Microbiol Immunol Infect. 2004;37:219-24.
- Hoffmann A, Kirm E, Kuerten A, Sander C, Krueger GR, Ablashi DV. Active Human herpesvirus 6 (HHV-6) infection associated with Kikuchi-Fujimoto disease and systemic lupus erythematosus. In vivo. 1991;5:265-9.
- Kubota M, Tsukamoto R, Kurokawa K, Imai T, Furusho K. Elevated serum interferon gamma and interleukin-6 in patients with necrotizing lymphadenitis. Br J Hematol. 1996;95:613-5.
- Bosch X, Guilabert A, Miquel R, Campo E. Enigmatic Kikuchi-Fujimoto disease: A comprehensive review. Am J Clin Pathol. 2004;122:141-52.
- Sato Y, Kuno H, Oizumi K. Histiocytic necrotizing lymphadenitis (Kikuchi's disease with aseptic meningitis). J Neurol Sci. 1999;163:187-91.
- Herrero A, Pérez L, Sota P. Enfermedad de Kikuchi-Fujimoto. ORL Aragon. 2010;13:30-2.

Jorge Nelson Chung Ching

Hospital Nacional Arzobispo Loayza, Lima, Perú

Correo electrónico: jorgechung14@gmail.com

<http://dx.doi.org/10.1016/j.arbres.2016.09.007>

0300-2896/

© 2016 SEPAR. Publicado por Elsevier España, S.L.U. Todos los derechos reservados.

antibiótico con amoxicilina/ácido clavulánico (1.000/200 mg) durante 14 días.

En septiembre de 2015 presentó un cuadro de hemoptisis y se realizó una fibrobroncoscopia donde se observó un «tapón de fibrina en un subsegmento medial del LID». Se realizó una angiografía bronquial, donde se observó una lesión hipervasculizada a la altura del hilio derecho, que recibía irrigación de una arteria bronquial derecha dependiente de un tronco intercostal. Se completó el estudio con una PET/TC donde se observó lesión en LID con un SUV (valor estandarizado de captación) máximo de 4. Se decidió realizar tratamiento quirúrgico por la elevada sospecha de malignidad, y por el episodio de hemoptisis. Dada la localización de la lesión se realizó una lobectomía inferior derecha por toracotomía.

El informe anatomopatológico describió una inflamación mixta aguda y crónica, focalmente abscesificante, asociada a cuerpo extraño (espina de pescado) con sobreinfección por *Actinomyces*, fibrosis y cambios reactivos perilesionales (fig. 1B).

La actinomicosis es una infección crónica supurativa causada por un grupo de bacterias anaerobias que se encuentran de forma

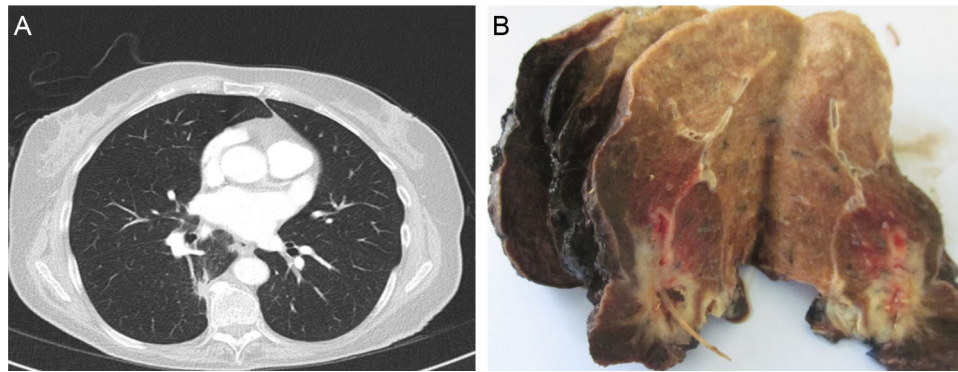


Figura 1. A) Condensación pulmonar heterogénea en el lóbulo inferior derecho, sin evidencia de lesión central, que se asocia a engrosamiento mural. B) Inflamación mixta aguda y crónica, focalmente abscesificante, asociada a cuerpo extraño (espina de pescado), con sobreinfección por *Actinomyces*, fibrosis y cambios reactivos perilesionales.

habitual en la flora de la orofaringe y en el tracto gastrointestinal. Aproximadamente un 15-20% de los casos diagnosticados tienen una localización intratorácica³. Los síntomas principales que asocian a la actinomicosis son: tos (63%), hemoptisis (36%) y neumonías recurrentes (27%)¹. La mayoría de los pacientes son varones, mayores de 55 años y con factores de riesgo de neumonía aspirativa como lo son: la diabetes mellitus, el alcoholismo y la pobre higiene dental^{2,3}.

La actinomicosis pulmonar puede simular un proceso neoplásico pulmonar, por lo que en algunos casos se realiza tratamiento quirúrgico. Bates y Cruickshank^{4,5} publicaron 85 casos de actinomicosis pulmonar, de los cuales se realizó resección pulmonar en 7 de ellos por sospecha clínica de neoplasia pulmonar.

El tratamiento de la actinomicosis pulmonar consiste en antibioterapia endovenosa prolongada con penicilina a altas dosis, durante 3-4 semanas. Suele tener un pronóstico favorable cuando es diagnosticada y tratada de forma temprana⁶.

En los pacientes con lesiones pulmonares sin diagnóstico de malignidad confirmado, aunque poco frecuente, la actinomicosis debe figurar en el diagnóstico diferencial, especialmente si existe la posibilidad de aspiración de un cuerpo extraño. En nuestro caso, presentamos a una paciente con una lesión pulmonar producida por una actinomicosis pulmonar tras una broncoaspiración (no documentada en la historia clínica) de una espina de pescado que simulaba un proceso neoplásico pulmonar.

Bibliografía

1. Chouabe S, Perdu D, Deslée G, Milosevic D, Marque E, Lebagry F. Endobronchial actinomycosis associated with foreign body: Four cases and review of the literature. *Chest*. 2002;121:2069-72.
2. Thomas M, Raza T, Al Langawi M. A 37-year-old man with nonresolving pneumonia and endobronchial lesion. *Chest*. 2015;148:e52-5.
3. Katsenos S, Galinos L, Styliara P, Galanopoulou N, Psathakis K. Primary bronchopulmonary actinomycosis masquerading as lung cancer: Apropos of two cases and literature review. *Case Rep Infect Dis*. 2015;2015:609637.
4. Bates M, Cruickshank G. Thoracic actinomycosis. *Thorax*. 1957;12:99-124.
5. Harvey JC, Cantrel JR, Fisher AM. Actinomycosis: its recognition and treatment. *Ann Intern Med*. 1957;46:868-85.
6. Kim YS, Suh JH, Kwak SM, Ryu JS, Cho CH, Park CS, et al. Foreign body-induced Actinomycosis Mimicking Bronchogenic Carcinoma. *T Korean J Intern Med*. 2002;17:207-10.

Stephany Laguna*, Iker Lopez, Jon Zabaleta y Borja Aguinagalde

Servicio de Cirugía Torácica, Hospital Universitario Donostia, San Sebastián, Guipúzcoa, España

* Autor para correspondencia.

Correos electrónicos: laguna_stephy@hotmail.com, lagunastephy@gmail.com (S. Laguna).

<http://dx.doi.org/10.1016/j.arbres.2016.09.006>

0300-2896/

© 2016 SEPAR. Publicado por Elsevier España, S.L.U. Todos los derechos reservados.

Hemorragia intraquística en paciente con afectación pulmonar quística secundaria a enfermedad por depósito de cadenas ligeras



Intracystic hemorrhage in a patient with pulmonary cystic disorder related to light-chain deposition disease

Sr. Director:

La enfermedad por depósito de cadenas ligeras (EDCL) es una rara entidad sistémica caracterizada por la acumulación de cadenas ligeras de inmunoglobulinas en múltiples órganos y se asocia, en la mayor parte de los casos, a mieloma múltiple o a trastornos linfoproliferativos. A diferencia de la amiloidosis, el material no fibrilar depositado no se tiñe con rojo Congo¹. Los órganos más afectados son el riñón, el corazón, el hígado y el sistema nervioso. La afectación pulmonar secundaria a EDCL es muy infrecuente, y

suele presentarse en forma de quistes pulmonares confluyentes, aunque existen formas de presentación atípicas como nódulos o bronquiectasias².

Presentamos el caso de una hemorragia intraquística pulmonar secundaria a anticoagulación en una paciente no fumadora de 59 años con afectación pulmonar quística grave asociada a una EDCL. La paciente consultó por disnea progresiva y dolor torácico, y entre sus antecedentes personales destacaban, además de la enfermedad pulmonar quística secundaria a EDCL (para la que se encuentra en lista de espera para un trasplante pulmonar), un mieloma múltiple diagnosticado 8 años antes y un síndrome nefrótico refractario a tratamiento esteroideo secundario a la EDCL. Una radiografía de tórax (fig. 1A) demostró múltiples imágenes quísticas en ambos pulmones de predominio subpleural (ya conocidas). Una angiotomografía computarizada (angio-TC) de tórax detectó un tromboembolismo pulmonar (TEP), además de la presencia de grandes lesiones quísticas subpleurales de paredes finas en todos