

Cartas científicas

Asma inmunológica no mediada por IgE tras exposición ocupacional a cinc

Non-IgE-Mediated Asthma after Zinc Exposure

Sr. Director:

Diferentes metales han sido descritos como causantes de asma ocupacional (AO), siendo la mayoría de casos secundarios a exposición a cromo, níquel y cobalto. El mecanismo de acción mediante el cual estos metales pueden inducir AO suele ser inmunológico, mediado o no por IgE^{1,2}. Hasta la actualidad, solo han sido descritos 2 casos de AO por cinc, involucrándose en su patogenia, en ambos casos, un mecanismo IgE dependiente^{3,4}.

Describimos por primera vez el caso de un trabajador expuesto a cinc, que desarrolló AO por un mecanismo inmunológico no mediado por IgE. Se trataba de un varón de 30 años, ex-fumador de 5 paquetes/año, cuyo único antecedente era haber sido diagnosticado de asma bronquial en la infancia, habiendo remitido la clínica, y sin precisar ningún tratamiento desde los 15 años. Trabajaba desde hacía 4 años como mecánico industrial, realizando piezas de hierro, en contacto de forma habitual con polvo de cobre, cadmio, cinc y manganeso. El paciente consultó por presentar tos, expectoración, sibilantes y disnea de 5 meses de evolución. Los síntomas aparecían de forma tardía con la exposición, y mejoraban durante los fines de semanas y los periodos de baja laboral. Desde el inicio de los síntomas precisó acudir en 5 ocasiones a los servicios de urgencias. La radiografía de tórax fue normal. La analítica reveló una IgE total de 140 ku/l. Las pruebas cutáneas a neuroalergenos fueron positivas a ácaros, mientras que las pruebas cutáneas de contacto a metales, incluyendo sulfato de níquel, dicromato potásico, cadmio, cloruro de cobalto y cinc 2,5%, fueron negativas. La espirometría forzada mostró una FVC 6.360 ml (112%), FEV₁ 4.390 ml (98%), FEV₁/FVC 69%. La prueba de metacolina fue positiva con una PC₂₀ de 4 mg/ml. Se realizó una prueba de provocación, siguiendo la metodología estandarizada para testar metales^{1,5}, para lo cual se prepararon concentraciones de 0,1 mg/ml, 1 mg/ml y 10 mg/ml de sulfato de cinc. Al nebulizar, durante 5 min, en periodos de 1, 2 y 2 min, la solución de 0,1 mg/ml se constató un descenso del FEV₁ del 23% respecto al valor basal a las 4 h de la nebulización (fig. 1), junto con la aparición de tos, sibilantes y disnea, síntomas que cedieron tras la administración de β_2 agonista. A las 10 h de la exposición, el paciente volvió a presentar los mismos síntomas y una caída del FEV₁ del 29%, lo que obligó a administrar, además de β_2 agonista, corticoides intravenosos, y que el paciente permaneciera en urgencias durante 12 h.

Los datos clínicos y de función pulmonar orientaron a que el paciente tenía un AO por cinc, mediado por un mecanismo inmunológico no IgE dependiente. La existencia de un periodo de latencia previo a la aparición de síntomas tras el inicio de la exposición, la aparición tardía de síntomas durante la jornada laboral, la negatividad de la IgE específica y de las pruebas cutáneas, y la presencia

de una reacción tardía tras la prueba de provocación apoyan este mecanismo. Efectivamente, 2 estudios recientes han evidenciado que, en general, los agentes de bajo peso molecular se asocian más frecuentemente a reacciones tardías en las que, aunque los mecanismos inmunológicos no están bien establecidos, sí que parece, que si no se observa reacción precoz o dual, el mecanismo no es dependiente de IgE^{6,7}.

Actualmente el AO se clasifica en inmunológico y no inmunológico o irritativo, siendo el síndrome reactivo de disfunción de la vía aérea su forma más representativa⁸. A su vez, el AO inmunológico se subdivide en mediado por IgE o no mediado por IgE según su origen fisiopatológico⁹. Si bien, los agentes de bajo peso molecular pueden causar AO inmunológico por ambos mecanismos, en general, el mecanismo mediado por IgE es excepcional, siendo más frecuente un mecanismo no mediado por IgE; tal es el caso de los isocianatos y los persulfatos¹⁰. Sin embargo, la situación parece ser diferente cuando el AO está causada por la exposición a metales, en cuyo caso algunos autores apuntan que tan solo entre el 30–40% de los pacientes se observaría un mecanismo no IgE mediado¹. En el caso concreto del cinc, los 2 casos reportados hasta la actualidad sugerían un mecanismo dependiente de IgE al observar una respuesta precoz en la prueba de provocación bronquial específica (PPBE) con una caída del FEV₁ del 23 y del 28% a los 10 y 20 min de la inhalación, respectivamente^{3,4}. En este contexto, la presente observación apoya la idea de que, aunque no exista evidencia de sensibilización al cinc, debe pensarse en él como posible agente causal de AO, y no excluir este diagnóstico. También es importante comentar que la presencia de asma previa a la ocupación, como la que parecía tener el paciente durante su infancia, no excluye el diagnóstico de AO si se demuestra la existencia de un mecanismo inmunológico (IgE o no) entre la exposición al agente causal y el asma del paciente¹¹. En el presente caso, la prueba de provocación confirmó este mecanismo.

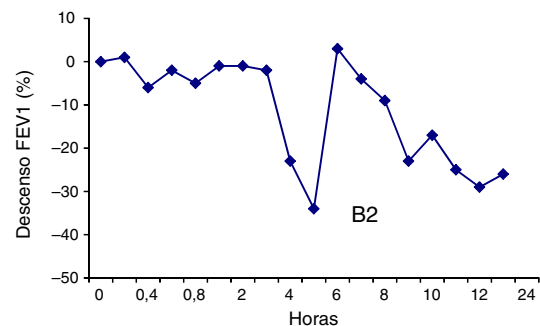


Figura 1. Resultado de la prueba de provocación bronquial específica a cinc. Se observa una caída tardía del FEV₁ del 23% respecto al valor basal tras la inhalación de sulfato de cinc a una concentración de 0,1 mg/ml durante 5 min, que obligó a la administración de β_2 -agonista (B2).

Otro hecho destacable fue la presentación clínica del paciente en forma de asma grave, como lo refleja que en el periodo de 5 meses desde el inicio del asma hasta su diagnóstico, el paciente tuvo que acudir a urgencias en 5 ocasiones. También es significativa la reacción asmática grave que presentó el paciente durante la prueba de provocación, y que le obligó a permanecer de nuevo en urgencias durante 12 h. Además, esta reacción se produjo tras una exposición de 0,1 mg/ml de sulfato de cinc, concentración a la cual no se han descrito reacciones asmáticas graves en pruebas de provocación a metales^{5,12–14}. En los 2 casos hasta ahora reportados de AO por cinc, la reacción se produjo cuando se emplearon dosis de 1 y 10 mg/ml, respectivamente, sin haberse producido reacciones graves^{3,4}. Esta observación estaría de acuerdo con lo evidenciado por Meca et al.⁷ que sugieren que cuando los agentes de bajo peso molecular actúan por mecanismos no mediados por IgE, el asma puede ser más grave.

En conclusión, el presente caso refleja que el cinc puede generar AO por un mecanismo no mediado por IgE y, que por tanto, no debe excluirse este diagnóstico cuando los marcadores de exposición como la IgE específica y las pruebas cutáneas de contacto son negativas. Además, incidimos en la posibilidad de que el asma causada por este agente pueda ser de especial gravedad, y recomendamos ser cautos al llevar a cabo la PPBE.

Bibliografía

- Cruz MJ, Costa R, Marquilles E, Morell F, Muñoz X. Occupational asthma caused by chromium and nickel [Article in Spanish]. Arch Bronconeumol. 2006;42:302–6.
- Walters GI, Moore VC, Robertson AS, Burge CBSG, Vellore A-D, Burge PS. An outbreak of occupational asthma due to chromium and cobalt. Occup Med. 2012;62:533–40.
- Malo JL, Cartier A, Dolovich J. Occupational asthma due to zinc. Eur Respir J. 1993;6:447–50.
- Hong CS, Oh SH, Lee HC, Huh KB, Lee SY. Occupational asthma caused by nickel and zinc. Korean J Intern Med. 1986;1:259–62.
- Bright P, Burge PS, O'Hickey SP, Gannon PF, Robertson AS, Boran A. Occupational asthma due to chrome and nickel electroplating. Thorax. 1997;52:28–32.
- Dufour M-H, Lemiere C, Prince P, Boulet L-P. Comparative airway response to high versus low-molecular weight agents in occupational asthma. Eur Respir J. 2009;33:734–9.
- Meca O, Cruz MJ, Sánchez-Ortiz M, González-Barcala FJ, Ojanguren I, Muñoz X. Do low molecular weight agents cause more severe asthma than high molecular weight agents? PLoSOne. 2016;11:e0156141.
- Vandenplas O, Winzniewska M, Raulf M, de Blay F, Gerth van wijk R, Moscato G, et al. EAACI position paper: irritant-induced asthma. Allergy. 2014;69:1141–53.
- Tarlo SM, Lemiere C. Occupational asthma. N Engl J Med. 2014;370:640–9.
- Muñoz X, Cruz MJ, Orriols R, Bravo C, Espuga M, Morell F. Occupational asthma due to persulfate salts: Diagnosis and follow-up. Chest. 2003;123:2124–9.
- Muñoz X, Cruz MJ, Bustamante V, Lopez-Campos JL, Barreiro E. Work-related asthma: Diagnosis and prognosis of immunological occupational asthma and work-exacerbated asthma. J Investg Allergol Clin Immunol. 2014;24:396–405.
- Wittczak T, Dudek W, Walusiak-Skorupa J, Świerczyńska-Machura D, Cader W, Kowalczyk M, et al. Metal-induced asthma and chest X-ray changes in welders. Int J Occup Med Environ Health. 2012;25:242–50.
- Walters GI, Robertson AS, Moore VC, Burge PS. Cobalt asthma in metalworkers from an automotive engine valve manufacturer. Occup Med. 2014;64:358–64.
- Krakowiak A, Dudek W, Tarkowski M, Swiderska-Kiełbik S, Nieścierenko E, Pałczyński C. Occupational asthma caused by cobalt chloride in a diamond polisher after cessation of occupational exposure: A case report. Int J Occup Med Environ Health. 2005;18:151–8.

Angelica Leal^a, Irene Caselles^a, Maria Jesús Rodríguez-Bayarri^b y Xavier Muñoz^{a,c,d,*}

^a Servicio de Neumología, Hospital Vall d'Hebron, Barcelona, España

^b Mutua Asepeyo, Barcelona, España

^c CIBER de enfermedades respiratorias (CIBERes)

^d Departament de Biologia Cel·lular, Fisiologia i d'Immunologia, Universitat Autònoma de Barcelona, Bellaterra, Barcelona, España

* Autor para correspondencia.

Correo electrónico: xmunoz@vhebron.net (X. Muñoz).

<http://dx.doi.org/10.1016/j.arbres.2016.09.009>

0300-2896/

© 2016 SEPAR. Publicado por Elsevier España, S.L.U. Todos los derechos reservados.

Regresión espontánea de una bulla enfisematosa pulmonar



Spontaneous Regression of Pulmonary Emphysematous Bulla

Sr. Director:

Las bullas pulmonares se definen como espacios aéreos mayores de 1 cm de diámetro, que carecen de pared epitelial. Pueden aparecer en el parénquima pulmonar normal o, más frecuentemente, en el contexto de un enfisema generalizado. La evolución natural de las bullas pulmonares se caracteriza por un crecimiento progresivo, aunque no es infrecuente que presenten largos periodos de estabilidad. La regresión espontánea, por otro lado, es inusual¹.

Presentamos el caso de un varón de 55 años de edad, exfumador desde hace 16 años de 50 paquetes/año, que acude a nuestro centro en junio de 2012 por presentar tos, expectoración diaria y disnea grado 1 de la MRC, sin exacerbaciones relevantes. Las pruebas de función pulmonar revelaron un patrón obstructivo en grado moderado, con una capacidad vital forzada (FVC) de 4.890 cc (106%), un volumen espiratorio forzado en un segundo (FEV1) de 2.740 cc (74%), una relación FEV1/FVC del 56% y una difusión de monóxido de carbono (DLCO) normal. La tomografía computarizada (TC) mostró un severo enfisema mixto de tipo centrolobulillar y paraseptal pulmonar bilateral, con afectación predominante de los lóbulos superiores, donde existían francas zonas de destrucción parenquimatosa pulmonar y una gran bulla de enfisema paraseptal a nivel

del segmento anterior del lóbulo superior derecho (LSD) con un diámetro máximo de 9 cm (fig. 1). Ante estos hallazgos y la persistencia de la sintomatología se propuso, al paciente, bullectomía quirúrgica que rechazó.

En noviembre de 2015 se realiza una TC de tórax de control donde se objetiva una imagen nodular de límites discretamente espiculados a nivel del LSD en situación paramediastínica en íntima relación con la grasa de la línea de reflexión pleural anterior, cuyas medidas eran en el plano axial de 18 × 21 mm de diámetro anteroposterior y transverso, y una longitud de 4 cm medido en el plano sagital. Se seguían observando amplias zonas de destrucción pulmonar a nivel parenquimatosa en relación con el patrón de enfisema que predominaba a nivel de los lóbulos superiores y llamaba la atención la desaparición de la gran bulla a nivel del segmento anterior del LSD (fig. 1). Debido a la sospecha de un nódulo pulmonar solitario de naturaleza maligna se solicita una tomografía por emisión de positrones (PET) que mostró una lesión pulmonar moderadamente hipermetabólica en LSD compatible con malignidad, por lo que se decide extirpación quirúrgica de la lesión. Mediante cirugía torácica video asistida se realiza una resección en cuña, cuya anatomía patológica resultó ser un nódulo pulmonar esclerótico residual, compatible con hemangioma cavernoso trombosado y organizado con calcificación distrófica. En las pruebas funcionales respiratorias posteriores, la espirometría no mostró mejoría tras la desaparición de la bulla con una FVC de 4.600 cc (100%), un FEV1 de 2.690 cc (74%) y una relación FEV1/FVC del 58%.