

Imagen clínica

Un caso de aspergilosis angioinvasiva

A Case of Angioinvasive Aspergillosis

Víctor Vázquez Sánchez^{a,*}, Armando Gozalo García^b y Fermín Sáez Garmendia^b

^a Servicio de Radiodiagnóstico, Hospital Nuestra Señora de la Candelaria, Santa Cruz de Tenerife, Tenerife, España

^b Sección de Radiología Pediátrica, Hospital de Cruces, Barakaldo, Vizcaya, España

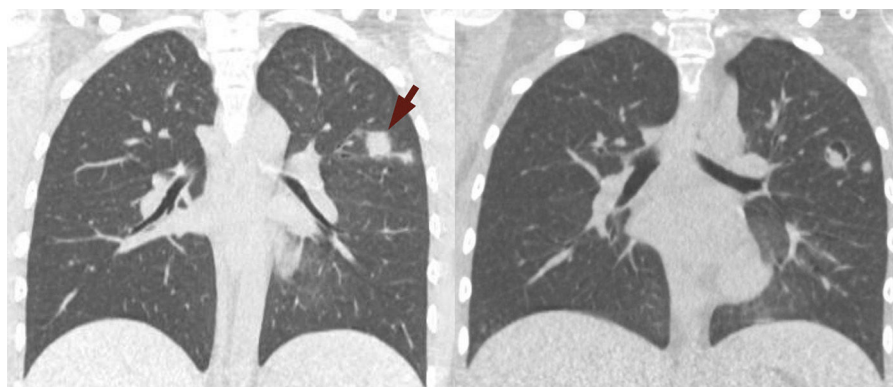


Figura 1. A) La TC inicial muestra nódulos con bordes mal definidos (flecha) predominantes en ambos lóbulos superiores. B) La TC de seguimiento, practicada 3 semanas después de iniciarse el tratamiento muestra cavitación de los nódulos previamente observados.

Mujer de 13 años con episodio de neutropenia febril en el contexto de una aplasia medular secundaria a quimioterapia por leucemia linfocítica aguda. Ante la sospecha de infección oportunista, se practicó la prueba del galactomanano, cuyo resultado fue positivo.

Se realizó una TC ante la posible afectación pulmonar. La exploración reveló la presencia de numerosos nódulos pulmonares sólidos de distribución bilateral y predominio en ambos lóbulos superiores. Dichos nódulos presentaban bordes mal definidos y un área adyacente de atenuación en vidrio deslustrado («signo del halo») (fig. 1A). En este contexto clínico los hallazgos corresponden a infartos hemorrágicos y son muy indicativos de aspergilosis angioinvasiva. No obstante, en otras enfermedades mucho menos frecuentes, tales como mucormicosis y candidiasis, herpes simple y citomegalovirus, granulomatosis de Wegener, sarcoma de Kaposi o metástasis hemorrágicas es posible observar hallazgos similares en la TC¹.

Se inició tratamiento antifúngico para la aspergilosis con evolución clínica favorable. Tres semanas después de iniciarse el tratamiento se efectuó una TC de seguimiento, que mostró cavitación de múltiples nódulos con persistencia de escaso componente sólido en el interior de los mismos. Este signo se conoce como el «signo del menisco» (fig. 1B) y está presente en un 50% de los casos². Representa la separación entre el parénquima necrótico y el sano, y cuando se observa después del «signo del halo», reafirma el diagnóstico de aspergilosis¹.

Bibliografía

1. Franquet T, Müller NL, Giménez A, Guembe P, de La Torre J, Bagué S. Spectrum of pulmonary aspergillosis: Histologic, clinical, and radiologic findings. *Radiographics*. 2001;21:825–37.
2. Prasad A, Agarwal K, Deepak D, Atwal SS. Pulmonary Aspergillosis: What CT can Offer Before it is too Late! *J Clin Diagn Res*. 2016;10:TE01–5.

* Autor para correspondencia.

Correo electrónico: victor.becedillas@hotmail.com (V. Vázquez Sánchez).