

pauta intravenosa se procedió a dar el alta hospitalaria con seguimiento posterior por neumología.

Agradecimientos

Al equipo humano del Laboratorio de Exploración Funcional del Hospital Universitario Cruces.

Bibliografía

1. Akalin E, Hyde C, Schmitt G, Kaufman J, Hamburger RJ. Emphysematous cystitis and pyelitis in a diabetic renal transplant recipient. *Transplantation*. 1996;62:1024-6.
2. Quint HJ, Drach GW, Rappaport WD, Hoffmann CJ. Emphysematous cystitis: A review of the spectrum of disease. *J Urol*. 1992;147:134-7.
3. Ho KM, Sole M. Pneumaturia due to gas-producing *E. coli* and urinary stasis. *Br J Urol*. 1994;73:588-9.
4. Grayson DE, Abbott RM, Levy AD, Sherman PM. Emphysematous infections of the abdomen and pelvis: A pictorial review. *Radiographics*. 2002;22:543-61.
5. Vilchis-Cárdenas MA, Grimaldo-Oliveros AA, Ibáñez-Marín JA, Feria-Flores MA, García Rodríguez MA, Peña-Rodríguez A, et al. Cistitis emfisematosa clásica. *Rev Mex Urol*. 2010;70:376-9.

David P. Rodríguez López^{a,*}, Nuria Marina Malanda^b, Idoia Salinas Garrido^c y Juan B. Gáldiz Iturri^{b,d,e}

^a *Neumología, Hospital Universitario San Pedro de Alcántara, Cáceres, España*

^b *Sección Unidad de Asma, Laboratorio de Exploración Funcional, Departamento de Neumología, Hospital Universitario Cruces, BioCruces, Barakaldo, Bizkaia, España*

^c *Neumología, Hospital Universitario Cruces, BioCruces, Barakaldo, Bizkaia, España*

^d *Centro de Investigación Biomédica en Red de Enfermedades Respiratorias (CIBERES), España*

^e *Universidad del País Vasco (UPV-EHU), Leioa, Bizkaia, España*

* Autor para correspondencia.

Correo electrónico: dprl@hotmail.es (D.P. Rodríguez López).

<http://dx.doi.org/10.1016/j.arbres.2016.10.005>
0300-2896/

© 2016 SEPAR. Publicado por Elsevier España, S.L.U. Todos los derechos reservados.

Quilotórax en adultos. Revisión de la literatura a partir de una serie de 17 casos



Chylothorax in Adults. Characteristics of 17 Patients and a Review of the Literature

Sr. Director:

El quilotórax (QTx) es una patología infrecuente producida por la extravasación del líquido linfático hacia la cavidad pleural. El diagnóstico se fundamenta en la detección de triglicéridos o quilomicrones en líquido pleural. Concentraciones superiores a 110 mg/dl o la detección de quilomicrones son diagnósticas de QTx¹. La etiología se divide en traumática y no traumática siendo la iatrogenia y patología neoplásica las más frecuentes². El tratamiento puede ser conservador en QTx con bajo débito o quirúrgico en los de alto débito o refractarios³. El pronóstico depende de la causa subyacente.

Hemos revisado 1.600 pacientes con derrame pleural estudiados en nuestro hospital desde enero de 2010 a diciembre de 2013 seleccionando aquellos cuyo nivel de triglicéridos fuera superior a 110 mg/dl. Analizamos la etiología, clínica, diagnóstico y tratamiento y realizamos una revisión de la bibliografía. Se detectaron 17 pacientes con QTx (1,1%). La edad media fue 64 años (36-81), 8 varones. Los síntomas más frecuentes fueron disnea (7 casos), tos (3), ascitis (3) y síndrome constitucional (4). El derrame pleural fue derecho en 8, izquierdo en 2 y bilateral en 7. Se obtuvieron 16 muestras de líquido pleural de aspecto lechoso y una de aspecto seroso, 12 fueron exudados y 4 trasudados (una sin datos). Trece fueron de causa no traumática, 11 secundarios a neoplasia, predominando los linfomas (n=5). Un caso fue secundario a linfangioma y otro idiopático. Los 4 restantes fueron secundarios a cirugía (3) y un caso posparto. En cuanto al tratamiento (fig. 1) se aplicaron medidas higiénico-dietéticas con restricción de lípidos y triglicéridos de cadena media en todos los pacientes excepto en 2 (por fallecimiento y resolución espontánea). En 12 pacientes se colocó un drenaje pleural, y se realizó pleurodesis en 5. Tres requirieron cirugía (ligadura del conducto torácico) y dos pacientes linfográfía. Se administró octreótido en 3 casos, sin buenos resultados, presentando un paciente rash cutáneo por lo que se retiró, y en otros 2 el derrame fue persistente requiriendo otras medidas. De los 17 casos 8 fallecieron (7 neoplásicos).

El QTx es una entidad rara, que se produce fundamentalmente por la rotura del conducto torácico y acumulación del quilo en la cavidad pleural, o por el traspaso desde el peritoneo. La etiología del QTx se puede dividir en traumática y no traumática, siendo la primera la más frecuente, alcanzando incluso el 50% de los casos^{4,5}. En nuestro estudio existe un predominio de etiología no traumática. La etiología traumática se puede subdividir en iatrogénicas (actos quirúrgicos como esofagectomía) y no iatrogénicas (traumatismos, posparto, etc.)². Los procesos neoplásicos son la causa más frecuente en los no traumáticos, predominando los linfomas. Los síntomas más frecuentes son tos, disnea y dolor torácico. Menos habitual es la fiebre ya que el quilo es un líquido no inflamatorio⁵. En nuestra serie destaca la presencia de 4 síndromes constitucionales probablemente debido a la alta incidencia de neoplasias. El diagnóstico se fundamenta en el análisis del líquido pleural. Se ha definido como un líquido lechoso y opalescente pero se han descrito casos de apariencia serosa o serosanguinolenta, predominando incluso en algunas series¹. Bioquímicamente se trata de un exudado linfocítico con bajos niveles de LDH aunque estudios previos han descrito la presencia de un 32% de trasudados. La mayoría secundarios a cirrosis hepática, síndrome nefrótico o insuficiencia cardíaca, entre otros⁵. En nuestra serie 4 fueron trasudados debidos a neoplasias. La mayoría de QTx son unilaterales⁴. En nuestra serie, 7 fueron bilaterales, 10 unilaterales. La TC deberá realizarse siempre que la causa se desconozca. Otras técnicas para la localización de la lesión son la linfografía y la linfoescintigrafía, pero pueden producir efectos adversos, siendo de mayor utilidad en los que se prevé una reparación quirúrgica. El tratamiento del QTx variará según la severidad y refractariedad. En derrames de bajo volumen se sustenta en una dieta sin lípidos, con ácidos grasos de cadena media. En casos más severos se recomienda dieta absoluta, nutrición total parenteral y drenaje pleural. Dentro del tratamiento médico conservador, desde 1990 se asocian a estas medidas el uso de somatostatina o su análogo sintético, el octreótido que han demostrado eficacia con una tasa de respuesta de hasta el 80%, fundamentalmente en los QTx posquirúrgicos⁶⁻⁸. Se cree que actúan reduciendo el flujo sanguíneo gastrointestinal, inhibiendo la motilidad intestinal y reduciendo el flujo linfático, lo que se traduce en una reducción en la producción intestinal de quilo². En nuestra serie sin embargo, en los tres pacientes en los que se administró fue ineficaz o tuvo que retirarse por efectos adversos, aunque cabe destacar que ninguno de ellos fue posquirúrgico. En casos persistentes

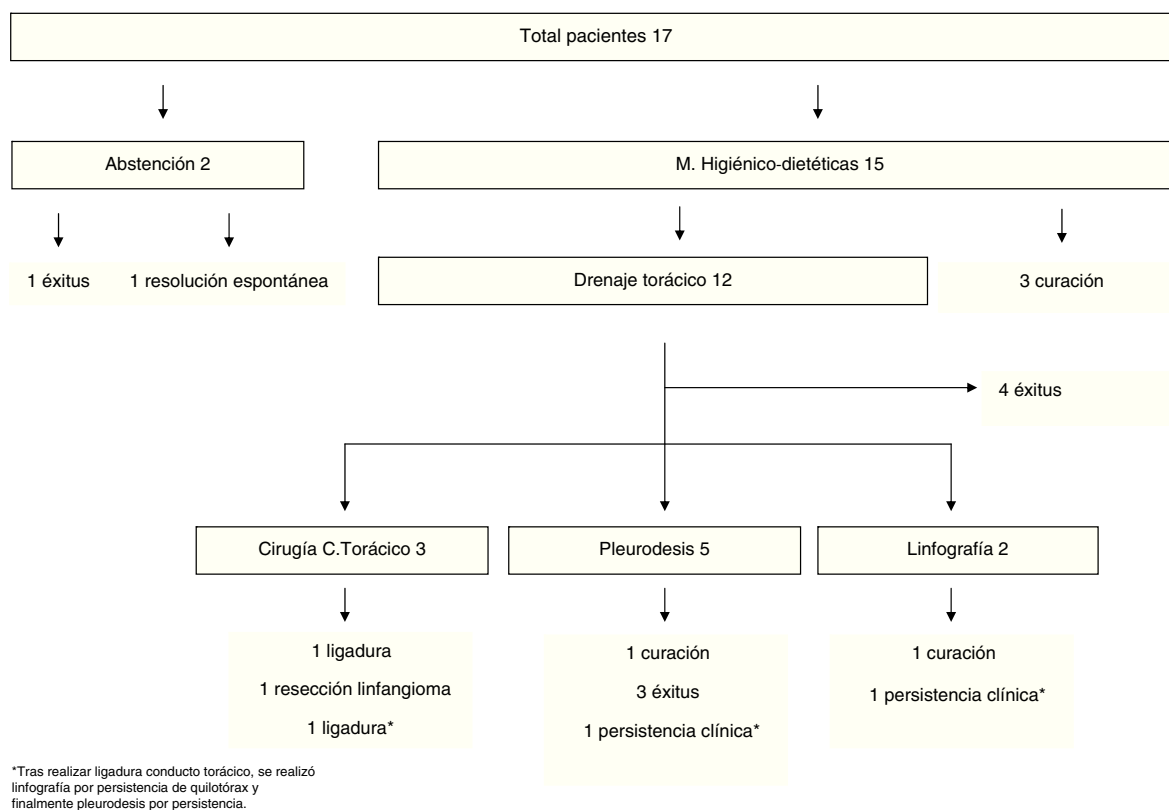


Figura 1. Tratamiento y evolución del quilotórax.

la pleurodesis es una buena opción². En QTx refractarios o de gran volumen es necesario realizar técnicas quirúrgicas. La ligadura del conducto torácico ha demostrado ser eficaz en un 67-100%³, pero en pacientes no tributarios se puede realizar un shunt pleuroperitoneal o pleurovenoso^{2,3} o la embolización del conducto torácico con resultados variables². En nuestra serie 15 pacientes recibieron medidas higiénico-dietéticas, requiriendo colocación de tubo endotorácico 12. Se realizaron 3 ligaduras del conducto torácico y 2 linfografías, todos ellos con resolución del QTx.

En conclusión, el QTx es una entidad rara, diagnosticada mediante la detección de quilomicrones o triglicéridos > 110 mg/dl en líquido pleural. Las intervenciones quirúrgicas y los procesos linfoproliferativos son las causas predominantes. En los QTx de bajo débito las medidas higiénico dietéticas y toracocentesis de repetición pueden ser efectivas pero ante un derrame persistente o de gran cantidad pueden ser necesarias técnicas invasivas.

Bibliografía

- Maldonado F, Hawkins FJ, Daniels CE, Doerr CH, Decker PA, Ryu JH. Pleural fluid characteristics of chylothorax. *Mayo Clin Proc.* 2009;84:129–33.
- McGrath EE, Blades Z, Anderson PB. Chylothorax: aetiology, diagnosis and therapeutic options. *Respir Med.* 2010;104:1–8.
- Bender B, Murthy V, Chamberlain RS. The changing management of chylothorax in the modern era. *Eur J Cardiothorac Surg.* 2015:1–7.
- Ryu JH, Tomassetti S, Maldonado F. Update on uncommon pleural effusions. *Respirology.* 2011;16:238–43.

- Skouras V, Kalomenidis I. Chylothorax: diagnostic approach. *Curr Opin Pulm Med.* 2010;16:387–93.
- Altun G, Pulathan Z, Kutani D, Hemsinli D, Erturk E, Civelek A. Conservative management of chylothorax. *Tex Heart Inst J.* 2015;42:148–51.
- Ismail N, Gordon J, Dunning J. The use of octreotide in the treatment of chylothorax following cardiothoracic surgery. *Interact Cardiovasc Thorac Surg.* 2015;20:848–54.
- Bryant AS, Minnich DJ, Wei B, Cerfolio RJ. The incidence and management of postoperative chylothorax after pulmonary resection and thoracic mediastinal lymph node dissection. *Ann Thorac Surg.* 2014;98:232–5.

Jorge García^{a,*}, Carmen Alemán^a, Alberto Jáuregui^b, Ana Vázquez^a, Óscar Persiva^c y Tomás Fernández de Sevilla^a

^a Servicio de Medicina Interna, Hospital Universitari Vall d'Hebron, Barcelona, España

^b Cirugía Torácica, Hospital Universitari Vall d'Hebron, Barcelona, España

^c Servicio de Radiología, Hospital Universitario Vall d'Hebron, Barcelona, España

* Autor para correspondencia.

Correo electrónico: jornega@gmail.com (J. García).

<http://dx.doi.org/10.1016/j.arbres.2016.10.002>

0300-2896/

© 2016 SEPAR. Publicado por Elsevier España, S.L.U. Todos los derechos reservados.