

Imagen clínica

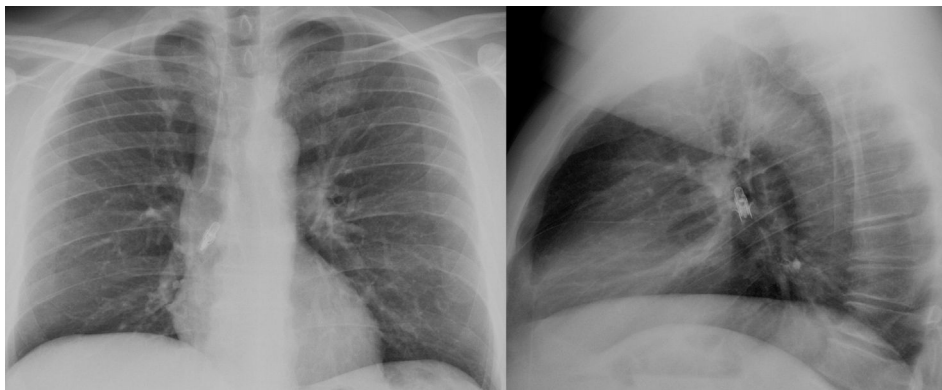
## Aspiración de cuerpo extraño en relación con la aplicación de broncodilatador inhalado



### Foreign body aspiration during inhaled bronchodilator administration

M. Teresa Gómez Hernández\*, Nuria M. Novoa y Marcelo F. Jiménez

Departamento de Cirugía Torácica, Hospital Universitario de Salamanca, Salamanca, España



**Figura 1.** Radiografía de tórax posteroanterior y lateral, en la que se visualiza cuerpo extraño (bombilla) alojado en el bronquio principal derecho.

Paciente de 47 años con antecedentes de asma y exposición laboral a alérgenos de trigo (asma del panadero), en tratamiento con agonistas  $\beta_2$ -adrenérgicos de acción corta a demanda (salbutamol en cartucho presurizado). Mientras trabajaba en la colocación de unas luces en su panadería, ante los síntomas de disnea, el paciente sacó del bolsillo el inhalador, que se encontraba sin el protector de la boquilla, y realizó una aplicación. Inmediatamente después presentó sensación de cuerpo extraño e incremento de su disnea, por lo que acudió al servicio de urgencias. La radiografía de tórax (fig. 1) mostró la presencia de un cuerpo extraño (bombilla tipo LED), alojado en el bronquio principal derecho. Ante los hallazgos radiológicos, el paciente fue trasladado a nuestro centro, donde se realizó su extracción mediante broncoscopio rígido. Tras interrogar

de nuevo al paciente, este manifestó que guardaba el broncodilatador y varias bombillas en el mismo bolsillo de su ropa de trabajo.

La correcta utilización de los fármacos inhalados requiere la retirada del protector de la boquilla y la comprobación de que no hay partículas extrañas por dentro y por fuera del inhalador, incluyendo la boquilla, con objeto de minimizar el riesgo de este tipo de accidentes<sup>1</sup>.

#### Bibliografía

1. Taskar VS, Bradley BB, Moussali HM, Hilton AM. Foreign body aspiration: A hazard of metered dose inhalers. *BMJ*. 1993;306:575–6.

\* Autor para correspondencia.

Correo electrónico: [mteresa.gomez.hernandez@gmail.com](mailto:mteresa.gomez.hernandez@gmail.com)  
(M.T. Gómez Hernández).