

Imagen clínica

## Estenosis membranosa endobronquial *web-like*: una complicación infrecuente en la granulomatosis con poliangeítis

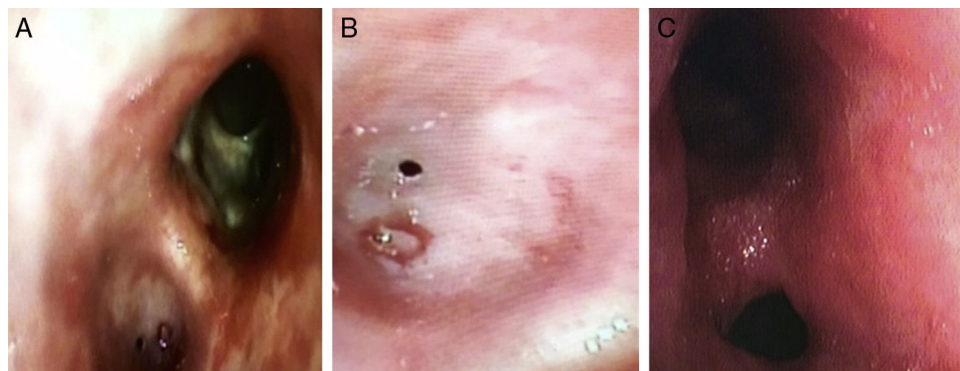


### Web-like Endobronchial Membranous Stenosis: A Rare Complication in Granulomatosis with Polyangiitis

Miguel Angel Ariza-Prota<sup>a,\*</sup>, Manuel Vaquero-Cacho<sup>b</sup> y Antonio Bango Álvarez<sup>a</sup>

<sup>a</sup> Instituto Nacional de Silicosis, Área del Pulmón, Hospital Universitario Central de Asturias, Facultad de Medicina, Universidad de Oviedo, Oviedo, Asturias, España

<sup>b</sup> Área del Pulmón, Servicio de Cirugía Torácica, Hospital Universitario Central de Asturias, Facultad de Medicina, Universidad de Oviedo, Oviedo, Asturias, España



**Figura 1.** Estenosis membranosa concéntrica *web-like*.

Varón de 17 años de edad diagnosticado en agosto de 2015 de granulomatosis con poliangeítis (GPA) con afectación sinusal, nasal, pulmonar y renal por lo que había iniciado tratamiento de inducción con corticoides y ciclofosfamida durante 4 meses. Ingresó en noviembre de 2015 por disnea e insuficiencia respiratoria parcial. A la auscultación pulmonar presentaba hipofonésis en base pulmonar izquierda. La broncoscopia flexible mostró una estenosis membranosa concéntrica *web-like* del bronquio del lóbulo inferior izquierdo (LII) impidiendo el paso del broncoscopio a vía aérea distal (figs. 1A-1B). Requirió ingreso en la UCI precisando VMNI. Se realizó dilatación efectiva con catéter balón (CRE™ Pulmonary; Boston Scientific; 13,5 mm de diámetro a una presión intermedia de 4,5 atm) del bronquio del LII (fig. 1C). Debido a que no se ha logrado alcanzar un control óptimo de la enfermedad sistémica, el paciente permanece en seguimiento por nuestra unidad de broncoscopia precisando dilataciones bronquiales cada 2 meses.

La GPA es el nombre aceptado recientemente para denominar a la granulomatosis de Wegener y se define como una enfermedad sistémica con vasculitis necrosante que afecta a vasos de pequeño y mediano calibre con inflamación granulomatosa que afecta al tracto respiratorio (superior e inferior), y frecuentemente al riñón con glomerulonefritis con necrosis focal<sup>1</sup>. La afección del árbol traqueobronquial se presenta del 15 al 30% en diversas series; suelen observarse engrosamientos de la pared de diversos bronquios, ya sean principales o lobares, así como reducción del calibre de su luz<sup>2</sup>.

#### Bibliografía

1. Falk RJ, Gross WL, Guillevin L, Hoffman GS, Jayne DR, Jenette JC, et al. Granulomatosis with polyangiitis (Wegener's): An alternative name for Wegener's granulomatosis. *Arthritis Rheum.* 2011;63:863-4.
2. Seo JB, Im JG, Chung JW, Song JW, Goo JM, Park JH, et al. Pulmonary vasculitis: The spectrum of radiological findings. *Br J Radiol.* 2000;73:1224-31.

\* Autor para correspondencia.

Correo electrónico: [arizamiguel@hotmail.com](mailto:arizamiguel@hotmail.com) (M.A. Ariza-Prota).