

Imagen clínica

Un caso particular de broncoaspiración de cuerpo extraño en el paciente politraumatizado



An unusual case of bronchoaspiration of a foreign body in a polytraumatized patient

María A. Ballesteros^{a,*}, Enrique Chicote Álvarez^a y Victor M. Mora Cuesta^b

^a Servicio de Medicina Intensiva, Hospital Universitario Marqués de Valdecilla, Santander, Cantabria, España

^b Servicio de Neumología, Hospital Universitario Marqués de Valdecilla, Santander, Cantabria, España

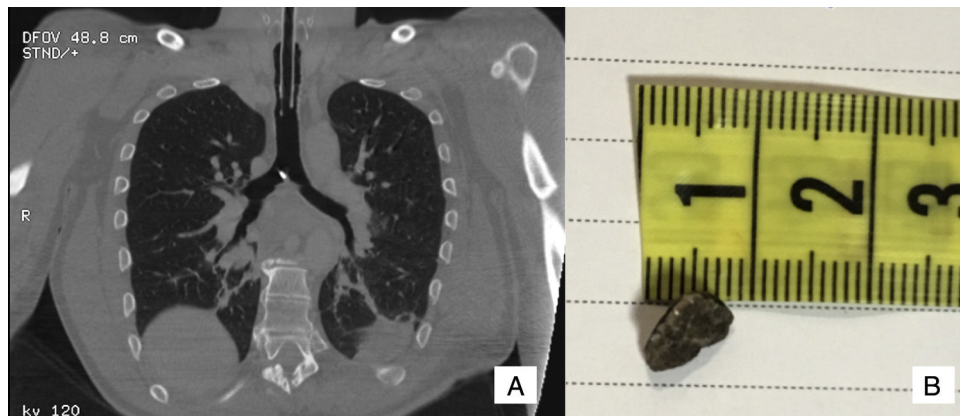


Figura 1. A) Corte sagital de la tomografía torácica que muestra cuerpo extraño radio-opaco en la carina. B) Piedra de 1 cm de diámetro mayor que fue extraída mediante fibrobroncoscopia.

En los pacientes politraumatizados se han descrito casos de broncoaspiración de piezas dentales¹, pero la aspiración de otro tipo de cuerpos extraños es menos frecuente. La sospecha clínica, una historia clínica detallada y una evaluación exhaustiva de las pruebas diagnósticas son los pilares para descartar aspiraciones en este tipo de enfermos².

Presentamos el caso de un varón de 45 años de edad que ingresó en la unidad de medicina intensiva por politraumatismo secundario a accidente de alta energía. Presentaba una escala de coma de Glasgow 8, anisocoria, hematoma periorbitario y erosiones faciales. Se aseguró la vía aérea con control cervical y se administró sedoanalgesia y manitol para control de la hipertensión intracraneal. Se realizó estudio radiológico que mostró traumatismo craneoencefálico grave y traumatismo facial. La revisión de la tomografía torácica reveló una imagen radio-opaca en la carina traqueal (fig. 1A). Se exploró cavidad oral y no se objetivó pérdida de piezas dentales.

Se efectuó fibrobroncoscopia flexible que mostró que correspondía a una piedra de 1 cm de diámetro mayor. El cuerpo extraño se había desplazado hasta el bronquio principal derecho por lo que se empleó un balón para llevarlo hasta la carina y desde ahí fue extraído (fig. 1B). Una vez retirado se revisó nuevamente el árbol bronquial con fibrobroncoscopia sin evidenciar otros fragmentos. El paciente evolucionó favorablemente siendo factible la extubación a las 48 h de ingreso.

Bibliografía

1. Madan K, Aggarwal AN, Bhagat H, Singh N. Acute respiratory failure following traumatic tooth aspiration. *BMJ Case Rep.* 2013;201, pii: bcr2012008393.
2. Wang L, Pudasaini B, Wang XF. Diagnose of occult bronchial foreign body: A rare case report of undetected Chinese medicine aspiration for 10 long years. *Medicine (Baltimore).* 2016;95:e4076.

* Autor para correspondencia.
Correo electrónico: gelesballesteros@yahoo.com (M.A. Ballesteros).