

Realce vertebral secundario a congestión venosa en paciente con trombosis de la vena innominada: una causa de falsas metástasis óseas escleróticas



Vertebral Enhancement due to Venous Congestion in a Patient with Innominate Venous Thrombosis: A Cause of False Sclerotic Bone Metastases

Sr. Director:

El realce vertebral secundario a congestión venosa (RVSCV) se ha descrito en algunos pacientes con masas mediastínicas que ocluyen parcial o totalmente la vena cava superior (VCS) y en pacientes portadores de dispositivos intravasculares (vías centrales venosas, marcapasos, etc.) que desarrollan una trombosis secundaria de las venas centrales del tórax¹. Cuando acontece una oclusión de la VCS o de otras venas centrales del tórax (como la vena innominada o la vena braquiocefálica derecha) se desarrollan colaterales venosas. Estas colaterales venosas aseguran el drenaje venoso de la cabeza, cuello, miembros superiores y tórax superior a través del sistema venoso ácigos/hemiácigos, las venas mamarias internas y/o las venas epigástricas. Las venas intervertebrales y basivertebrales son tributarias del sistema ácigos/hemiácigos, y si presentan una dificultad de drenaje por una trombosis de una vena central del tórax se puede producir el fenómeno del RVSCV. En la RVSCV el contraste intravenoso refluye retrógradamente hasta alcanzar el hueso esponjoso de las vértebras dorsales superiores, realizando estas de forma llamativa y pudiendo simular lesiones focales óseas esclerosas²⁻⁴. Presentamos el caso de un RVSCV en una paciente oncológica con trombosis crónica de la vena innominada.

Se trata de una paciente de 57 años con antecedentes personales de un cáncer de mama, portadora de un reservorio «port-a-cath» en región prepectoral izquierda. Una TC de tórax con contraste intravenoso (administrado a través del miembro superior izquierdo) de seguimiento de su enfermedad oncológica demostró la presencia de lesiones escleróticas en varias vértebras dorsales superiores sugestivas de metástasis óseas (fig. 1 A, 1 B). El estudio de la TC puso además de manifiesto una trombosis crónica de la vena innominada secundaria al reservorio, con desarrollo de circulación colateral venosa en la pared torácica anterior (fig. 1 C) y en el mediastino posterosuperior. Dada la ausencia de dolor torácico se repitió una TC de tórax sin contraste intravenoso, no detectándose en este estudio (ni en una RM de columna vertebral dorsal realizada unas semanas

más tarde) las lesiones vertebrales visualizadas en el estudio anterior, y descartándose por tanto la presencia de metástasis óseas vertebrales.

El RVSCV en pacientes con trombosis de las venas centrales del tórax es un fenómeno escasamente descrito en la literatura científica, aunque se ha documentado especialmente en pacientes con trombosis completa o parcial de la VCS debida a tumores torácicos (especialmente el carcinoma broncogénico), dispositivos intravasculares (marcapasos, reservorios) o fibrosis mediastínica¹. Entre las colaterales venosas que se desarrollan en casos de trombosis crónicas de VCS en las venas tributarias del sistema ácigos/hemiácigos se encuentran las venas intercostales, las intervertebrales y las basivertebrales²⁻⁴. Nuestro caso resulta interesante porque la trombosis crónica afectaba únicamente a la vena innominada (no a la VCS), y fue el reflujo retrógrado del contraste intravenoso a través de las venas colaterales basivertebrales (por la dificultad para drenar a la VCS) el responsable del RVSCV de las vértebras dorsales superiores. Como las venas basivertebrales drenan la parte más posterior de los cuerpos vertebrales, el RVSCV afecta preferentemente al margen posterior de las vértebras dorsales.

Creemos que el RVSCV debe tenerse en cuenta por parte de radiólogos y clínicos en pacientes con trombosis de venas proximales del tórax (no solamente de la VCS), especialmente en pacientes oncológicos en los que pueden simular metástasis vertebrales escleróticas y condicionar un manejo terapéutico equivocado. Ante la sospecha de posibles metástasis vertebrales escleróticas en pacientes con RVSCV recomendamos repetir un estudio de TC de tórax sin contraste o la realización de otras pruebas complementarias (RM de columna o PET/TC), las cuales confirmarán la verdadera etiología de la «esclerosis» vertebral y evitarán la necesidad de realizar procedimientos diagnósticos más agresivos (biopsia ósea).

Bibliografía

1. Kara M, Pradel C, Phan C, Miquel A, Arrivé L. CT features of vertebral venous congestion simulating sclerotic metastases in nine patients with thrombosis of the superior vena cava. *AJR Am J Roentgenol.* 2016;207:80-6.
2. Berritto D, Abboud S, Kosmas C, Riherd D, Robbin M. Vertebral body enhancement mimicking sclerotic osseous lesions in the setting of bilateral brachiocephalic vein thrombosis. *Skeletal Radiol.* 2015;44:303-5.
3. Kim YK, Sung YM, Hwang KH, Cho EK, Choi HY. Pseudopathologic vertebral body enhancement in the presence of superior vena cava obstruction on computed tomography. *Spine J.* 2015;15:1295-301.
4. Thomas N, Oliver TB, Sudarshan T. Vanishing bone metastases—a pitfall in the interpretation of contrast enhanced CT in patients with superior vena cava obstruction. *Br J Radiol.* 2011;84:e176-8.

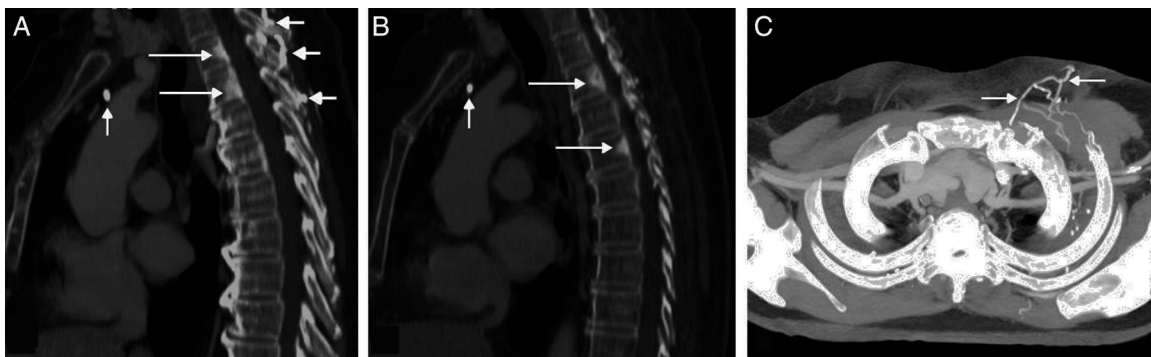


Figura 1. A) Reconstrucción sagital de la TC de tórax con contraste intravenoso en la que se observan lesiones focales óseas esclerosas en el margen posterior de los cuerpos vertebrales de T2 y T3 (flechas largas) que simulan metástasis vertebrales. Nótese el catéter del reservorio en el lugar teórico de la vena innominada trombosada (flecha corta vertical) y el desarrollo de circulación colateral venosa en venas perivertebrales (flechas cortas horizontales). B) Reconstrucción sagital de la TC de tórax con contraste intravenoso en la que se observan lesiones focales óseas esclerosas en el margen posterior de los cuerpos vertebrales de T3 y T5 (flechas largas). Nótese el catéter del reservorio en el lugar teórico de la vena innominada trombosada (flecha corta). C) Reconstrucción de proyección de máxima intensidad axial de la TC en la que se aprecia desarrollo de circulación colateral venosa en la pared torácica anterior (flechas).

Luis Gorospe Sarasúa*, Isabel García Gómez-Muriel,
Ricardo Rodríguez-Díaz e Arnaldo Fernández-Orué

Servicio de Radiodiagnóstico, Hospital Universitario Ramón y Cajal,
Madrid, España

* Autor para correspondencia.

Correo electrónico: luisgorospe@yahoo.com (L. Gorospe Sarasúa).

<http://dx.doi.org/10.1016/j.arbres.2016.12.009>

0300-2896/

© 2017 SEPAR. Publicado por Elsevier España, S.L.U. Todos los derechos reservados.

Bronquitis obliterante secundaria a neumonía por virus *Influenzae B* y sobreinfección por *Staphylococcus aureus*



Bronchitis obliterans due to Influenza B pneumonia complicated with Staphylococcus aureus infection

Sr. Director:

La bronquiolitis obliterante postinfecciosa (BOPI) es una complicación infrecuente en la edad pediátrica pese a la elevada incidencia de bronquiolitis en la infancia. El adenovirus es el microorganismo más frecuentemente relacionado con la misma, seguido de *Mycoplasma pneumoniae*, virus *Parainfluenzae*, virus *Influenzae*, etc.¹. El proceso fibroblástico obliterativo a nivel del bronquiolo produce atrapamiento aéreo e insuficiencia respiratoria que puede mejorar con el tiempo, quedando una alteración funcional obstructiva grave². En niños mayores de un año, tras procesos infecciosos se ha descrito cicatrización fibroblástica de la luz bronquial, que se ha convenido en denominar bronquitis obliterante. En este caso, la oclusión de la luz se puede acompañar de atelectasia de la zona anatómica pulmonar. Sin embargo, este hallazgo radiológico no es exclusivo de la bronquitis obliterante, siendo frecuente en la BOPI. El tratamiento, cuando es localizado, es la resección pulmonar parcial o completa. Cuando la afectación es generalizada el curso es fatal a menos que se realice trasplante pulmonar³.

Presentamos el caso de una adolescente de 13 años, sin antecedentes patológicos, que consultó por cuadro febril catarral tratado con amoxicilina-ácido clavulánico. A las 24 h acudió a urgencias por disnea progresiva. A su llegada la paciente presentaba datos de gravedad, elevación de los marcadores inflamatorios y radiografía de tórax con condensación alveolar bilateral. Se inició tratamiento con cefotaxima y levofloxacino, e ingresó en la unidad de cuidados intensivos para vigilancia. En las primeras horas presentó deterioro clínico y gasométrico que requirió intubación. Se identificó ARN de virus *Influenzae B* en frotis nasal. El hemocultivo y la detección de los antígenos en orina de neumococo y *Legionella* fueron negativos. Dada la mala respuesta a la ventilación mecánica se trasladó a nuestro centro ante la posibilidad de requerir oxigenación por membrana extracorpórea (ECMO).

Tras aislarse *Staphylococcus aureus* resistente a metilina en el hemocultivo y en el lavado bronquioalveolar se suspendió el tratamiento con cefalosporinas y se continuó con clindamicina. Tras 7 días de intubación, 2 de ventilación no invasiva y 17 de oxigenoterapia, la paciente fue dada de alta a los 28 días de su ingreso bajo tratamiento broncodilatador a expensas de salbutamol.

En el control ambulatorio se constató la resolución radiológica de los infiltrados, con la persistencia de una atelectasia segmentaria retrocardiaca. La paciente presentaba tos escasa, sibilancias persistentes y disnea a moderados esfuerzos por lo que se intensificó el tratamiento broncodilatador y se inició tratamiento corticoideo inhalado. Sin embargo dada la escasa mejoría clínica y la alteración obstructiva funcional grave (FVC 1,91 (55%); FEV1 0,761 (26%); MMEF 0,221/s (9%); FEV1/FVC 48%) se inició

corticoterapia oral. Con sospecha de BOPI se realizó TC pulmonar evidenciando traqueobronquiomegalia, bronquiectasias difusas bilaterales y atrapamiento aéreo generalizado.

A los 3 meses del alta presentó empeoramiento clínico con radiografía de tórax normal que motivó su hospitalización. Se administraron metilprednisolona iv (500 mg/día/3 días) y broncodilatadores nebulizados. Tras mejoría inicial presentó insuficiencia respiratoria secundaria a atelectasia del pulmón izquierdo con neumotórax secundario que no precisó drenaje. Se realizó estudio endoscópico en el que se observaron los hallazgos recogidos en la figura 1. La paciente presentó una resolución transitoria de la atelectasia y secundariamente del neumotórax tras perforación de las membranas que ocluían los bronquios segmentarios del lóbulo superior izquierdo, por lo que se repitió el procedimiento de perforación de los tabiques endobronquiales y se trató a la paciente con presión positiva mediante CPAP con mascarilla oronasal. La gammagrafía con cuantificación de la perfusión pulmonar evidenció hipoperfusión del pulmón izquierdo y menor del lóbulo inferior derecho: pulmón izquierdo: 17% (superior 10%, inferior 7%), pulmón derecho: 83% (superior 51%, inferior 32%) (fig. 1C).

Se decidió inclusión en lista para trasplante pulmonar, que se realizó a las 6 semanas. Buena evolución posquirúrgica inmediata. Cuatro meses tras el trasplante no precisaba oxígeno, la función pulmonar y la exploración clínica eran normales. La histología del explante mostró ectasias bronquiales y bronquiolares, bronquiolitis constrictiva parcheada bilateral con fibroblastos e histiocitos espumosos y formaciones quísticas adyacentes por dilatación de componente glandular mucinoso de la vía aérea.

Las complicaciones pulmonares asociadas a la infección por el virus *Influenzae* incluyen traqueo-bronquitis necrosante, síndrome de distrés respiratorio agudo, BOPI y neumonía bacteriana secundaria. La coinfección por *Staphylococcus aureus* es la más frecuente en la neumonía por virus *Influenzae* aumentando la tasa de complicaciones supurativas⁴.

Las manifestaciones clínicas iniciales de la bronquitis obliterante son inespecíficas: tos persistente, sibilancias, taquipnea, disnea y pérdida de apetito. Aunque se ha sugerido que la bronquitis obliterante es una entidad diferenciada de la BOPI³, el estudio histológico de los pulmones de nuestra paciente demuestra lesiones cicatriciales bronquiolares asociadas. En la actualidad se acepta el diagnóstico de BOPI en función de los hallazgos espirométricos y radiológicos (TC) tras una infección pulmonar grave^{1,2,5}. Solo en caso de complicaciones que requiriesen tratamiento endoscópico, como la atelectasia lobar o pulmonar, podría diagnosticarse la tabicación cicatricial bronquial, como en el caso presentado. La realización sistemática de estudio endoscópico podría identificar precozmente la bronquitis obliterante.

La perforación de las membranas cicatriciales se ha ensayado en los pocos casos pediátricos publicados, sin respuesta duradera. Por este motivo se ha sugerido un tratamiento conservador³. Sin embargo, cuando la afectación es generalizada el fracaso ventilatorio podría ser irreversible, solo tratable con ECMO y trasplante pulmonar. Nuestra paciente fue sometida en 2 ocasiones a tratamiento endoscópico para revertir la atelectasia pulmonar,