

## Cartas científicas

### Embolización percutánea en fístula de arteria coronaria previo al trasplante pulmonar



#### *Percutaneous closure of coronary artery fistula before lung transplantation*

Sr. Director:

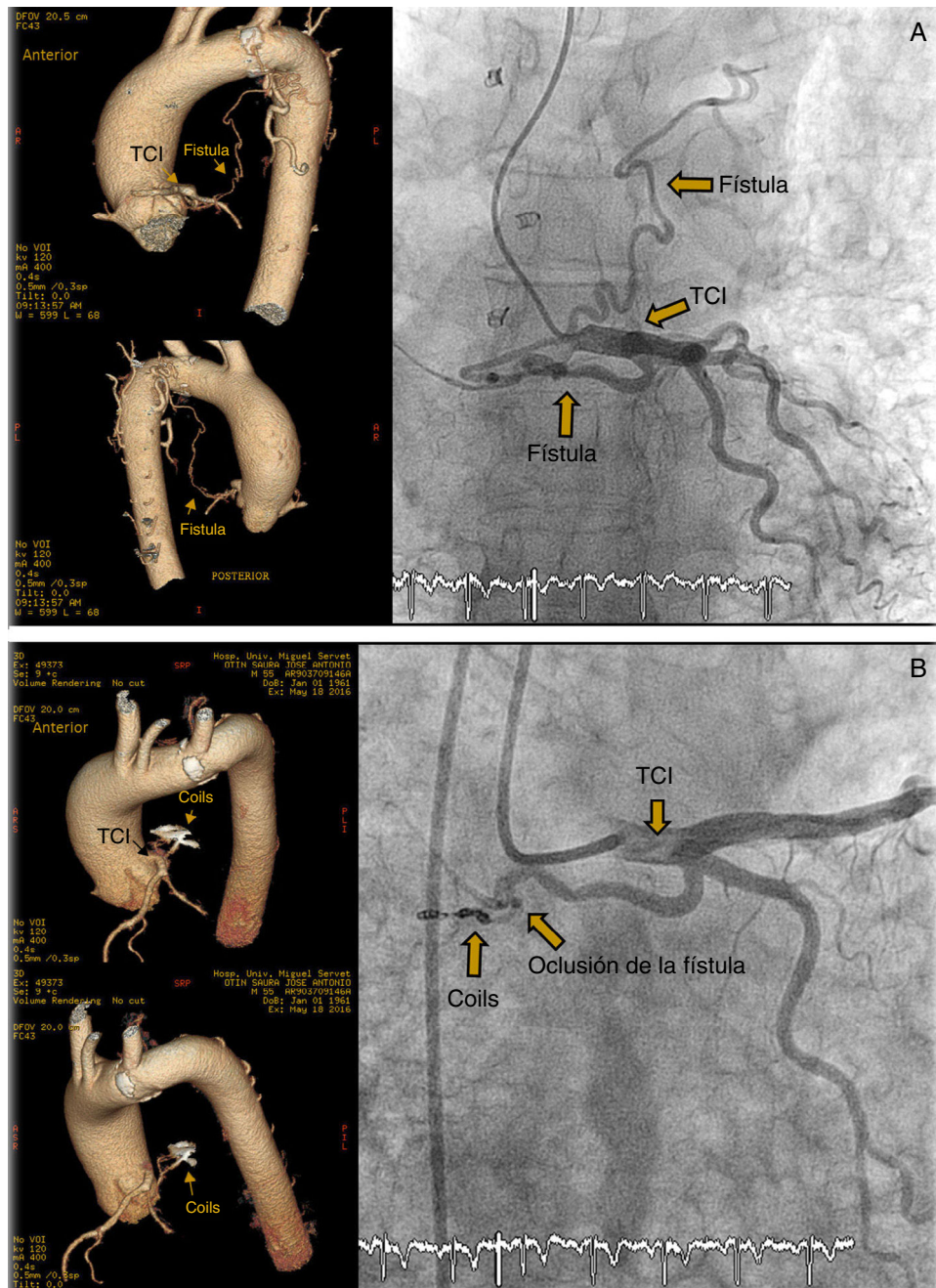
Varón de 54 años de edad; en espera de trasplante pulmonar por diagnóstico de bronquiectasias difusas en fase terminal. A su llegada a sala de hemodinámica para realización de coronariografía como estudio previo al trasplante, presenta crisis hipertensiva (TA 200/110 mmHg), revelando el paciente mal control de cifras de TA de forma habitual. La coronariografía muestra arterias coronarias sin lesiones, objetivándose una fístula de arteria coronaria; naciendo del tronco común izquierdo (TCI) con un calibre de 3 mm a nivel proximal y 2 mm en su porción más distal (Vid 1, Appendix), con drenaje a nivel de arteria pulmonar izquierda, que ocasiona repercusión hemodinámica reflejada en gasto cardíaco elevado (7,86 l/min por termodilución). Se objetiva además presiones pulmonares aumentadas (PAPm 71 mmHg y RVP de 5,5 U. Wood) en relación al hiperflujo pulmonar e importante disfunción diastólica por cardiopatía hipertensiva manifestada en el resto de datos del estudio (PCP media 35 mmHg y presión telediastólica de ventrículo izquierdo [PTDVI]: 25 mmHg). Se completa valoración con TC coronaria (fig. 1A). El ETE muestra la afectación de cavidades derechas y se descarta *shunt* intra-cardíaco mediante test de burbujas, confirmándose la alteración diastólica con hipertrofia parietal de VI y función sistólica del mismo conservada. Se procede a la embolización percutánea de la fístula en su segmento proximal/medio con 3 dispositivos tipo *coils* de 3 × 4 mm y 3 × 2 mm, comprobándose su oclusión inmediata con fluoroscopia (Vid 2, Appendix) y tardía mediante TC coronaria control al mes del procedimiento (fig. 1B). El cateterismo derecho control muestra marcada mejora en la PAPm 48 mmHg, posterior a la resolución del hiperflujo pulmonar (GC 4,3 l/min y RVPa 4,6 U. Wood), así como persistencia de la elevación de PCP y PTDVI con relación a cardiopatía izquierda

hipertensiva que presentaba el paciente (PCP 25 mmHg y PTDVI 23 mmHg).

Las fistulas de arterias coronarias son conexiones anómalas entre una arteria coronaria con alguna de las cavidades cardíacas o uno de los vasos situados alrededor del corazón<sup>1,2</sup>. En su mayoría son de origen congénito, sin embargo también pueden ser adquiridas<sup>1</sup>. Su incidencia es del 0,2 al 0,6% del total de las angiografías<sup>1</sup>. La mayoría de los pacientes se encuentran asintomáticos; sin embargo, pueden llegar a constituir un cortocircuito arteriovenoso importante con repercusión hemodinámica, generando insuficiencia cardíaca secundaria a sobrecarga de volumen resultante del *shunt* izquierda-derecha, isquemia secundaria a robo coronario, rotura o trombosis de la fístula, arritmias y endocarditis infecciosa<sup>1,2</sup>.

En los adultos suele ser un hallazgo casual durante una coronariografía<sup>1</sup>, como fue el caso de nuestro paciente durante el estudio de pre-trasplante pulmonar. Actualmente algunos promueven su cierre incluso en pacientes asintomáticos<sup>2</sup>. Desde que en 1983 Reidy et al.<sup>1,3</sup>, realizara la primera embolización percutánea, esta es considerada una opción eficaz y menos traumática que el cierre quirúrgico<sup>2</sup>. Diversos autores han demostrado su seguridad y efectividad<sup>3,4</sup> en el manejo de esta enfermedad, reservando el cierre quirúrgico para las fistulas múltiples o de gran tamaño<sup>2</sup>. Se han utilizado diversos dispositivos para su oclusión percutánea, siendo los *coils* y los de Amplatz los más frecuentemente manejados. La tendencia ha sido usar los dispositivos de Amplatz en fistulas más amplias y largas, y los *coils* en las de menor sección<sup>3,4</sup>. Se originan con mayor frecuencia desde la arteria descendente anterior izquierda, seguida de la arteria coronaria derecha y la circunfleja<sup>1,3</sup>; drenando frecuentemente en la arteria pulmonar<sup>1</sup>. Existiendo aproximadamente un 10% de cierres incompletos o recurrencias<sup>1</sup>.

La oclusión percutánea de fístula coronaria previo al trasplante pulmonar; es una opción segura y eficaz, que permite disminuir el riesgo adyacente que conlleva la sobrecarga de volumen, robo coronario y demás complicaciones presenciadas en pacientes con esta anomalía.



**Figura 1.** A) Fístula de arteria coronaria TCI a la arteria pulmonar izquierda. TC y angiografía. B) Oclusión percutánea con coils de fístula de arteria coronaria. TC y angiografía.

**Anexo. Material adicional**

Se puede consultar material adicional a este artículo en su versión electrónica disponible en [doi:10.1016/j.arbres.2017.02.013](https://doi.org/10.1016/j.arbres.2017.02.013).

**Bibliografía**

1. Jama A, Barsoum M, Bjarnason H, Holmes DR Jr, Rihal CS. Percutaneous closure of congenital coronary artery fistulae: Results and angiographic follow-up. *JACC Cardiovasc Interv.* 2011;4:814-21.
2. Díaz de la Llera LS, Fournier Andray JA, Gómez Moreno S, Mayol Deya A, González García A, Pérez Fernández-Cortacero JA. Percutaneous occlusion with coils of coronary artery fistulas in adults. *Rev Esp Cardiol.* 2005;58:93-6 [Article in Spanish].
3. Armsby LR, Keane JF, Sherwood MC, Forbes JM, Perry SB, Lock JE. Management of coronary artery fistulae. Patient selection and results of transcatheter closure. *J Am Coll Cardiol.* 2002;39:1026-32.

4. Girona J, Martí G, Bertián P, Gran F, Casaldàliga J. Percutaneous embolization of vascular fistulas using coils or amplatzer vascular plugs. *Rev Esp Cardiol.* 2009;62:765-73 [Article in English, Spanish].

Javier Urmeneta Ulloa \*, Isabel Molina Borao, Maria Elisa Ochoa Rea y Esther Sánchez-Insa

*Departamento de Cardiología, Hospital Universitario Miguel Servet, Zaragoza, España*

\* Autor para correspondencia.  
 Correo electrónico: [javierurmeneta@hotmail.com](mailto:javierurmeneta@hotmail.com)  
 (J. Urmeneta Ulloa).

<http://dx.doi.org/10.1016/j.arbres.2017.02.013>  
 0300-2896/  
 © 2017 SEPAR. Publicado por Elsevier España, S.L.U. Todos los derechos reservados.