

Imagen clínica

Resultados del manejo conservador de un leiomioma endobronquial



Endobronquial leiomyoma: Outcome of conservative management

Francisco García Gómez^a, Ana Triviño^{a,*} y Karla Tello Collantes^b

^a Servicio de Cirugía Torácica, Hospital Universitario Puerta del Mar, Cádiz, España

^b Servicio de Anatomía Patológica, Hospital Universitario Puerta del Mar, Cádiz, España

Paciente de 46 años que acude a consulta de neumología por disnea MRC grado I-II. El estudio radiológico y la fibrobroncoscopia revelaron la presencia de una tumoración redondeada, hipervascularizada y pediculada a 2 cm de la carina principal con una base de implantación de menos de 1 cm en profundidad en bronquio principal izquierdo.

Dado las características de la tumoración y el riesgo de hemorragia se decidió la exéresis de la misma bajo control de fibrobroncoscopia rígida, para biopsia y tratamiento de la oclusión.

La paciente fue dada de alta a las 24 h sin ninguna incidencia. Una vez confirmado el diagnóstico de leiomioma endobronquial (fig. 1) se decidió realizar seguimiento mediante fibrobroncoscopia flexible y pruebas de imagen. Tras 9 meses del tratamiento, la paciente se encuentra asintomática y libre de enfermedad.

El leiomioma pulmonar es un tumor poco frecuente de origen mesodérmico^{1,2}. El tratamiento de elección es la resección a través del procedimiento más conservador posible. En los casos endoluminales, White et al.¹ y Tan et al.², defienden el tratamiento del leiomioma endobronquial mediante una técnica de exéresis endoscópica con endopinzas, electrocauterización o láser, dado que no hay descritas recidivas en las resecciones limitadas ni siembras a distancia.

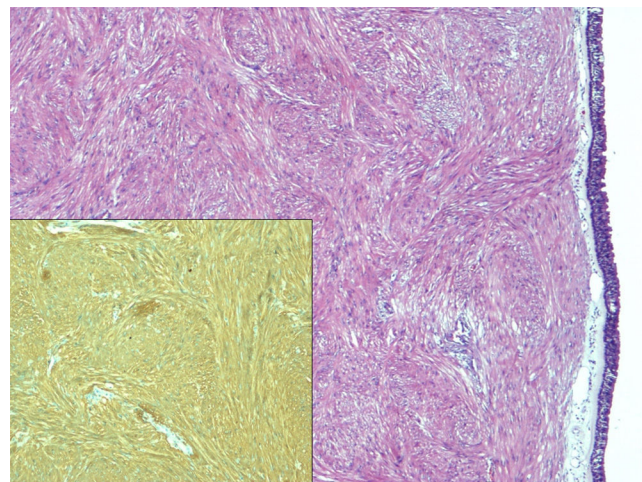


Figura 1. En la imagen se aprecia una tumoración fusocelular fasciculada subepitelial sin necrosis ni actividad mitótica (H&E $\times 4$) que expresa inmunotinción positiva para actina de músculo liso (imagen inferior, AML $\times 10$).

Bibliografía

1. White SH, Ibrahim NBN, Forrester-Wood CP, Jeyasingham K. Leiomyomas of the lower respiratory tract. *Thorax*. 1985;40:306–11.
2. Tan JH, Takano AM, Hsu AA. Resection with preserved histologic morphology of a rare tumour via bronchoscopic cryosurgery. *J Thorac Dis*. 2016;8:2964–7.

* Autor para correspondencia.

Correo electrónico: atrivi.17@hotmail.com (A. Triviño).