

Imagen clínica

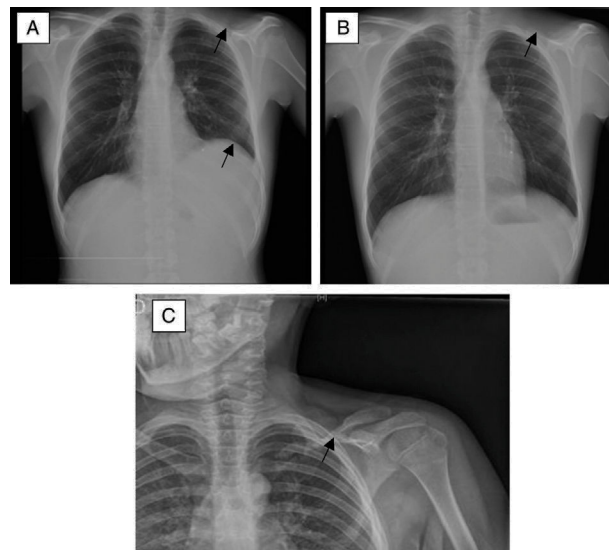
## Una causa infrecuente de quilotórax. El síndrome de Gorham-Stout



### A Rare Case of Chylothorax. Gorham-Stout Syndrome

Francisco M. Páez Codeso\*, María Carmen Morillo Domínguez y Antonio Dorado Galindo

Servicio de Neumología, Hospital Regional Carlos Haya, Málaga, España



**Figura 1.** Radiografía de tórax: A) Derrame pleural subpulmonar (elevación del supuesto hemidiafragma izquierdo con aumento de la distancia entre el «hemidiafragma» y la cámara gástrica con desplazamiento lateral de la cúpula del seudodiafragma izquierdo), así como ausencia de clavícula izquierda (flechas). B) Después de la toracocentesis evacuadora. C) En la radiografía obtenida unos 6 meses antes se puede observar la clavícula en proceso de reabsorción. Esta imagen llevó al diagnóstico erróneo de pseudoartrosis.

Paciente de 14 años que sufrió un traumatismo con fractura de la clavícula izquierda en mayo de 2011 tratada con vendaje. Consulta en urgencias en 2013 y 2014 por dolor en hemitórax izquierdo y en las radiografías realizadas en ese momento se sugiere nueva fractura de clavícula versus pseudoartrosis de la misma, tratándose de forma conservadora con medidas ortopédicas.

En enero de 2015, es remitido por traumatología para estudio de un derrame pleural aparecido en un estudio radiográfico de control. Se realiza una toracocentesis diagnóstica y evacuadora que resulta un exudado monocitario con citología y bacteriología negativas, destacando en la bioquímica unos triglicéridos de 143 mg/dl. Por el quilotórax, la osteólisis de clavícula y los datos patológicos en la biopsia de la misma se diagnosticó de síndrome de Gorham-Stout (Fig. 1). Sigue actualmente tratamiento

con dieta, bifosfonatos y peginterferón alfa-2, sin nuevos focos osteolíticos ni progresión de los previos, aunque con recidiva del quilotórax.

El síndrome de Gorham-Stout, hueso evanescente o fantasma u osteólisis masiva idiopática, es una enfermedad rara de etiopatogenia desconocida. El quilotórax es una complicación infrecuente, comprometiendo enormemente tanto pronóstico como mortalidad<sup>1</sup>. Sin embargo, el tratamiento antiangiogénico con alfa-interferón ha demostrado prometedores resultados en esta enfermedad<sup>2</sup>.

#### Bibliografía

1. Özcan R, Alptekin A, Emre S, Kuruoglu S, Inam M, Tekant GT. An unusual cause of recurrent chylothorax: Gorham's syndrome. *APSP J Case Rep.* 2014; 5:23.
2. Köse M, Pekcan S, Dogru D, Akyuz C, Özcelik U, Özsüreki Y, et al. Gorham-Stout Syndrome with chylothorax: Successful remission by interferon alpha-2b. *Pediatr Pulmonol.* 2009;44:613-5.

\* Autor para correspondencia.  
Correo electrónico: [Paezco64@gmail.com](mailto:Paezco64@gmail.com) (F.M. Páez Codeso).