



# Revista Colombiana de Anestesiología

## Colombian Journal of Anesthesiology

[www.revcolanest.com.co](http://www.revcolanest.com.co)



### Reporte de caso

# Ecocardiografía transesofágica intraoperatoria para evaluar el defecto tipo Gerbode



Sergio Bustamante\* y Shravan Cheruku

Anesthesiology Institute, Cleveland Clinic, Ohio, Estados Unidos

#### INFORMACIÓN DEL ARTÍCULO

##### Historia del artículo:

Recibido el 24 de noviembre de 2016

Aceptado el 15 de febrero de 2017

On-line el 5 de abril de 2017

##### Palabras clave:

Ecocardiografía transesofágica

Enfermedades de las válvulas cardíacas

Estenosis de la válvula aórtica

Endocarditis

Válvula aórtica

#### R E S U M E N

El defecto de Gerbode es una rara manifestación de la comunicación interventricular del ventrículo derecho a la aurícula derecha, resultante de un defecto en la porción membranosa del tabique interventricular. El defecto en cuestión puede ser congénito o adquirido y entre las causas adquiridas se encuentran complicaciones de los reemplazos de la válvula aórtica y la endocarditis. La ecocardiografía intraoperatoria en tiempo real y la ecocardiografía en 3D son vitales para el diagnóstico y la caracterización anatómica de la intercomunicación. Se hace necesario comprender a fondo la ecocardiografía para visualizar la intercomunicación a través de distintos planos anatómicos, lo cual ayuda a la corrección quirúrgica.

© 2017 Publicado por Elsevier España, S.L.U. en nombre de Sociedad Colombiana de Anestesiología y Reanimación. Este es un artículo Open Access bajo la licencia CC BY-NC-ND (<http://creativecommons.org/licenses/by-nc-nd/4.0/>).

#### Intraoperative transesophageal echocardiography to evaluate a Gerbode defect

#### A B S T R A C T

The Gerbode defect is a rare form of intracardiac shunt from the left ventricle to the right atrium resulting from a defect in the membranous portion of the inter-ventricular septum. This defect can be congenital or acquired, with acquired causes including complications of aortic valve replacements and endocarditis. Intraoperative real time transesophageal echocardiography and 3D echocardiography are vital for diagnosis and anatomic characterization of the shunt. A thorough understanding of echocardiography is necessary to visualize the shunt across various anatomic planes which aids in surgical correction.

© 2017 Published by Elsevier España, S.L.U. on behalf of Sociedad Colombiana de Anestesiología y Reanimación. This is an open access article under the CC BY-NC-ND license (<http://creativecommons.org/licenses/by-nc-nd/4.0/>).

##### Keywords:

Echocardiography transesophageal

Heart valve diseases

Aortic valve stenosis

Endocarditis

Aortic valve

\* Autor para correspondencia. Cleveland Clinic, 9500 Euclid Avenue J4-331, Cleveland, OH 44195, EE. UU.

Correo electrónico: [bustams@ccf.org](mailto:bustams@ccf.org) (S. Bustamante).

<http://dx.doi.org/10.1016/j.rca.2017.02.007>

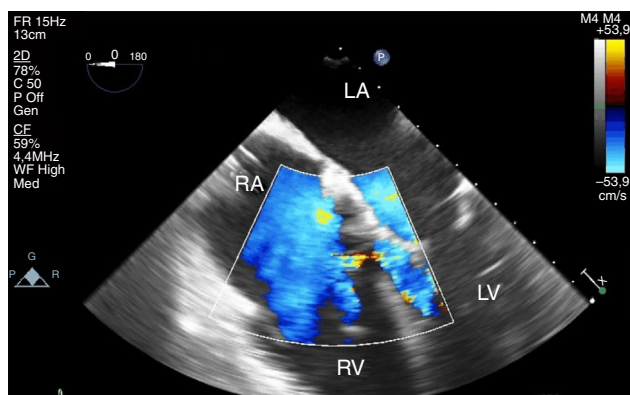
0120-3347/© 2017 Publicado por Elsevier España, S.L.U. en nombre de Sociedad Colombiana de Anestesiología y Reanimación. Este es un artículo Open Access bajo la licencia CC BY-NC-ND (<http://creativecommons.org/licenses/by-nc-nd/4.0/>).

### Caso clínico

Se trata de un varón de 79 años de edad, con antecedentes de hiperlipidemia, hipertensión y tabaquismo, con enfermedad coronaria difusa de 3 vasos y estenosis aórtica moderada a severa, quien se sometió a reemplazo de la válvula aórtica (RVA) por una válvula bioprotésica bovina #21 y una revascularización de coronarias de 3 vasos en un hospital externo (OSH). Después de transcurrido un año del procedimiento, el paciente se presenta a un hospital externo con retención de líquido y un nuevo soplo cardiaco. Se encontró endocarditis por enterococos en la prótesis valvular, la cual se trató con antibióticos endovenosos. El paciente continuó presentando molestias de retención de líquido y deterioro del soplo, por lo cual 8 meses después acudió a nuestro hospital para una segunda opinión. El examen físico mostró la presencia de un soplo de fin de sístole grado 3/6 y se escuchaba un soplo diastólico largo de 2/4 en el borde esternal izquierdo. El ecocardiograma transtorácico mostraba fugas paravalvulares alrededor de la válvula aórtica bioprotésica, con insuficiencia aórtica (IA) moderada a severa, un ventrículo izquierdo (VI) dilatado y flujo sanguíneo adicional que se originaba a nivel de la válvula aórtica en comunicación con la aurícula derecha (AD). La angiotomografía preoperatoria mostró una raíz aórtica dilatada con puentes permeables.

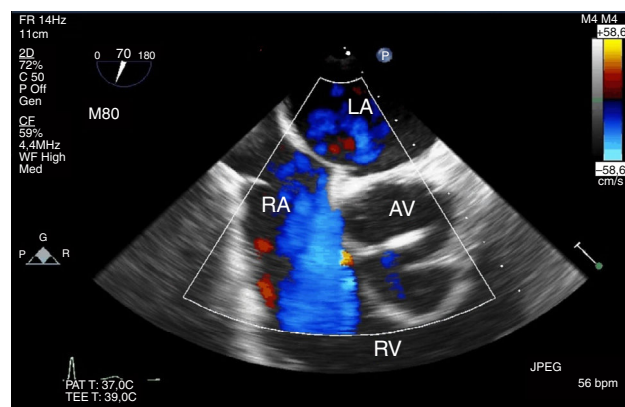
Debido a la severidad de las fugas paravalvulares y a la IA, el paciente se programó para un nuevo reemplazo de la válvula aórtica. La ecocardiografía transesofágica (ECT) intraoperatoria durante la revascularización cardiopulmonar confirmó la insuficiencia aórtica severa y la dilatación del ventrículo izquierdo. Al hacer un análisis adicional se confirmó el flujo sanguíneo entre el VI y la aurícula derecha, consistente con comunicación interventricular adquirida tipo Gerbode, con flujo presente tanto en sístole como en diástole. No hubo evidencia de comunicación entre la raíz aórtica y la AD con las imágenes en 2D o el Doppler a color (CFD) (figs. 1-6).

El paciente se sometió a un reemplazo de la raíz aórtica con homoinjerto de 22 mm y reparación con parche del defecto de Gerbode con Peri-Guard® (Synovis, St. Paul, MN, EE.UU.). La ecografía transesofágica posterior a la revascularización no mostró insuficiencia aórtica con un gradiente pico de 10 mmHg en todo el homoinjerto VA. No se encontró evidencia del defecto de Gerbode. Al cuarto día el paciente se



**Figura 1** – Proyección de 4 cámaras del esófago medio. La CFD muestra comunicación entre el VI y la AD.

Fuente: autores.



**Figura 2** – Proyección del tracto de entrada-salida del esófago medio. La CFD muestra flujo justo por debajo de la válvula aórtica hacia la aurícula derecha.

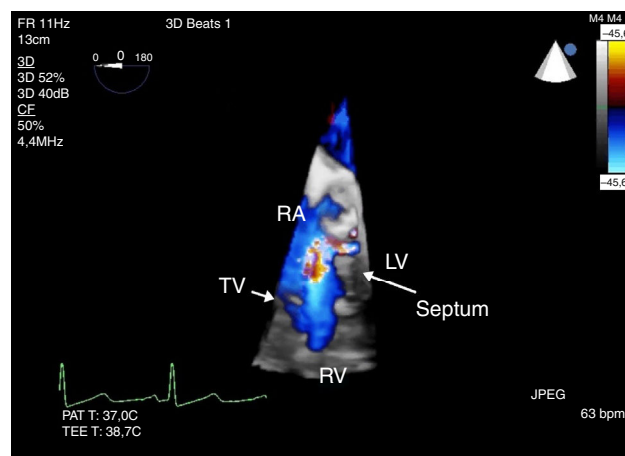
Fuente: autores.

trasladó de la UCI al piso de hospitalización y fue dado de alta el día 8 después de la intervención.

### Discusión

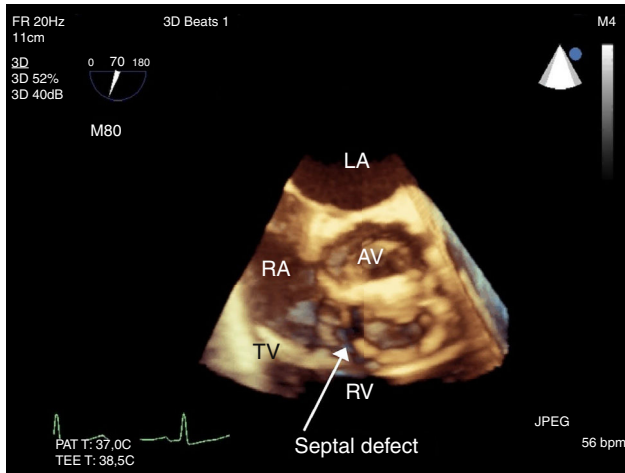
Nuestro paciente se presentó con estenosis e insuficiencia de la válvula aórtica bioprotésica con una comunicación interventricular tipo Gerbode. El examen de la ecografía transesofágica se diseñó entonces para enfocarse en estas afecciones, antes y después de la reparación quirúrgica.

El defecto de Gerbode es una forma rara de intercomunicación del VI a la AD, bien sea por causas congénitas o adquiridas. El defecto se presenta en la porción membranosa del tabique interventricular, por encima del nivel de la válvula tricúspide (fig. 7). Entre las causas adquiridas se incluyen complicaciones de procedimientos cardiacos invasivos como los reemplazos de la válvula aórtica, la endocarditis, el trauma o el infarto al miocardio. La patogénesis de la fístula



**Figura 3** – La CFD 3D a lo largo del defecto vista desde la figura 1, proyección de 4 cámaras del esófago medio. El flujo se ve por encima del nivel de la válvula tricúspide (VT) con un defecto en el tabique.

Fuente: autores.

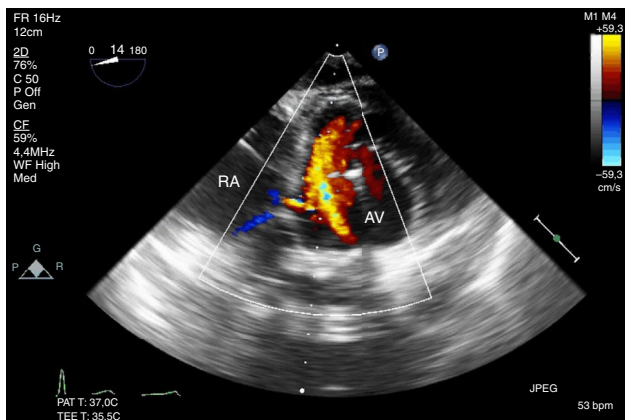


**Figura 4** – Imagen en 3D que muestra el defecto del tabique por encima de la válvula tricúspide, visto desde la figura 2, proyección del tracto de entrada-salida del VD en el esófago medio.

Fuente: autores.

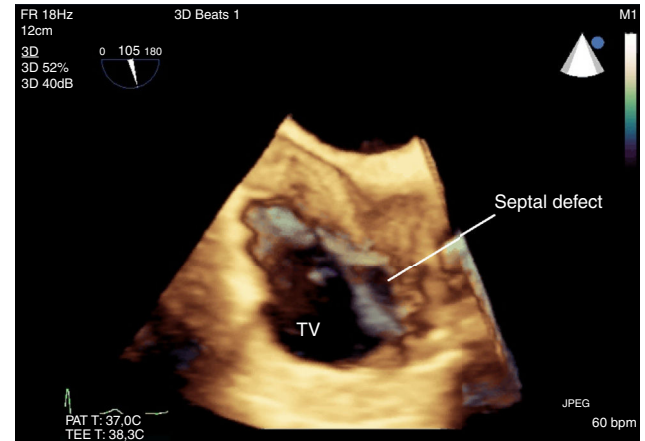
entra-cardíaca con endocarditis se debe a la translocación de la infección de la válvula al miocardio adyacente<sup>1-3</sup>. La ECT es la piedra angular del diagnóstico y la ecocardiografía 3D permite la caracterización anatómica de la intercomunicación. Las proyecciones de la ECT que mejor muestran el defecto de Gerbode son las que pueden examinar el tabique interventricular, especialmente el tabique membranoso. Estas son la proyección de 4 cámaras de esófago medio, la proyección del tracto de entrada-salida del ventrículo derecho y la proyección transgástrica del eje corto y profundo. La ecocardiografía tridimensional puede ayudar a diferenciar un defecto de Gerbode por rotura del seno de Valsalva, intercomunicación interventricular e insuficiencia de la válvula tricúspide<sup>4</sup>.

Posiblemente nuestro paciente desarrolló el defecto de Gerbode secundario a la intervención quirúrgica a la que se sometió para el reemplazo de su válvula aórtica y/o a la endocarditis por enterococos. El defecto de Gerbode pudo



**Figura 5** – Proyección transgástrica profunda que muestra la válvula aórtica y la aurícula derecha. La CFD muestra el flujo a través del defecto del tabique.

Fuente: autores.

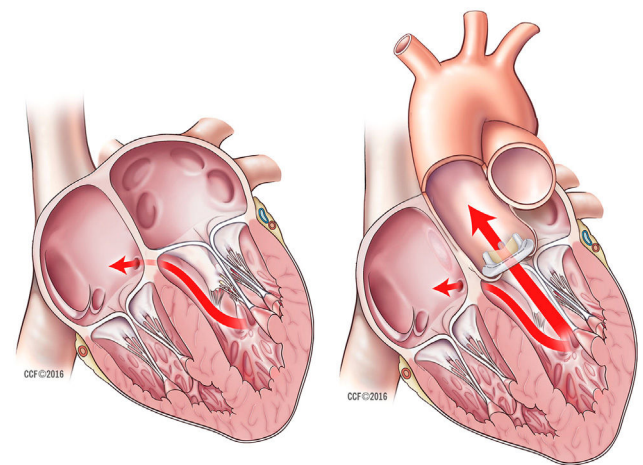


**Figura 6** – Proyección bicava en 3D del esófago medio. El defecto del tabique se ve justo por encima de la válvula tricúspide.

Fuente: autores.

observarse mejor en la proyección de 4 cámaras del esófago medio, la proyección del tracto de entrada-salida del ventrículo derecho y la proyección transgástrica profunda (figs. 1-6). Se observó flujo a través del defecto, tanto en sístole como en diástole, descartando así la posibilidad de artefacto por insuficiencia de la válvula tricúspide. Se utilizaron dinámica de fluidos computacional (CFD) y ecocardiografía tridimensional para la caracterización anatómica del defecto.

La reparación quirúrgica de los defectos de Gerbode solía ser la única opción de tratamiento para pacientes con intercomunicaciones sintomáticas, pero durante las últimas 2 décadas se ha venido popularizando el cierre percutáneo<sup>4</sup>. Con la intervención percutánea, la ECT tridimensional se ha convertido en una herramienta que no solamente diagnóstica los defectos de Gerbode, sino que juega un papel vital en la determinación del tamaño del dispositivo percutáneo y la monitorización de la colocación del dispositivo. En nuestro paciente no estaba indicada la reparación percutánea, ya



**Figura 7** – Defecto de Gerbode. Reproducido con permiso. Fuente: Cleveland Clinic Center for Medical Art & Photography © 2016.

que era necesario un procedimiento quirúrgico abierto para el reemplazo de la válvula aórtica. El abordaje quirúrgico continúa siendo el tratamiento preferido para la reparación de lesiones causadas por endocarditis infecciosa<sup>4</sup>. La ECT fue esencial para identificar y caracterizar el defecto, lo cual ayudó a localizar el defecto y confirmar la reparación.

---

## Responsabilidades éticas

**Protección de personas y animales.** Los autores declaran que los procedimientos seguidos se conformaron a las normas éticas del comité de experimentación humana responsable y de acuerdo con la Asociación Médica Mundial y la Declaración de Helsinki.

**Confidencialidad de los datos.** Los autores declaran que han seguido los protocolos de su centro de trabajo sobre la publicación de datos de pacientes.

**Derecho a la privacidad y consentimiento informado.** Los autores han obtenido el consentimiento informado de los pacientes y/o sujetos referidos en el artículo. Este documento obra en poder del autor de correspondencia.

---

## Financiamiento

Financiamiento institucional proporcionado por el Departamento de Anestesiología Cardiotorácica, Instituto de Anestesiología, Cleveland Clinic.

---

## Conflicto de intereses

Los autores declaran no tener ningún conflicto de intereses.

---

## Anexo. Material adicional

Se puede consultar material adicional a este artículo en su versión electrónica disponible en <http://dx.doi.org/10.1016/j.rca.2017.02.007>, correspondiente a los videos de las ecoardiografías.

---

## REFERENCIAS

1. Davies A, Lai K, Bastian B. Acquired Gerbode defects associated with infective endocarditis. *Heart Lung Circ.* 2016;25:e59-61.
2. Prifti E, Ademaj F, Baboci A, Demiraj A. Acquired Gerbode defect following endocarditis of the tricuspid valve: A case report and literature review. *J Cardiothorac Surg.* 2015;10:1-7.
3. Yuan S-M. Acquired left ventricle-to-right atrium shunt: Clinical implications and diagnostic dilemmas. *Wien Klin Wochenschr.* 2015;127:884-92.
4. Taskesen T, Fred Prouse A, Lewis Goldberg S, Allen Gill E. Gerbode defect: Another nail for the 3D transesophageal echo hammer. *Int J Cardiovasc Imaging.* 2015;31:753-64.