



ELSEVIER

Revista Colombiana de Anestesiología

Colombian Journal of Anesthesiology

www.revcolanest.com.co



Reporte de caso

El bougie o «estilete táctil», una alternativa clásica útil en la intubación moderna. A propósito de un caso clínico en el Hospital Universitario Nacional de Colombia



José Ricardo Navarro-Vargas^{a,b,c,d,*}, Rayssa Minella Becerra-Orjuela^{a,b,c} y Mario Alberto Gutiérrez-León^{d,e}

^a Hospital Universitario Nacional de Colombia, Universidad Nacional de Colombia, Bogotá D.C., Colombia

^b Universidad Nacional de Colombia, Facultad de Medicina, Bogotá D.C., Colombia

^c Unidad especializada de Anestesiología, Departamento de Cirugía, Facultad de Medicina, Universidad Nacional de Colombia, Bogotá D.C., Colombia

^d Clínica Piloto, Profamilia, Bogotá D.C., Colombia

^e Clínica del Country, Bogotá D.C., Colombia

INFORMACIÓN DEL ARTÍCULO

Historia del artículo:

Recibido el 9 de diciembre de 2016

Aceptado el 4 de mayo de 2017

On-line el 2 de julio de 2017

Palabras clave:

Manejo de la vía aérea

Intubación

Intubación, métodos

Intubación intratraqueal

Anestesia

RESUMEN

Introducción: El gum elastic bougie o estilete de Eschmann es una herramienta diseñada para guiar la intubación endotraqueal, subutilizada en nuestro medio a pesar de la información científica que sustenta su gran utilidad en casos de intubación difícil. Este reporte de caso describe el uso clínico de un dispositivo sencillo y práctico, poco utilizado en nuestro medio, especialmente en pacientes que presentan una vía aérea difícil.

Hallazgos clínicos: Se presenta el caso de una paciente de 63 años con antecedente de artritis reumatoidea y diagnóstico de abscesos en el codo y la región glútea, quien requirió drenaje quirúrgico. Luego de la inducción de la anestesia general, al intentar practicar la laringoscopia con laringoscopio convencional, no fue posible visualizar ninguna estructura laríngea (Cormack IV). Con la ayuda del bougie se logró practicar la intubación traqueal al primer intento.

Tratamiento: El bougie es una herramienta de gran utilidad en casos de intubación difícil, en servicios de anestesiología, cuidados intensivos o urgencias, pero su uso aún no se ha generalizado en nuestro medio.

Conclusión: El bougie o estilete táctil es un dispositivo económico, de fácil manejo y útil como primera elección en el manejo de la vía aérea difícil anticipada y no anticipada.

© 2017 Sociedad Colombiana de Anestesiología y Reanimación. Publicado por Elsevier España, S.L.U. Este es un artículo Open Access bajo la licencia CC BY-NC-ND (<http://creativecommons.org/licenses/by-nc-nd/4.0/>).

* Autor para correspondencia. Facultad de Medicina, Universidad Nacional de Colombia. Ciudad Universitaria. Bogotá, Colombia.

Correo electrónico: jnavarro@unal.edu.co (J.R. Navarro-Vargas).

<http://dx.doi.org/10.1016/j.rca.2017.05.001>

0120-3347/© 2017 Sociedad Colombiana de Anestesiología y Reanimación. Publicado por Elsevier España, S.L.U. Este es un artículo Open Access bajo la licencia CC BY-NC-ND (<http://creativecommons.org/licenses/by-nc-nd/4.0/>).

The bougie or “tactile stylet”, a useful classic alternative in modern intubation. Regarding a clinical case in the Hospital Universitario Nacional de Colombia

ABSTRACT

Keywords:

Airway management
Intubation
Intubation, methods
Intubation, intratracheal
Anesthesia

Introduction: The gum elastic bougie or Eschmann stylet is a tool designed to guide intratracheal intubation that is under-used in our context despite the scientific information that confirms its high usefulness in cases of difficult intubation. This case report describes the clinical use of a simple and practical device that is little used in our context, especially in patients with difficult airways.

Clinical findings: The case presented is that of a 63-year-old female patient with a background of rheumatoid arthritis and diagnosed with abscesses in the elbow and gluteal region requiring surgical drainage. After the induction of general anesthesia, when laryngoscopy with a conventional laryngoscope was attempted, it was impossible to observe any laryngeal structure (Cormack IV). With the help of the bougie, it was possible to conduct the tracheal intubation on the first attempt.

Treatment: The bougie is a highly useful tool in cases of difficult intubation in anesthesiology services and intensive or emergency care units. However, its use is still not widespread in our context.

Conclusion: The bougie or “tactile stylet” is a low-cost, easy-to-use device that is useful as a first choice in the management of anticipated and unanticipated difficult airways.

© 2017 Sociedad Colombiana de Anestesiología y Reanimación. Published by Elsevier España, S.L.U. This is an open access article under the CC BY-NC-ND license (<http://creativecommons.org/licenses/by-nc-nd/4.0/>).

Descripción de caso clínico

Paciente mujer de 63 años, 49 kg, con antecedente de artritis reumatoide y osteoporosis, con múltiples tratamientos modificadores de la enfermedad, corticoides y medicamento biológico. En seguimiento por reumatología; se realizó radiografía de columna cervical con evidencia de subluxación de C1-C2 y C2-C3 (fig. 1). Cursa con cuadro de osteomielitis crónica de codos y pelvis, por lo que debió ser llevada a procedimiento quirúrgico consistente en lavado quirúrgico más desbridamiento de codo izquierdo y drenaje de absceso glúteo.

En la valoración preanestésica se observaron como hallazgos de importancia una apertura oral disminuida (2,5 cm), una distancia tiromentoniana de 5 cm, limitación severa para la extensión cervical y 2 estructuras dentales inestables en el maxilar inferior. La paciente ingresó en la sala de cirugía estable hemodinámicamente, PA 125/85 mm Hg, FC 78 lpm, FR 14, SpO₂ 95% FiO₂ 0,21. Previa confirmación de ayuno preoperatorio, consentimiento informado firmado, monitorización no invasiva, se realizó inducción con propofol 70 mg IV, fentanilo 100 mg IV, rocuronio 2,5 mg IV seguido de succinilcolina 100 mg IV. Se realizó laringoscopia con dificultad importante, dada la limitación a la apertura oral, y sin extender el cuello. No se visualizaron estructuras laríngeas (Cormack IV), por lo que se decidió realizar inserción de bougie, manteniendo con el laringoscopio las estructuras orofaríngeas desplazadas hacia adelante; se deslizó la punta flexible angulada hacia arriba y se evidenció una sensación de contacto del dispositivo con la carina, una vez se hubo avanzado 25 cm aproximadamente. No se tuvo sensación táctil de los cartílagos traqueales. Se procedió a introducir el tubo traqueal n.º 7 a través del

mismo, retirando luego el bougie. Se conectó a la máquina de anestesia y se comprobó la ventilación pulmonar simétrica, se fijó el tubo traqueal. Se ajustaron los parámetros ventilatorios. Se administró anestesia general balanceada. La posición de la paciente durante el procedimiento quirúrgico fue en decúbito prono. Se extubó a la paciente despierta. No se presentaron complicaciones. Durante postoperatorio inmediato la paciente negó dolor faríngeo, disfonía o sangrado a este nivel.

Discusión

El gum elastic bougie, o introductor endotraqueal de Eschmann, es un dispositivo utilizado de rescate en los casos de vía aérea difícil, especialmente anticipada¹. Su importancia va desde salas de cirugía como instrumento de los anesthesiólogos, hasta el departamento de emergencias, donde llegó a convertirse en una herramienta vital. Pese a su nombre, el gum elastic bougie no es de goma ni elástico, ni tampoco es una bujía (para dilatar la tráquea), por lo cual los autores consideran que el término que mejor se ajusta a las características de su manejo es el de «estilete táctil», por cuanto al tomarlo entre los dedos índice y pulgar de la mano derecha se tiene la sensación táctil de los cartílagos de la tráquea, y al avanzar más allá de 20 cm el extremo distal se tropieza con la carina, como se ha descrito previamente²⁻⁴ (fig. 2).

La incorporación del bougie a la anestesiología fue gracias a Sir Robert Macintosh (1949), a quien se le atribuye el crédito de utilizarlo como una guía de intubación traqueal; Duckworth fue quien le dio el nombre de estilete y Paul Venn (1973) quien lo introdujo a la práctica clínica. Este último fungió como asesor en anestesia de Eschmann Brothers & Walsh

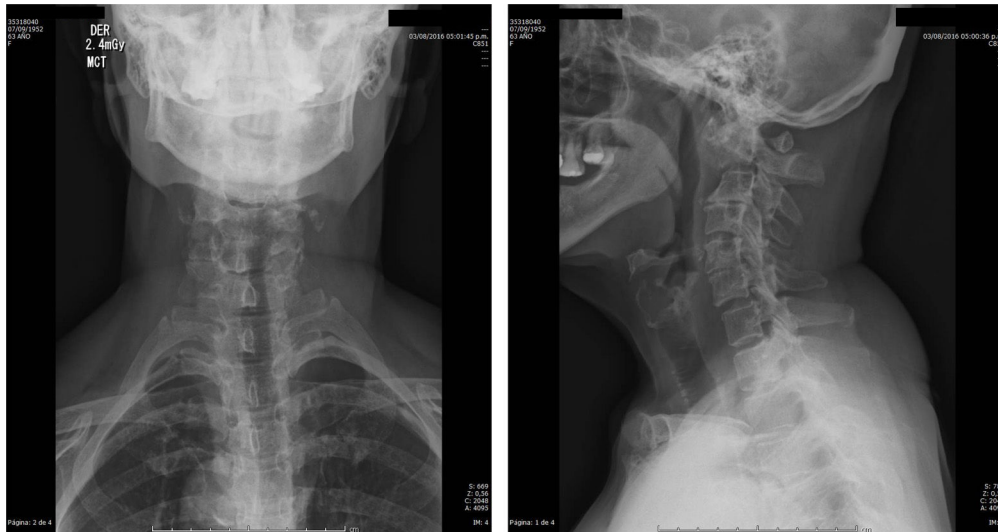


Figura 1 – Radiografía de la columna cervical.

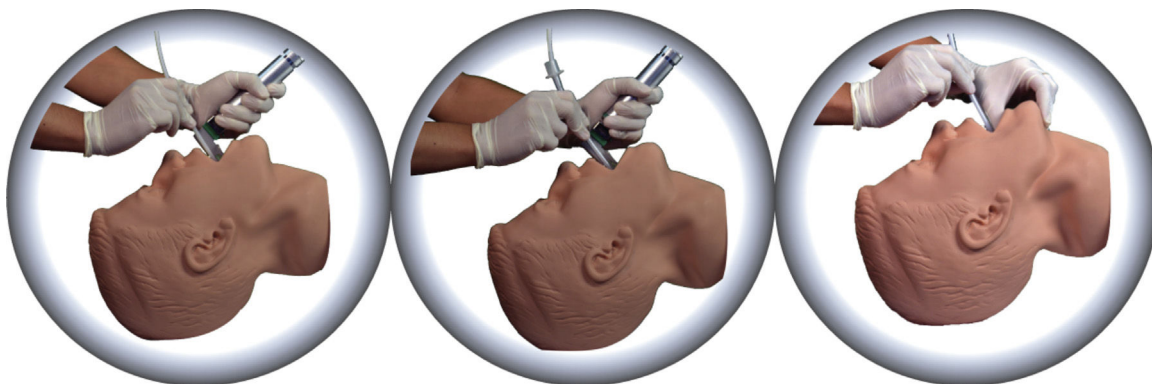
Fuente: autores.

Ltd., y fue quien le introdujo modificaciones: una curvatura de 35° en su extremo distal, una longitud de 60 cm, un diámetro de 5 mm, y construido en 2 capas, la interna de poliéster y el revestimiento externo de resina, de esta forma se conseguía dureza (semirrigidez), pero también flexibilidad para que pudiera comportarse como un verdadero introductor en la tráquea con mínimo riesgo de lesionar los tejidos blandos^{5,6}.

En 2014, en un editorial de *Anaesthesia* titulado *El humilde bougie... 40 años y aún sigue vigente*⁷, Rai refiere que es el dispositivo más ampliamente usado en el Reino Unido para condiciones de intubación difícil y está disponible en más de 90% de los carros de vía aérea difícil. El bougie es un recurso prioritario en el «plan A» de las guías para el manejo de intubación difícil no anticipada de la Sociedad de Vía Aérea Difícil⁸.

En varios estudios y revisiones de algoritmos sobre el manejo de la vía aérea y la intubación de Australia, Estados Unidos de América, Singapur y Francia se describe al bougie como el dispositivo para el manejo de la vía aérea difícil más comúnmente usado, de mayor utilidad y más efectivo⁹⁻¹².

Los reportes sobre el uso del bougie, aun en médicos no anestesiólogos, evidencian altas tasas de éxito, del 89% en el primer intento y aumenta a 94-100% en el segundo intento^{13,14}; las complicaciones son raras y se han asociado principalmente al uso incorrecto del dispositivo^{15,16}. El bougie también ha sido incorporado en vídeo laringoscopia como el diseño europeo CoPilot VL, que tiene un puerto donde se desliza el bougie para facilitar la intubación traqueal¹⁷.



Fase I. Se hace la laringoscopia y se introduce el Bougie con la punta doblada hacia la glotis.

Fase II. El tubo se desliza libremente a través del Bougie con el laringoscopio in situ (algunos prefieren mantener el laringoscopio para permeabilizar el paso del tubo).

Fase II. El tubo se desliza libremente a través del Bougie sin el laringoscopio (algunos prefieren retirar el laringoscopio para proteger los dientes).

Figura 2 – Paso del bougie y del tubo traqueal.

Fuente: autores.

La experiencia de este dispositivo en latinoamérica es mínima en comparación con el uso en Europa, y especialmente en el Reino Unido, no solo para pacientes que presentan condiciones de vía aérea difícil (cuando no hay visibilidad de las cuerdas vocales, Cormack III-IV), sino también porque se reporta disminución en la incidencia de intubación fallida y de cricotiroidotomía¹⁸⁻²⁰. Llama la atención que en países más desarrollados, como el Reino Unido, el uso del bougie esté tan generalizado entre los anestesiólogos, y en países de bajos recursos económicos, paradójicamente, se utilice en mínima proporción, y en cambio se hacen grandes esfuerzos por adquirir equipos y tecnologías mucho más onerosas, que incluso requieren mayor capacitación y no siempre son efectivas.

Técnica de inserción

Es realmente sencilla, consiste en avanzar el dispositivo a través de la tráquea, para luego introducir el tubo traqueal a través de este, haciendo similitud a la técnica de Seldinger para otras canulaciones². El proceso consta de 2 fases. En la primera el bougie se desliza posterior a la epiglotis, con la punta distal angulada hacia adelante²¹. Se debe tomar el dispositivo con los dedos índice y pulgar de la mano derecha para permitir la sensación de estar recorriendo los anillos traqueales, o en su defecto el tope con la la carina o los bronquios. Para facilitar la segunda fase, dado que es donde más se presentan los obstáculos, algunos recomiendan la rotación del tubo orotraqueal 90 grados en sentido contrario a las manecillas del reloj, manteniendo el bisel del tubo hacia atrás^{22,23}. Existe controversia respecto a conservar la laringoscopia para desplazar las estructuras orofaríngeas hacia adelante, mientras se avanza el tubo traqueal, ya que se ha descrito que puede obstaculizar el deslizamiento del tubo (fig. 2)^{24,25}.

Recomendaciones

De crucial importancia son las recomendaciones de nunca forzar el bougie, y como «estilete táctil» tener en cuenta los clics producidos por el choque de la punta del dispositivo contra los anillos traqueales, la sensación de estancamiento cuando llega a la carina o hasta un bronquio pequeño (aproximadamente a los 40 cm), y finalmente la tos (el menos sensible de los 3), que puede producirse en algunos pacientes sin relajación muscular. Cuando el paciente no está adecuadamente inducido (semiinconsciente) puede haber riesgo de broncoespasmo cuando la punta del bougie choca contra la carina. Por el contrario, cuando se dirige hacia el esófago, cuya mucosa es lisa, no choca contra ninguna estructura, y puede avanzarse en su totalidad, más allá de 45 cm^{3,26}.

Respecto a lo anterior, se ha observado empíricamente, en la población de pacientes llevados a cirugía en el Hospital Universitario Nacional de Colombia, que el «estilete táctil» puede ser útil incluso como primera aproximación ante una laringoscopia Cormack III o IV, sin producir efectos adversos en el paciente, ni prolongar el aseguramiento de la vía aérea, tal como se demostró en este caso. Se requieren estudios adicionales para evaluar la eficacia de la utilización del bougie frente

a otros dispositivos supraglóticos en cuanto al éxito de la IOT y tiempo de realización de la misma.

Conclusión

Aunque la incidencia de vía aérea difícil es relativamente baja²⁷, el bougie ha demostrado ser un dispositivo útil, eficaz, económico, de muy fácil manejo para facilitar la intubación cuando no se observan completamente las cuerdas vocales. Dadas las implicaciones médicas y consecuencias graves de enfrentarse a un paciente con una vía aérea difícil, este artículo propone la reflexión de rescatar el uso del bougie, para que esté disponible en los carros de vía aérea, y sirva de primera elección en el manejo de vía aérea difícil anticipada y no anticipada.

Responsabilidades éticas

Protección de personas y animales. Los autores declaran que para esta investigación no se han realizado experimentos en seres humanos ni en animales.

Confidencialidad de los datos. Los autores declaran que han seguido los protocolos de su centro de trabajo sobre la publicación de datos de pacientes.

Derecho a la privacidad y consentimiento informado. Los autores declaran que en este artículo no aparecen datos de pacientes.

Conflicto de intereses

Los autores declaran que no hay conflicto de intereses.

Financiamiento

Recursos propios de los autores.

Agradecimientos

Los autores agradecen a Jorge Humberto Reyes Pimiento, diseñador industrial, la elaboración de la figura 2.

REFERENCIAS

1. Macintosh RR. An aid to oral intubation. *Br Med J.* 1949;1:28.
2. Kidd JF, Dyson A, Latto IP. Successful difficult intubation. Use of the gum elastic bougie. *Anaesthesia.* 1988;43:437-8.
3. Henderson JJ. Development of the gum elastic bougie. *Anaesthesia.* 2003;58:103-4.
4. El-Orbany MI, Salem MR, Joseph NJ. The Eschmann tracheal tube introducer is not gum, elastic or a bougie. *Anesthesiology.* 2004;101:1240.
5. McCarroll SM, Lamont BJ, Buckland MR, Yates AP. The gum-elastic bougie: Old but still useful. *Anesthesiology.* 1988;68:643-4.
6. Venn PH. The gum elastic bougie. *Anaesthesia.* 1993;48:274-5.
7. Ray MR. Editorial The humble bougie. . . forty years and still counting. *Anesthesia.* 2014;69:199-203.

8. Henderson JJ, Popat MT, Latto IP, Pearce AC. Difficult Airway Society guidelines for management of the unanticipated difficult intubation. *Anaesthesia*. 2004;59:675-94.
9. Brazil V, Grobler C, Greenslade J, Burke J. Comparison of intubation performance by junior emergency department doctors using gum elastic bougie versus stylet reinforced endotracheal tube insertion techniques. *Emerg Med Australas*. 2012;24:194-200.
10. Niven AS, Doerschug KC. Techniques for the difficult airway. *Curr Opin Crit Care*. 2013;19:9-15.
11. Koay CK. Difficult tracheal intubation analysis and management in 37 cases. *Singapore Med J*. 1998;39:112-4.
12. Detave M, Shiniara M, Leborgne JM. Use of Eschmanns gum elastic bougie in difficult orotracheal intubation, an audit over eight years of clinical practice. *Ann Fr Anesth Reanim*. 2008;27:154-7.
13. Morton T, Brady S, Clancy M. Difficult airway management in English emergency departments. *Anaesthesia*. 2000;55:485-8.
14. Latto IP, Stacey M, Mecklenburgh J, Vaughan RS. Survey of the use of the gum elastic bougie in clinical practice. *Anaesthesia*. 2002;57:379-84.
15. Kadry M, Popat M. Pharyngeal wall perforation—an unusual complication of blind intubation with gum elastic bougie. *Anaesthesia*. 1999;54:404-5.
16. Jabre P, Combes X, Bertrand L, Aaron E, Auger H, Margenet A, et al. Use of gum elastic bougie for prehospital difficult intubation. *Am J Emerg Med*. 2005;23:552-5.
17. Bougie port video laryngoscope intubation. Copilot VL.com [consultado 20 Dic 2016]. Disponible en: <https://goo.gl/XiXtpD>
18. Moscati R, Jehle D, Christiansen G, D'Aprix T, Radford J, Connery C, et al. Endotracheal tube introducer for failed intubations: A variant of the gum elastic bougie. *Ann Emerg Med*. 2000;36:52-6.
19. Gataure PS, Vaughan RS, Latto IP. Simulated difficult intubation. Comparison of the gum elastic bougie and the stylet. *Anaesthesia*. 1996;51:935-8.
20. Nocera A. A flexible solution for emergency intubation difficulties. *Ann Emerg Med*. 1996;27:665-7.
21. Butler KH, Clyne B. Management of the difficult airway: Alternative airway techniques and adjuncts. *Emerg Med Clin North Am*. 2003;21:259-89.
22. Dogra S, Falconer R, Latto IP. Successful difficult intubation tracheal tube placement over a gum-elastic bougie. *Anaesthesia*. 1990;45:774-6.
23. Cossham PS. Difficult intubation. *Br J Anaesth*. 1985;57:239.
24. Nolan JP, Wilson ME. Orotracheal intubation in patients with potential cervical spine injuries. *Anaesthesia*. 1993;48:630-3.
25. Whitten C. The bougie: Use wisely to avoid rare but serious complications. Junio 2015 [consultado 8 Dic 2016]. Disponible en: <https://goo.gl/4otU1t>
26. Levack ID, Masson AHB. Difficult tracheal intubation. *Anaesthesia*. 1986;41:332.
27. Shah KH, Kwong BM, Hazan A, Newman DH, Wiener D. Success of the gum elastic bougie as a rescue airway in the emergency department. *J Emerg Med*. 2011;40:1-6.