



ELSEVIER

# Revista Colombiana de Anestesiología

## Colombian Journal of Anesthesiology

[www.revcolanest.com.co](http://www.revcolanest.com.co)


### Reporte de caso

## Intubación orotraqueal en prono: otra manera para acceder a la vía aérea

Alex Castro-Gómez<sup>a,\*</sup> y Luis Antonio Delgado<sup>b</sup>

<sup>a</sup> Escuela de Medicina, Universidad del Valle, Cali, Colombia

<sup>b</sup> Departamento de Anestesiología, Hospital Universitario del Valle, Cali, Colombia

#### INFORMACIÓN DEL ARTÍCULO

##### Historia del artículo:

Recibido el 30 de octubre de 2016

Aceptado el 12 de julio de 2017

On-line el xxx

##### Palabras clave:

Anestesia general  
Intubación intratraqueal  
Laringoscopia  
Manejo de la vía aérea  
Anestesia

#### R E S U M E N

**Introducción:** El paciente en posición en prono es necesario para una gran variedad de procedimientos quirúrgicos tanto electivos como urgentes. El manejo de la vía aérea en esta posición es todo un reto para el anestesiólogo, ya que genera *per se* obstáculos en su manipulación que alteran las maniobras usualmente utilizadas para intubación por laringoscopia directa.

**Presentación del caso:** Paciente masculino de 56 años quien ingresa a urgencias con un cuchillo de 12 cm enclavado en la parte superior izquierda de su espalda a nivel de T2-T3 con hipoestesia en el hemicuerpo izquierdo por debajo del nivel sensitivo C5, aunque con fuerza muscular y movimientos conservados. Se decide intubación orotraqueal con el paciente en posición prono con un abordaje satisfactorio exitoso en el primer intento.

**Conclusión:** Es posible realizar la intubación endotraqueal de un paciente en posición prono con laringoscopia convencional de manera segura y efectiva.

© 2017 Sociedad Colombiana de Anestesiología y Reanimación. Publicado por Elsevier España, S.L.U. Este es un artículo Open Access bajo la licencia CC BY-NC-ND (<http://creativecommons.org/licenses/by-nc-nd/4.0/>).

### Tracheal intubation in the prone position: Another way to access the airway

#### A B S T R A C T

**Introduction:** Prone position of patients during anaesthesia is required to provide operative access for a wide variety of surgical emergencies as elective procedures. Airway management in this position is a challenge for the anaesthetist because it creates obstacles that impair the ability to achieve endotracheal intubation by direct laryngoscopy.

**Case report:** A 56-year-old male patient admitted to the emergency service with penetrating neck trauma caused by a 12 cm knife protruding from the left posterior aspect of his neck between T2-T3. He had reduced sensation in the left part of his body below C5, although strength and movements were normal. Tracheal intubation in prone position was accomplished satisfactorily on the first attempt.

##### Keywords:

General anesthesia  
Intratracheal intubation  
Laryngoscopy  
Airway management  
Anesthesia

\* Autor para correspondencia. Departamento de Anestesiología, Universidad del Valle, Hospital Universitario del Valle, piso 4. Calle 5 No. 36-08. Cali, Colombia.

Correo electrónico: [alexcastrogomez@gmail.com](mailto:alexcastrogomez@gmail.com) (A. Castro-Gómez).

<http://dx.doi.org/10.1016/j.rca.2017.07.003>

0120-3347/© 2017 Sociedad Colombiana de Anestesiología y Reanimación. Publicado por Elsevier España, S.L.U. Este es un artículo Open Access bajo la licencia CC BY-NC-ND (<http://creativecommons.org/licenses/by-nc-nd/4.0/>).

**Conclusion:** Endotracheal intubation using conventional laryngoscopy can be accomplished safely and effectively in a patient in prone position.

© 2017 Sociedad Colombiana de Anestesiología y Reanimación. Published by Elsevier España, S.L.U. This is an open access article under the CC BY-NC-ND license (<http://creativecommons.org/licenses/by-nc-nd/4.0/>).

## Introducción

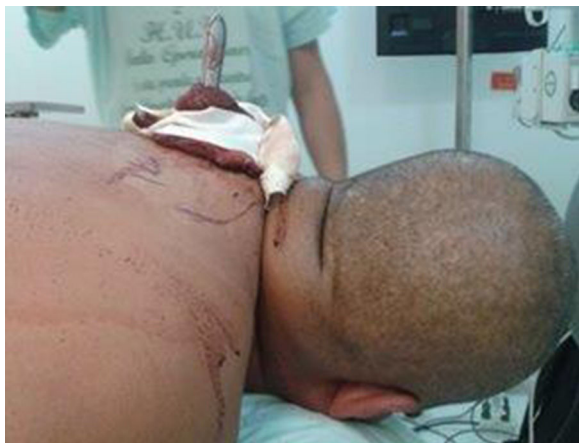El paciente en posición en prono (PP) es necesario para gran variedad de procedimientos quirúrgicos<sup>1</sup>, tanto electivos como urgentes. El manejo de la vía aérea en esta posición es todo un reto para el anestesiólogo, ya que genera *per se* obstáculos en su manipulación que alteran las maniobras usualmente utilizadas para intubación por laringoscopia directa, aumentando el riesgo de lesión en la columna cervical y dificultando la ventilación<sup>2-5</sup>.

Aunque pocos estudios y reportes de caso han sido publicados en la literatura realizando intubación orotraqueal en prono (IOTP)<sup>1</sup>, su técnica ha sido pobremente descrita. En nuestro país este abordaje fue promocionado como una técnica alternativa por un grupo de anestesiólogos liderado por el Doctor Fernando Flórez Burgos en Bogotá en la década de los sesenta, aunque no hay publicaciones que sustenten esta afirmación.

## Presentación del caso

Un paciente masculino de 56 años de 80 kg ingresa al servicio de urgencias en PP con un cuchillo de 12 cm clavado en la parte superior izquierda de su espalda (fig. 1). A la evaluación estaba consciente, hemodinámicamente estable y respirando espontáneamente. Presentaba hipoestesia en el hemicuerpo izquierdo por debajo del nivel sensitivo C5, aunque con fuerza muscular y movimientos conservados, última ingesta de alimentos 6 h antes del trauma.

Los estudios imagenológicos con tomografía computarizada de tórax (fig. 2) fueron realizados en PP. Se descartó neumotórax y se estableció la posición exacta de la hoja del



**Figura 1** – Paciente en posición prono con cuchillo clavado en columna torácica.

Fuente: autores.

cuchillo, el cual entraba al canal espinal entre el pedículo izquierdo de la segunda vértebra torácica (T2) y cerca de la cara posterior de la tercera vértebra torácica (T3).

La valoración preanestésica se encontraba dentro de límites normales. Su vía aérea (VA) era normal (Mallampati II, apertura oral > 3 cm, distancia tiromentoniana > 6,5 cm, distancia esternomentoniana > 12,5 cm). Al pasarse al quirófano se colocó monitoría no invasiva.

Debido a que el paciente no podía colocarse en posición supina (PS) a consecuencia de su herida, se planeó IOTP con anestesia general (AG). No disponíamos del fibrobronoscopio en ese momento. Se preparó una máscara laríngea como alternativa en caso de no intubación. El paciente fue preoxigenado con oxígeno al 100% por 3 min en PP (figs. 3 y 4).

Antes de la intubación se instila lidocaína spray en orofaringe a fin de disminuir los reflejos en la VA y mejorar las condiciones de intubación, y manteniéndolo en esta posición inmovilizado, se desplazó hacia el borde superior y se retiró la cabecera de la mesa quirúrgica manteniendo una alineación manual de la cabeza y el cuello con ayuda de un segundo anestesiólogo (fig. 5).

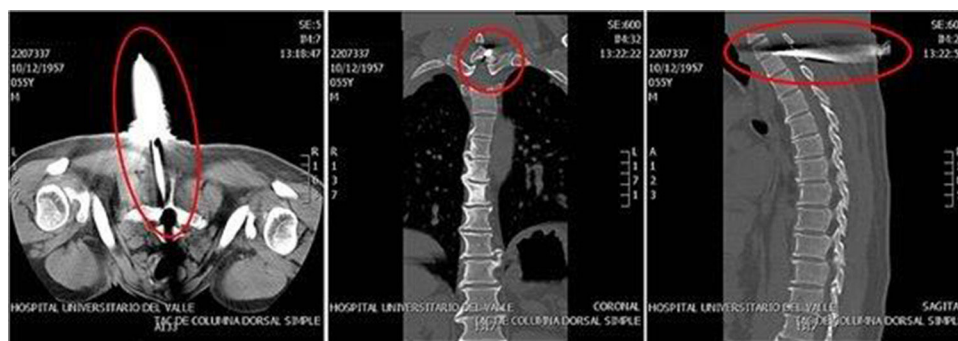
La intubación se realizó entre 2 anestesiólogos. Uno sostuvo cabeza y cuello para mantenerlos alineados. El segundo, con experiencia en IOTP, se colocó al lado izquierdo del paciente, sosteniendo la cabeza y realizando la maniobra de intubación. Con la mano derecha abrió la boca del paciente y con la izquierda hizo la laringoscopia. En PP debido al efecto de gravedad, la boca, la mandíbula y la lengua protruyen, facilitando la laringoscopia y la visión de las cuerdas vocales.

La inducción anestésica se realizó con propofol 1,8 mg/kg, fentanilo 3 µg/kg y succinilcolina 1,25 mg/kg. Se confirmó que el paciente ventilara adecuadamente con máscara facial. Posteriormente, con la cabeza ligeramente extendida y la mandíbula desplazada hacia abajo, se introdujo el laringoscopio suavemente (fig. 6).

Hubo una dificultad leve para sostener la cabeza del paciente con el brazo izquierdo, pero la intubación fue exitosa en el primer intento. Se confirmó la ventilación y se encontró que era adecuada. La correcta ubicación del tubo endotraqueal (TT) se confirmó por capnografía.

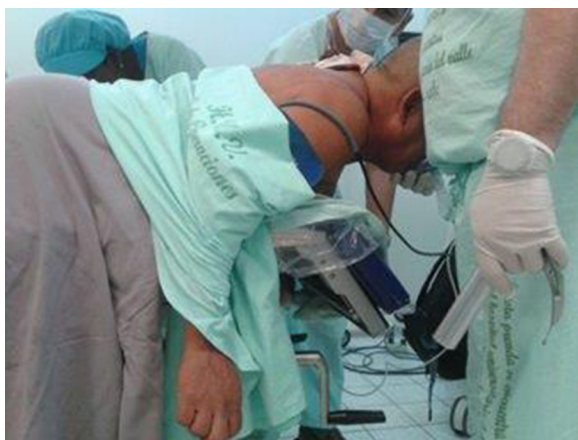El anestesiólogo que realizaba la intubación fue capaz de visualizar rápidamente las cuerdas vocales del paciente con una hoja Macintosh número 3 sosteniendo el laringoscopio con su mano izquierda y fácilmente intubó la tráquea del paciente con un TT 8 (fig. 6).

El mantenimiento anestésico fue con sevoflurano a 0,8 CAM. Se administró ventilación por presión de 10 mmHg con FiO<sub>2</sub> al 0,5 y presión positiva al final de la espiración (PEEP) 5 mmHg. Se usó vecuronio a 0,05 mg/kg i.v. para dar relajación muscular. El resto de la cirugía transcurrió sin complicaciones, y al final del procedimiento se colocó al paciente en supino, se extubó y se trasladó a la unidad de cuidados postanestésicos.



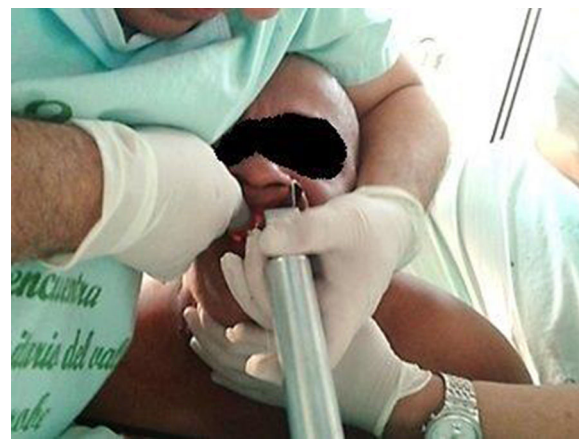**Figura 2** – La tomografía computarizada de tórax muestra la gran proximidad del cuchillo a la médula espinal.

Fuente: autores.



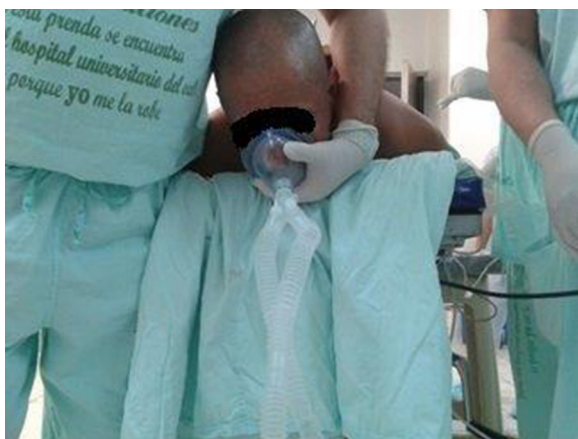**Figura 3** – Preoxigenación del paciente en posición prono.

Fuente: autores.



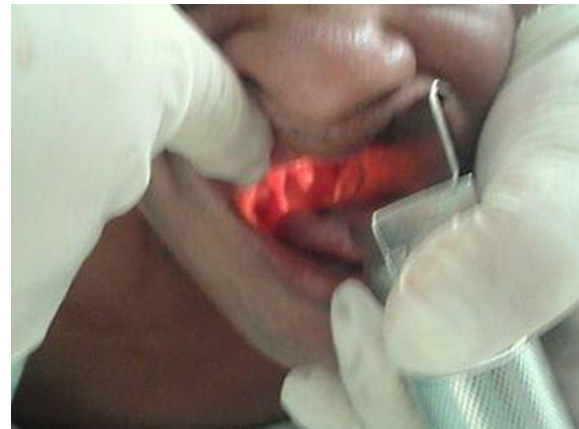**Figura 5** – Maniobra de intubación en prono.

Fuente: autores.



**Figura 4** – Posicionamiento del anestesiólogo para intubación en prono.

Fuente: autores.



**Figura 6** – Laringoscopia e intubación en prono.

Fuente: autores.

## Discusión

El manejo anestésico convencional (incluida la intubación) de pacientes que van a cirugía electiva en PP normalmente se realiza una inducción estándar de AG, intubación orotraqueal PS y posteriormente se coloca en PP<sup>6</sup>.

La IOTP se ha usado solo en pacientes de trauma<sup>5,7-9</sup>. Esta posición puede dificultar la ventilación y generar lesiones de

columna cervical y torácica, aunque existen publicaciones recientes usando esta técnica en procedimientos electivos con altas tasas de éxito (98%) y pocas fallas para realizarla (1,2%), lo cual la convierte en un abordaje seguro<sup>10</sup>.

La IOTP puede realizarse igual de bien en PS, pero es necesario que el anestesiólogo tenga un entrenamiento previo en esta técnica. La PP dificulta la intubación por laringoscopia directa debido a la posición de la cabeza del paciente en la mesa quirúrgica. Desplazar la cabeza hacia el extremo superior y retirar

la cabecera de la mesa quirúrgica facilita acceder a la VA. Luego de la inducción con AG en PP la mandíbula y la boca protruirán (caerán) anteriormente haciendo la laringoscopia y la intubación fácil, aunque puede haber leve dificultad para sostener la cabeza con el brazo izquierdo y mantenerla alineada para realizar la intubación<sup>7</sup>, para lo cual se necesita ayuda de otro anestesiólogo.

La laringoscopia directa (bajo anestesia general) en PP se ha realizado de manera exitosa, aunque se ha demostrado que también es posible la colocación de máscaras laríngeas (ML) de manera efectiva en otros estudios<sup>4</sup>.

En la literatura existen diferentes estrategias de manejo de la vía aérea en PP, que incluyen el uso de máscaras laríngeas, LM-Fastrach y LM CTrach, Proseal, videolaringscopio, entre otras<sup>3-16</sup>, e incluso diferentes formas para intubar en PP (girar la cabeza hacia un lado, girar el paciente en bloque a una posición lateral y otras en las que el anestesiólogo se sienta en el suelo o se arrodilla para realizar la maniobra de intubación con el paciente en PP<sup>7,10,16</sup>; esta nueva «antigua» técnica hizo posible acceder a la vía aérea de manera exitosa en el primer intento).

Aunque la PP no es la posición estándar para instrumentar la VA para realizar una laringoscopia directa e intubación endotraqueal bajo AG, nuestra experiencia nos indica que esta técnica es factible (relativamente fácil de realizar) y podría o debería ser considerada en una situación de emergencia o circunstancias similares a las que describimos en nuestro caso.

## Responsabilidades éticas

**Protección de personas y animales.** Los autores declaran que para esta investigación no se han realizado experimentos en seres humanos ni en animales.

**Confidencialidad de los datos.** Los autores declaran que han seguido los protocolos de su centro de trabajo sobre la publicación de datos de pacientes.

**Derecho a la privacidad y consentimiento informado.** Los autores han obtenido el consentimiento informado de los pacientes y/o sujetos referidos en el artículo. Este documento obra en poder del autor de correspondencia.

## Financiación

Recursos propios de los autores.

## Conflicto de intereses

Los autores no tienen ningún tipo de conflicto de intereses.

## REFERENCIAS

1. Edgcombe H, Carter K, Yarrow S. Anaesthesia in the prone position. *BJA*. 2008;100:165–83.
2. Komasaawa N, Ueki R, Itani M, Nomura H, Nishi S, Kaminoh Y. Evaluation of tracheal intubation in several positions by the Pentax-AWS Airway Scope: A manikin study. *J Anesth*. 2010;24:908–12.
3. Alexander NG, Raitt DG, Smith G. Induction of anesthesia and insertion of a laryngeal mask airway in the prone position for minor surgery. *Anesth Analg*. 2002;94:1194–8.
4. Agrawal S, Sharma J, Jindal P, Sharma U, Rajan M. Airway management in prone position with an intubating Laryngeal Mask Airway. *J Clin Anesth*. 2007;19:293–5.
5. Valero R, Serrano S, Adalia R, Tercero J, Blasi A, Sánchez-Etayo G, et al. Anesthetic management of a patient in prone position with a drill bit penetrating the spinal canal at C1-C2, using a laryngeal mask. *Anesth Analg*. 2004;98:1447–50.
6. Weksler N, Klein M, Rozentsveig V, Weksler D, Sidelnik C, Lottan M, et al. Laryngeal mask in prone position: Pure exhibitionism or a valid technique. *Minerva Anestesiol*. 2007;73:33–7.
7. Van Zundert A, Kuczkowski KM, Tijssen F, Weber E. Direct laryngoscopy and endotracheal intubation in the prone position following traumatic thoracic spine injury. *J Anesth*. 2008;22:170–2.
8. Komasaawa N, Ueki R, Fujii A, Samma A, Nakagawa M, Nishi S, et al. Comparison of Laryngeal Mask Supreme and Soft Seal for airway management in several positions. *J Anesth*. 2011;25:535–9.
9. Samantaray A. Tracheal intubation in the prone position with an intubating laryngeal mask airway following posterior spine impaled knife injury. *Saudi J Anaesth*. 2011;5:329–31.
10. Baer K, Nyström B. Routine intubation in the prone position. *Ups J Med Sci*. 2012;117:411–4.
11. Fiadjoe JE, Litman RS. Difficult tracheal intubation looking to the past to determine the future. *Anesthesiology*. 2012;116:1181–2.
12. López A, Valero R, Hurtado P, Gambús P, Pons M, Anglada T. Comparison of the LMA Supreme™ with the LMA Proseal™ for airway management in patients anaesthetized in prone position. *BJA*. 2011;107:265–71.
13. Williams RT, Harrison RE. Prone tracheal intubation simplified using an airway intubator. *Canad Anaesth Soc J*. 1981;28:288–9.
14. Kumara V, Rainab R. Rescate de la vía aérea en posición prona con máscara laríngea en casos de estenosis de la columna lumbar y descompresión percutánea posterior por medio de un espaciador interespinoso. *Rev Colomb Anestesiol*. 2013;41:158–60.
15. Kumar V, Lalitha K, Lone T. Use of laryngeal mask airway in prone position. *Apollo Medicine*. 2008;5:29–34.
16. Prasad MK, Sinha AK, Bhadani UK, Chabra B, Rani K, Srivastava B. Management of difficult airway in penetrating cervical spine injury. *Indian J Anaesth*. 2010;54:59–61.