



# REVISTA DE GASTROENTEROLOGÍA DE MÉXICO

www.elsevier.es/rgmx



## CARTAS CIENTÍFICAS

### Esofagitis causada por la retención de cápsulas de L-arginina. Presentación de 4 casos



### Esophagitis caused by L-arginine capsule retention: Presentation of four cases

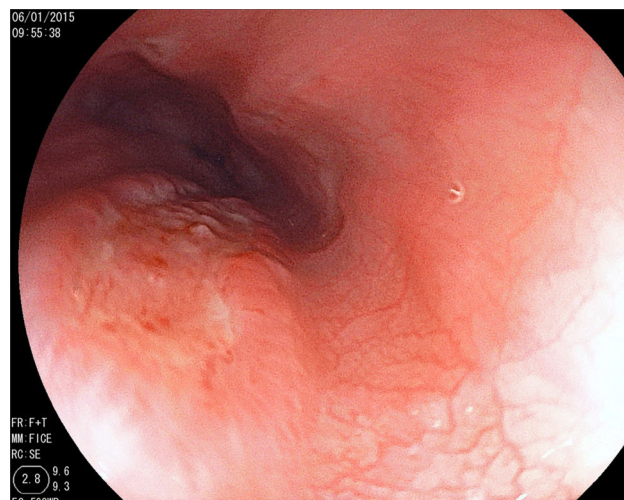
Pemberton<sup>1</sup> en 1970 publica por primera vez las lesiones esofágicas producidas por la ingesta de píldoras de clorhidrato de potasio; desde entonces se han multiplicado los reportes de lesiones provocadas por otras sustancias, principalmente antibióticos, antiinflamatorios no esteroideos, fármacos antihipertensivos, entre otros<sup>2,3</sup>. Presentamos las lesiones endoscópicas encontradas en el esófago de 4 adolescentes que ingirieron L-arginina, la causa y cómo prevenirlas.

Femenina 11 años, toma L-arginina para aumentar su talla, posterior a la ingesta de esta con poca agua, presenta dolor retroesternal, náuseas, vómito, disfagia a sólidos y odinofagia con líquidos. Se realiza endoscopia que muestra una úlcera de 2 cm de bordes irregulares cubierta de fibrina y otra más pequeña en espejo en el tercio medio del esófago. Se maneja con ayuno, omeprazol y esteroides, logrando tolerar líquidos a los 2 días y posteriormente sólidos, la sintomatología desaparece a los 10 días.

Femenina 14 años, toma durante 4 meses L-arginina de 500 mg por estar en el percentil 10 de peso y talla. Dos días previos al estudio, toma la cápsula con poca cantidad de agua antes de ir a dormir, se despierta por presenta dolor retroesternal intenso y disfagia progresiva incluso al tragar saliva, por persistir los síntomas se realiza endoscopia que muestra úlceras de bordes irregulares cubiertas de fibrina en espejo de 1 cm en el tercio medio del esófago y otras distales. Se maneja con dieta líquida, omeprazol y sucralfato presentando mejoría, desaparecen los síntomas 4 días después.

Femenina 13 años, toma L-arginina de 500 mg/24 h para aumentar su estatura, ingiere la cápsula antes de dormir con escasa cantidad de agua, a la mañana siguiente presenta dolor retroesternal intenso con náusea, odinofagia con líquidos y disfagia a los sólidos. Se realiza endoscopia apreciándose una úlcera de 2.5 cm con bordes elevados cubierta con fibrina y otra más pequeña en espejo en tercio medio del esófago (fig. 1). Se maneja con dieta líquida, omeprazol y sucralfato, desaparece la sintomatología al décimo día.

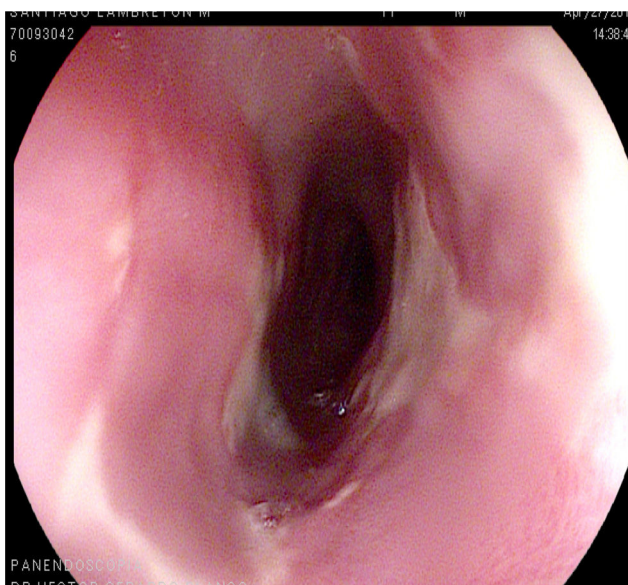
Masculino 11 años, toma L-arginina de 500 mg/24 h para aumentar su talla, que se detuvo por padecer acidosis tubular renal. Ingiere la cápsula por la noche con escasa cantidad de agua, en la mañana refiere dolor retroesternal y precor-



**Figura 1** Se aprecia úlcera de aproximadamente 2 cm con bordes elevados cubierta con escasa cantidad de fibrina y otra pequeña en espejo.

dial intenso, hiporexia, vómito y disfagia a sólidos. Se realiza endoscopia que muestra una úlcera cubierta de fibrina de aproximadamente 1.5 cm de bordes irregulares con otra más pequeña en espejo a nivel de tercio medio del esófago y placas de fibrina lineales en tercio proximal (fig. 2). Se maneja con dieta líquida y blanda, omeprazol, sucralfato y esteroides durante 72 h, desaparece la sintomatología 5 días después.

El mecanismo preciso de cómo estas sustancias producen la lesión en el esófago se desconoce. Se ha referido que el reflujo gastroesofágico, la inmunosupresión e infección pueden favorecer estas lesiones o que el contacto directo de la sustancia que al ser corrosiva produce el daño en la mucosa o un efecto citotóxico de naturaleza hiperosmolar<sup>4-6</sup>. Las causas reportadas que favorecen la retención del medicamento son: tomarla sin líquido o con poca cantidad, ingerirla antes de acostarse, lo que favorece el decúbito y que las cápsulas tienen menos peso y una superficie más pegajosa que permite que se adosen más fácilmente que las tabletas<sup>1,5,6</sup>. El diagnóstico en la mayoría de los casos es clínico ya que existe una correlación entre la toma del producto y el inicio de los síntomas<sup>7</sup> como: dolor retroesternal intenso, odinofagia, disfagia, vómito y hematemesis, los 2 primeros son los más frecuentes e incrementan al pasar los líquidos o los sólidos<sup>1,5,7</sup>. Con el antecedente y el cuadro clínico agudo sería suficiente para realizar el diagnóstico, por lo que la endoscopia para algunos es innecesaria<sup>6</sup>, sin embargo el rea-



**Figura 2** Úlcera cubierta de fibrina de aproximadamente 1.5 cm de bordes irregulares con otra más pequeña, en espejo, se aprecian otras zonas de fibrina proximales.

lizarla permite ver las lesiones, retirar el comprimido si está completo o eliminar los restos, si estuvieran presentes. Las lesiones de la mucosa se han encontrado principalmente en el tercio medio, esto debido a que la compresión del cayado de la aorta sobre el esófago disminuye el diámetro de su luz, favorecido por la posición de decúbito al acostarse y estas son: eritema, exudado blanquecino, erosiones, úlceras solitarias en espejo o múltiples con o sin exudado, friabilidad de la mucosa y el engrosamiento de la pared esofágica y menos frecuentes las zonas de hemorragia<sup>3,5,7</sup>. El tratamiento utilizado consiste en ayuno, la suspensión del medicamento y se han empleado en forma empírica anestésicos locales, inhibidor de bomba de protones y sucralfato con buenos resultados<sup>3-5</sup>. La L-arginina es un aminoácido natural empleado para incrementar el volumen muscular, su efecto se basa en aumentar el riego sanguíneo, la cantidad de óxido nítrico en la sangre y potenciar la liberación de la hormona de crecimiento<sup>8</sup>. Se ha usado para favorecer el crecimiento de algunos pacientes, aunque no ha demostrado su utilidad en estudios controlados<sup>9</sup>. Se considera un ácido débil por lo que el efecto patogénico es corrosivo. Hemos encontrado 2 casos reportados previamente<sup>4,8</sup>. Para prevenir esta lesión se debe informar a familiares y pacientes que debe tomarse el medicamento con abundante líquido

(100 ml), sentados o de pie, y evitar acostarse en los siguientes 10-15 min<sup>1,3,7</sup>.

## Conflicto de intereses

Los autores declaran no tener ningún conflicto de intereses.

## Referencias

1. Boyce HW. Drug-induced esophageal damage: Diseases of medical progress. *Gastrointest Endosc.* 1998;47:547-50.
2. Chen Z, Scudiere JR, Montgomery E. Medication-induced upper gastrointestinal tract injury. *J Clin Pathol.* 2009;62:113-9.
3. Zografos GN, Georgiadou D, Thomas D, et al. Drug-induced esophagitis. *Dis Esophagus.* 2009;22:633-7.
4. Marín-Pineda R, Rodríguez-Aguilera ML, Leyva-Bohórquez PC. Úlcera esofágica inducida por L-arginina: informe de un caso. *Endoscopia.* 2015;27:84-6.
5. Abid S, Mumtaz K, Jafri W, et al. Pill-Induced esophageal injury: Endoscopic features and clinical outcomes. *Endoscopy.* 2005;37:740-4.
6. Seminerio J, McGrath K, Arnold CA, et al. Medication-associated lesions of GI tract. *Gastrointest Endosc.* 2014;79:140-51.
7. Kikendall JW. Pill esophagitis. *J Clin Gastroenterol.* 1999;28:298-305.
8. Gallego Pérez B, Martínez Crespo JJ, García Belmonte D, et al. Úlcera esofágica por comprimido de L-arginina: causa no comunicada previamente de esofagitis por comprimidos. *Farm Hosp.* 2014;6:486-97.
9. Blazejwski S, Georges A, Forest K, et al. The chronic oral administration of arginine aspartate decreases secretion of IGF-1 and IGFBP-3 in healthy volunteers. *Fundam Clin Pharmacol.* 2009;23:339-44.

G. Blanco-Rodríguez<sup>a,\*</sup>, R. Reyes-Retana<sup>b</sup>,  
G. Varela-Fascinetto<sup>b</sup> y S. Graham-Pontones<sup>c</sup>

<sup>a</sup> *Endoscopista pediatra, Ciudad de México, México*

<sup>b</sup> *Cirujano pediatra, Ciudad de México, México*

<sup>c</sup> *Pediatra, Ciudad de México, México*

\* Autor para correspondencia. Petén 25 int. 301, Col. Narvarte, C.P. 03020 Ciudad de México, México.  
Teléfono: 54404497, Fax: 55781701.  
Correo electrónico: [gerardoblancor@yahoo.com.mx](mailto:gerardoblancor@yahoo.com.mx)  
(G. Blanco-Rodríguez).

<https://doi.org/10.1016/j.rgmx.2016.09.003>  
0375-0906/

© 2017 Asociación Mexicana de Gastroenterología. Publicado por Masson Doyma México S.A. Este es un artículo Open Access bajo la licencia CC BY-NC-ND (<http://creativecommons.org/licenses/by-nc-nd/4.0/>).