




REVISTA DE  
GASTROENTEROLOGÍA  
DE MÉXICO

[www.elsevier.es/rgmx](http://www.elsevier.es/rgmx)



ARTÍCULO ORIGINAL

## Cardiomiectomía graduada con funduplicatura anterior laparoscópica en acalasia, experiencia de 48 casos

A. Etchegaray-Dondé<sup>a,\*</sup>, G. Rodríguez-Espínola<sup>b</sup>, F. Higuera-Hidalgo<sup>a</sup>, V. Ortiz-Higareda<sup>c</sup>, O. Chapa-Azueta<sup>d</sup> y A. Etchegaray-Solana<sup>e</sup>

<sup>a</sup> Clínica de Cirugía de Tracto Digestivo Superior, Departamento de Cirugía General, Hospital General de México «Dr. Eduardo Liceaga», Ciudad de México, México

<sup>b</sup> Departamento de Cirugía General, Hospital General Dolores Hidalgo «Cuna de la Independencia Nacional», Dolores Hidalgo, Guanajuato, México

<sup>c</sup> Departamento de Gastrocirugía, Hospital de Especialidades «Dr. Bernardo Sepúlveda», UMAE Centro Médico Nacional Siglo XXI, IMSS, Ciudad de México, México

<sup>d</sup> Clínica de Cirugía Hepato Pancreato Biliar, Departamento de Cirugía General, Hospital General de México «Dr. Eduardo Liceaga», Ciudad de México, México

<sup>e</sup> Facultad de Ciencias de la Salud, Universidad Anáhuac, Ciudad de México, México

Recibido el 19 de octubre de 2016; aceptado el 1 de junio de 2017

### PALABRAS CLAVE

Acalasia;  
Cardiomiectomía;  
Laparoscopia;  
Funduplicatura  
anterior

### Resumen

**Introducción y objetivos:** En la Clínica de Tracto Digestivo Superior del Hospital General de México, el tratamiento de la acalasia se ha estandarizado mediante la realización de una cardiomiectomía estrictamente graduada que permite garantizar una miotomía completa para resolver de forma satisfactoria la disfagia característica de esta enfermedad. Un penrose de 8 cm, se coloca sobre el lecho quirúrgico, para garantizar la inclusión de todo el EEI, 6 cm por arriba de la UGE y 2 cm en sentido caudal, para asegurar la medición laparoscópica. El objetivo del estudio fue evaluar los resultados obtenidos con esta técnica.

**Material y métodos:** Estudio descriptivo, retrospectivo, longitudinal, observacional, en una cohorte de pacientes con diagnóstico de acalasia, en la Clínica de Tracto Digestivo Superior, del Hospital General de México «Dr. Eduardo Liceaga».

**Resultados:** Se incluyeron 48 pacientes; 40 sin tratamiento quirúrgico previo y 8 con recurrencia. En 47 casos el abordaje fue laparoscópico (97.9%); se requirió conversión a procedimiento abierto en 2 casos (tasa conversión 4.25%). La evolución postoperatoria fue satisfactoria en todos los casos, con inicio de la vía oral a las 52 h en promedio y una estancia intrahospitalaria promedio de 5.7 días. Durante el seguimiento de 35.75 meses en promedio no se han registrado recurrencias. No se presentó mortalidad.

\* Autor para correspondencia. Departamento de Cirugía General, Hospital General de México «Dr. Eduardo Liceaga», Dr. Balmis N.º 148, Col. Doctores, Cuauhtémoc, C.P. 06726 Ciudad de México, México. Teléfonos: 555401-8003, 2789200 ext. 4264.

Correo electrónico: [sucstos@yahoo.com](mailto:sucstos@yahoo.com) (A. Etchegaray-Dondé).

<http://dx.doi.org/10.1016/j.rgmx.2017.05.005>

0375-0906/© 2017 Asociación Mexicana de Gastroenterología. Publicado por Masson Doyma México S.A. Este es un artículo Open Access bajo la licencia CC BY-NC-ND (<http://creativecommons.org/licenses/by-nc-nd/4.0/>).

Cómo citar este artículo: Etchegaray-Dondé A, et al. Cardiomiectomía graduada con funduplicatura anterior laparoscópica en acalasia, experiencia de 48 casos. Revista de Gastroenterología de México. 2017. <http://dx.doi.org/10.1016/j.rgmx.2017.05.005>

**Conclusiones:** La cardiomiectomía graduada (estrictamente medida) con funduplicatura anterior mediante abordaje laparoscópico es una opción reproducible, eficaz y segura para el tratamiento quirúrgico de la acalasia.

© 2017 Asociación Mexicana de Gastroenterología. Publicado por Masson Doyma México S.A. Este es un artículo Open Access bajo la licencia CC BY-NC-ND (<http://creativecommons.org/licenses/by-nc-nd/4.0/>).

## KEYWORDS

Achalasia;  
Cardiomyotomy;  
Laparoscopy;  
Anterior  
fundoplication

## Laparoscopic graduated cardiomyotomy with anterior fundoplication as treatment for achalasia: experience of 48 cases

### Abstract

**Introduction and aims:** At the Upper Gastrointestinal Tract Clinic of the Hospital General de México, achalasia treatment has been standardized through strictly graduated cardiomyotomy. This procedure guarantees a complete myotomy for the satisfactory resolution of dysphagia, a characteristic symptom of achalasia. To ensure the inclusion of the entire lower esophageal sphincter, an 8 cm Penrose drain is placed at the surgical site 6 cm above the gastroesophageal junction and 2 cm in a caudal direction, for accurate laparoscopic measuring. The aim of our study was to evaluate the results of this technique.

**Materials and methods:** A descriptive, retrospective, longitudinal, and observational study was conducted on a cohort of patients diagnosed with achalasia at the Upper Gastrointestinal Tract Clinic of the Hospital General de México "Dr. Eduardo Liceaga".

**Results:** The study included 48 patients, 40 of whom had no prior surgical treatment and 8 that presented with recurrence. Forty-seven patients (97.9%) underwent a laparoscopic procedure and conversion to open surgery was required in 2 of them (4.25% conversion rate). Postoperative progression was satisfactory in all cases, with mean oral diet commencement at 52 h and mean hospital stay of 5.7 days. No recurrence was registered during the mean follow-up period of 35.75 months and there were no deaths.

**Conclusions:** Laparoscopic graduated (strictly measured) cardiomyotomy with anterior fundoplication is a reproducible, efficacious, and safe option for the surgical treatment of achalasia. © 2017 Asociación Mexicana de Gastroenterología. Published by Masson Doyma México S.A. This is an open access article under the CC BY-NC-ND license (<http://creativecommons.org/licenses/by-nc-nd/4.0/>).

## Introducción y objetivos

La acalasia es un trastorno motor primario del esófago que se caracteriza por ausencia de peristaltismo esofágico y alteración en la relajación del esfínter esofágico inferior (EEI), en respuesta a la deglución<sup>1</sup>, que dificultan el vaciamiento esofágico y ocasionan dilatación gradual del mismo en sus porciones proximales<sup>2</sup>. Aunque fue descrita por primera vez en 1674 por Thomas Willis quien trató la enfermedad liberando la obstrucción con un hueso de ballena, fue hasta 1913 cuando Hurst propuso el término acalasia<sup>3,4</sup>.

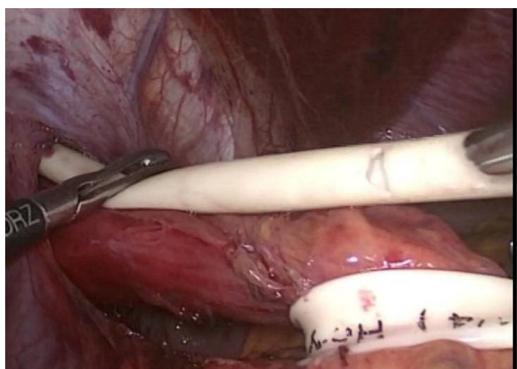Este trastorno de la motilidad es causado por la pérdida de la actividad inhibitoria y la degeneración de las células ganglionares dentro del plexo mientérico<sup>5</sup>. La destrucción de las neuronas inhibitorias, que producen óxido nítrico y péptido intestinal vasoactivo, es probablemente el resultado de un proceso inflamatorio, cuyo mecanismo desencadenante sigue siendo desconocido<sup>6</sup>. Presenta una incidencia inferior a 1 en 100,000 y una prevalencia de 10 en 100,000 habitantes al año, sin predilección por sexo o raza. Afecta mayormente al grupo etario entre los 30 a 60 años<sup>7,8</sup>.

El cuadro clínico está caracterizado por la presencia de disfagia progresiva, dolor torácico y regurgitación de

alimento parcialmente digerido, con un impacto secundario importante en el estado nutricional de estos pacientes<sup>9</sup>. La manometría de alta resolución es el estándar de oro para establecer el diagnóstico y categorizar a los pacientes en 3 subtipos con el fin de establecer y predecir respuesta al tratamiento quirúrgico<sup>10</sup>; el esofagograma y la endoscopia son estudios complementarios para esta patología<sup>8</sup>.

El tratamiento de la acalasia puede ser médico, endoscópico o quirúrgico<sup>8</sup>. En la actualidad el tratamiento de elección es la cardiomiectomía de Heller modificada, asociada a un procedimiento antirreflujo. En la clínica de esófago del Hospital General de México, el tratamiento se ha estandarizado mediante la realización de cardiomiectomía graduada (estrictamente medida) con funduplicatura anterior tipo Dor por abordaje laparoscópico. No existe ningún estudio en nuestro país que describa la eficacia de esta técnica quirúrgica, ni de los resultados obtenidos.

El objetivo es describir la experiencia de una clínica de alta especialidad en el diagnóstico y tratamiento de pacientes con acalasia, mediante una técnica de cardiomiectomía graduada con funduplicatura anterior laparoscópica, esta técnica graduada garantiza la realización de una miotomía completa con una longitud mínima aceptable.



**Figura 1** Se realiza medición transoperatoria en la cara anterior del esófago con penrose para delimitar longitud de miotomía, sin realizar tracción caudal sobre la unión gastroesofágica para no elongar los tejidos.

## Material y métodos

Estudio descriptivo, retrospectivo, longitudinal, observacional, en una cohorte de pacientes con diagnóstico de acalasia, realizado en la Clínica de Tracto Digestivo Superior, del Servicio de Cirugía General, Hospital General de México, «Dr. Eduardo Liceaga». Se incluyeron los pacientes en los que se llevó a cabo tratamiento quirúrgico con diagnóstico de acalasia del 1 de enero de 2010 al 30 de junio de 2014. Se incluyeron en el estudio pacientes de ambos géneros, mayores de 18 años y con expediente completo.

Todos los procedimientos fueron realizados por el mismo grupo quirúrgico de 2 cirujanos y residentes siguiendo los mismos pasos en cada procedimiento, al igual que el seguimiento fue realizado por el mismo grupo quirúrgico.

En la Clínica de Tracto Digestivo Superior del Hospital General de México, el tratamiento se ha estandarizado en los últimos años, mediante la realización de una cardiomiectomía estrictamente graduada lo que permite garantizar una miotomía completa que resuelva de forma satisfactoria la disfagia característica de esta enfermedad. Un penrose de 8 cm, se coloca sobre el lecho quirúrgico, para garantizar la inclusión de todo el EEI, 6 cm por arriba de la UGE y 2 cm en sentido caudal, esto asegura la medición correcta en laparoscopia.

En todos los casos se ha utilizado la misma técnica estandarizada, siguiendo los pasos siguientes:

- 1) Neumoperitoneo con optiview con 5 trócares.
- 2) Disección del hiato identificando nervios vagos, tracción del esófago con penrose, liberación del esófago intratorácico hasta tener la distancia mayor a 8 cm de la UGE, medida con penrose (fig. 1).
- 3) Se realiza miotomía en esófago distal en sentido caudal hasta la distancia previamente identificada y posteriormente se realiza la miotomía en estómago en el mismo sentido hasta la distancia previamente medida.
- 4) Endoscopia para corroborar localización de UGE, y prueba con azul de metileno para identificar posible perforación.
- 5) Liberación de vasos cortos y funduplicatura tipo Dor con 5 puntos de sutura en cada lado de la miotomía.

Las variables analizadas se dividieron en demográficas generales, prequirúrgicas, transquirúrgicas, posquirúrgicas

**Tabla 1** Variables demográficas

<i>Edad</i>	46.37 años (16-77); DE 16.6
<i>Género</i>	
Femenino	27 (56.3%)
Masculino	21 (43.8%)
<i>IMC preoperatorio</i>	22 (14.1-35.6); DE 4.73
<i>Tabaquismo</i>	19 (39.6%)
<i>Etilismo</i>	17 (35.4%)
<i>Comorbilidades</i>	15 (31.25%)
Hipertensión arterial	6 (12.5%)
Diabetes mellitus	1 (2.08%)
Artritis reumatoide	3 (6.25%)
Alergias	2 (4.6%)
Obesidad	1 (2.08%)
Litiasis renal	1 (2.08%)
Melanoma	1 (2.08%)

DE: desviación estándar; IMC: índice de masa corporal.

inmediatas y de seguimiento. Se realizó análisis estadístico descriptivo e inferencial (software SPSS de IBM versión 22). Los procedimientos utilizados en los pacientes han sido realizados tras la obtención de un consentimiento informado.

## Resultados

Se identificaron un total de 54 pacientes, de los cuales se incluyeron 48 pacientes, ya que en 6 casos no fue posible obtener el expediente completo para su escrutinio.

Las variables demográficas se muestran a continuación (tabla 1).

En aquellos pacientes referidos con diagnóstico de acalasia, se realizó como protocolo de estudio, endoscopia, manometría, y esofagograma. Solo en 2 casos se realizó manometría de alta resolución reportándose como Chicago I y III. Las características clínicas y paraclínicas preoperatorias se muestran en la tabla 2.

Se registró el tipo de tratamiento médico previo en caso de haber recibido alguno; se encontraron 8 casos (16.7%): Dilatación savary 1 (2.08%), dilatación neumática 6 (12.5%), farmacoterapia (bloqueadores de canales de calcio) 1 (2.08%). Ninguno de los casos respondió adecuadamente al tratamiento médico previo por lo que se programó procedimiento quirúrgico en la clínica de esófago.

Se encontraron 8 casos con recurrencia, 5 de ellos habían recibido tratamiento quirúrgico en el Hospital General de México fuera de la clínica de esófago y 3 pacientes fueron operados en otra institución. En 7 (87.5%) casos fue necesario realizar nuevamente miotomía con funduplicatura anterior ya que había sido incompleta en el primer procedimiento. En un caso, se encontró durante la reintervención fibrosis firme en UGE, solo se realizó desmantelamiento de funduplicatura previa, liberación de fibrosis y refunduplicatura anterior, sin necesidad de ampliar o completar miotomía.

Respecto del tratamiento quirúrgico, en los 48 casos (100%) se realizó cardiomiectomía graduada con penrose de 8 cm de longitud, como se describió previamente; en todos los casos se realizó como procedimiento antirreflujo

**Tabla 2** Características preoperatorias

<i>Escala de Eckardt</i>	7.56 (3- 10); DE 1.41
<i>Endoscopia n=48</i>	
Dilatación esofágica	45 (93.8%)
Resistencia del EEI	39 (81.3%)
Esofagitis	5 (10.41%)
<i>Manometría n= 47</i>	
Ausencia de peristalsis	38 (80.8%)
Contracciones no propulsivas	17 (36.17%)
Presión en reposo del EEI	34.96 mmHg ( $\pm 10.45$ )
Porcentaje de relajación del EEI	82.34% ( $\pm 26$ )
<i>Esofagograma n= 27</i>	
Imagen en pico de pájaro	19 (70.3%)
Contracciones no propulsivas	14 (51.85%)
Estenosis cardial	17 (62.96%)
Dilatación esofágica	6 (22.2%)
Media	48.75 mm (40-60.5 mm)

DE: desviación estándar; EEI: esfínter esofágico inferior; mm: milímetros; mmHg: milímetros de mercurio.

funduplicatura tipo Dor. En ninguno de los casos la miotomía fue menor a 8 cm en total.

En 47 casos el abordaje fue laparoscópico (97.9%), en un caso (2.09%) se optó por abordaje abierto ya que el paciente presentaba antecedente de múltiples laparotomías por trauma abdominal. Se requirió conversión a procedimiento abierto en 2 casos (tasa conversión 4.25%); en ambos casos la causa fue adherencias firmes con incapacidad para realizar una disección segura, presentándose en uno de estos perforación gástrica advertida.

El tiempo quirúrgico promedio fue de 183 min (rango 120-315, DE 49.89), con un sangrado promedio de 56 ml (rango 5-250 ml, DE 44). No hubo necesidad de transfusión sanguínea en ningún caso.

En 33 casos (68.8%) se realizó endoscopia transoperatoria, reportándose en el 100% adecuado paso del endoscopio sin resistencia a través de la UGE, sin necesidad de ampliar la miotomía. Se corroboró perforación esofágica en 6 casos (12.5%) y perforación gástrica en un caso (2.1%), con posterior verificación del cierre primario realizado.

En cuanto a las complicaciones transoperatorias, se presentaron 2 perforaciones gástricas (4.16%) y 8 perforaciones esofágicas (16.66%), todas resueltas con cierre primario transoperatorio. Se registró además un neumotórax asociado a disección esofágica (2.08%), que requirió colocación de sonda endopleural durante el transoperatorio. En los otros 37 casos (77.08%) no se registraron complicaciones.

La evolución postoperatoria fue satisfactoria en todos los casos, sin necesidad de reintervención en ningún paciente, con inicio de la vía oral a las 52 h en promedio (rango 6 a 192 h); y una estancia intrahospitalaria promedio de 5.7 días (2-27 días). La estancia prolongada se asoció a los casos con perforación esofágica o gástrica, por el inicio tardío de la vía oral entre las 72 a 120 h del postoperatorio. No se

registraron complicaciones infecciosas. Todos los pacientes egresaron por mejoría. No se registró mortalidad en nuestra serie.

Dentro del seguimiento que se realiza en la clínica de esófago se evalúa a los pacientes a los 7 días posteriores al procedimiento, al mes, tres meses, seis meses y posteriormente cada año. La media del seguimiento fue de 35.76 meses. Se aplica de forma rutinaria la escala de Eckardt para evaluación sintomática.

Mediante la cual se encontraron a los 6 meses de posoperatorio: 29 pacientes (60.4%) con 0 puntos, 10 (20.8%) con 1 punto y 3 (6.3%) con 2 puntos. Se comparó la puntuación obtenida pre- y postoperatoriamente mediante prueba de T para muestras relacionadas, encontrando una diferencia estadísticamente significativa ( $p < 0.001$ ).

## Discusión y conclusiones

El abordaje por mínima invasión desde la década de los noventa es el estándar de oro para el tratamiento de esta patología ya que es una técnica segura, reproducible y efectiva<sup>11-14</sup>. Existe gran debate en la actualidad sobre el tipo de funduplicatura que debe realizarse como procedimiento antirreflujo para estos pacientes, se han desarrollado múltiples técnicas con el paso del tiempo (Nissen, Toupet, Dor, esófago-gastropexia posterior) lo que ha generado múltiples opciones terapéuticas<sup>15,16</sup>. Una pauta importante para la elección del tipo de funduplicatura a realizar es la disfagia postoperatoria, que conlleva la técnica total sobre las parciales (15 vs. 2.8%  $p=0.001$ )<sup>17,18</sup>. Se ha propuesto de igual forma no realizar procedimiento antirreflujo dado que el seguimiento hasta por 5 años muestra tasas bajas de ERGE asintomático en el 75% de los pacientes, en el resto puede corregirse con tratamiento médico<sup>19</sup>.

En las grandes series publicadas hasta el momento sobre cardiomiectomía para pacientes con acalasia<sup>20,21</sup> muestran que la funduplicatura parcial anterior presenta resultados sobresalientes como método antirreflujo con un seguimiento hasta por 60 meses. Se han realizado múltiples estudios en los que se compara la funduplicatura parcial posterior vs. parcial anterior, en general ambas técnicas muestran resultados similares en cuanto a control de reflujo y síntomas de disfagia, sin embargo se ha observado mejor vaciamiento esofágico con técnica parcial anterior<sup>22-24</sup>. Es imperativa la realización de funduplicatura en el tratamiento integral de esta patología, con el fin de ofrecer mejor calidad de vida a los pacientes y disminución de la morbilidad por manifestaciones de ERGE, sin embargo se requieren más estudios comparando ambas técnicas.

Se ha establecido con el paso del tiempo que la longitud de la miotomía debe ser de al menos 6 cm, 4 proximales y 2 distales para garantizar la inclusión de la totalidad de fibras del EEI<sup>25</sup>. Consideramos fundamental la adecuada medición de la miotomía por laparoscopia para disminuir la recurrencia en estos pacientes, ya que la principal causa de falla en esta técnica es la miotomía incompleta, aunado que con la laparoscopia se pueden perder las proporciones de la longitud<sup>26</sup>.

El esofagograma baritado temporizado es útil en la valoración de recurrencia de síntomas y en la necesidad de reintervención quirúrgica en pacientes con larga evolución

de la enfermedad. Los pacientes que presenten  $\geq 5$  cm de estasis durante el estudio tienen un riesgo 8 veces mayor para reintervención sin asociarse directamente a un aumento de presión del EEI<sup>27</sup>. Esto representa una forma accesible para el seguimiento y pronóstico de los pacientes.

En nuestro grupo de pacientes operados con esta técnica no hemos detectado ninguna recidiva. Con los resultados presentados, este es el primer estudio en nuestro país en evaluar la cardiomiectomía graduada estrictamente medida con realización de funduplicatura anterior tipo Dor.

En conclusión la cardiomiectomía graduada (estrictamente medida) con funduplicatura anterior mediante abordaje laparoscópico es una opción eficaz, reproducible y segura para el tratamiento quirúrgico de la acalasia, de acuerdo a los resultados obtenidos.

La cardiomiectomía graduada muestra resultados satisfactorios sin índice de recurrencia y/o disfagia postoperatoria de acuerdo a la escala de Eckardt aplicada a los pacientes, alcanzando el objetivo quirúrgico adecuadamente.

Consideramos que la funduplicatura anterior tipo Dor es el procedimiento antirreflujo de elección para estos pacientes, ya que protege la zona de disección y disminuye la presencia de disfagia asociada a funduplicatura.

Hasta el momento no se ha registrado ninguna recurrencia en la clínica de nuestro hospital con esta técnica.

Ningún paciente ha requerido tratamiento posterior al procedimiento quirúrgico.

El seguimiento postoperatorio mediante escala de Eckardt y esofagograma baritado temporizado es una adecuada opción para establecer el pronóstico y necesidad de reintervención en estos pacientes.

## Responsabilidades éticas

**Protección de personas y animales.** Los autores declaran que para esta investigación no se han realizado experimentos en seres humanos ni en animales.

**Confidencialidad de los datos.** Los autores declaran que en este artículo no aparecen datos de pacientes.

**Derecho a la privacidad y consentimiento informado.** Los autores declaran que en este artículo no aparecen datos de pacientes.

## Financiación

No se recibió patrocinio de ningún tipo para llevar a cabo este artículo.

## Conflicto de intereses

Los autores declaran no tener ningún conflicto de intereses.

## Agradecimientos

Nuestro agradecimiento a todo el personal médico y administrativo de la Clínica de Tracto Digestivo Superior del Hospital General de México «Dr. Eduardo Liceaga».

## Referencias

- Allaix M, Patti M. New Trends and Concepts in Diagnosis and Treatment of Achalasia. *Cir Esp*. 2013;91:352–7.
- Wellman R, Ortiz de la Peña J, Hernández R, et al. Manejo quirúrgico de la acalasia en el Centro Médico ABC. *An Med (Mex)*. 2011;56:63–72.
- Kraichely R, Farrugia G. Achalasia: physiology and etiopathogenesis. *Dis Esophagus*. 2006;19:213–23.
- García J, Ruiz A, Rodríguez U, et al. Miotomía de Heller con funduplicatura laparoscópica (tratamiento endoquirúrgico de la acalasia). *Cir Ciruj*. 2007;75:263–9.
- Molena D, Yang S. Surgical Management of End-Stage Achalasia. *Semin Thoracic Surg*. 2012;24:19–26.
- Kahrilas P, Boeckxstaens G. The spectrum of achalasia: Lessons from studies of pathophysiology and high-resolution manometry. *Gastroenterology*. 2013;145:954–65.
- Moreno M, Pereira F, Alvarado A, et al. Esófago-cardiomiectomía laparoscópica para el tratamiento de la acalasia. Experiencia en un hospital mexicano. *Rev Mex Cir Endoscop*. 2004;5:29–37.
- Vaezi MF, Pandolfino JE, Vela MF. ACG Clinical Guideline: Diagnosis and Management of Achalasia. *Am J Gastroenterol*. 2013;108:1238–49.
- Zundel N, Chousleb E, Arias F, et al. Estado actual de la cirugía de mínima invasión en el tratamiento de la acalasia. *Rev Mex Cir Endoscop*. 2003;4:173–7.
- Torres G, Martín L. Surgical treatment for achalasia of the esophagus: Laparoscopic heller myotomy. *Gastroenterol Res Pract*. 2013;1–5.
- Gockel I, Gith A, Drescher D, et al. Minimally invasive surgery for achalasia in patients > 40 years: more favorable than anticipated. *Langenbecks Arch Surg*. 2012;397:69–74.
- Feliu X, Besora P, Clavería R, et al. Laparoscopic treatment of achalasia: analysis of results and reflections on the technique. *Cir Esp*. 2011;89:82–6.
- Bello B, Herbella F, Allaix M, et al. Impact of minimally invasive surgery on the treatment of benign esophageal disorders. *World J Gastroenterol*. 2012;18:6764–70.
- Marinello F, Targarona E, Balague C, et al. Laparoscopic approach to achalasia long-term clinical and functional results and quality of life. *Cir Esp*. 2014;92:188–94.
- Moreno M, Rojano M, Herrera J, et al. Novel surgical concept in antireflux surgery: Long-term outcomes comparing 3 different laparoscopic approaches. *Surgery*. 2012;151:84–93.
- Roesch-Dietlen F, Pérez-Morales AG, Ballinas-Bustamante J, et al. Miotomía de Heller y funduplicatura laparoscópica en la acalasia Una experiencia retrospectiva. *Cir Cir*. 2012;80:38–43.
- Boeckxstaens GE, Zaninotto G, Richter JE. Achalasia. *Lancet*. 2014;383:83–93.
- Rawlings A, Soper NJ, Oelschlagel B, et al. Laparoscopic Dor versus Toupet fundoplication following Heller myotomy for achalasia: results of a multicenter, prospective, randomized-controlled trial. *Surg Endosc*. 2012;26:18–26.
- Macías Z, Pescarus R, Hsich T, et al. Laparoscopic limited Heller myotomy without anti-reflux procedure does not induce significant long-term gastroesophageal reflux. *Surg Endosc*. 2015;29:1462–8.
- Zaninotto G, Costantini M, Rizzetto C, et al. Four hundred laparoscopic myotomies for esophageal achalasia a single centre experience. *Ann Surg*. 2008;248:986–93.
- Rosemurgy AS, Morton CA, Rosas M, et al. A single institution's experience with more than 500 laparoscopic heller myotomies for achalasia. *J Am Coll Surg*. 2010:637–47.
- Kurian AA, Bhayani N, Sharata A, et al. Partial anterior vs. partial posterior fundoplication following transabdominal

- esophagocardiomyotomy for achalasia of the esophagus. *JAMA Surg.* 2013;148:85–90.
23. Kumagai K, Kjellin A, Tsai J, et al. Toupet versus Dor as a procedure to prevent reflux after cardiomyotomy for achalasia: Results of a randomised clinical trial. *Int J Surg.* 2014;12:673–80.
  24. Katada N, Sakuramoto S, Yamashita K, et al. Comparison of the Heller-Toupet procedure with the Heller-Dor procedure in patients who underwent laparoscopic surgery for achalasia. *Surg Today.* 2014;44:732–9.
  25. Stefanidis D, Richardson W, Farrell TM, et al. SAGES guidelines for the surgical treatment of esophageal achalasia. *Surg Endosc.* 2012;26:296–311.
  26. Li J, Lieb J, Gianos M, et al. Reasons and Prevalence of Reoperations After Esophagomyotomy for Achalasia. *Surg Laparosc Endosc Percutan Tech.* 2012;22:392–5.
  27. Rohof WO, Lei A, Boeckxstaens GE. Esophageal stasis on a timed barium esophagogram predicts recurrent symptoms in patients with long-standing achalasia. *Am J Gastroenterol.* 2013;108:49–55.