



REVISTA DE
GASTROENTEROLOGÍA
DE MÉXICO

www.elsevier.es/rgmx




IMAGEN CLÍNICA EN GASTROENTEROLOGÍA

Enfermedad de Madelung (lipomatosis simétrica múltiple) en un paciente alcohólico

Madelung's disease (multiple symmetric lipomatosis) in an alcoholic patient

R. Ríos León*, L. Crespo Pérez e I. García de la Filia Molina

Servicio de Gastroenterología y Hepatología, Hospital Ramón y Cajal, Madrid, España

Un hombre de 49 años de edad que consumió 60 g de alcohol diarios durante 20 años presentó una serie de masas blandas no dolorosas que medían hasta 12 cm de diámetro. Los tumores comenzaron en el cuello y se extendieron de manera simétrica a los hombros, la espalda alta, y el pecho (fig. 1).

Los análisis de laboratorio mostraron anomalías leves en los niveles de AST, ALT y GGT. En la imagen de resonancia magnética se identificaron depósitos grasos difusos en el tejido subcutáneo (fig. 2).

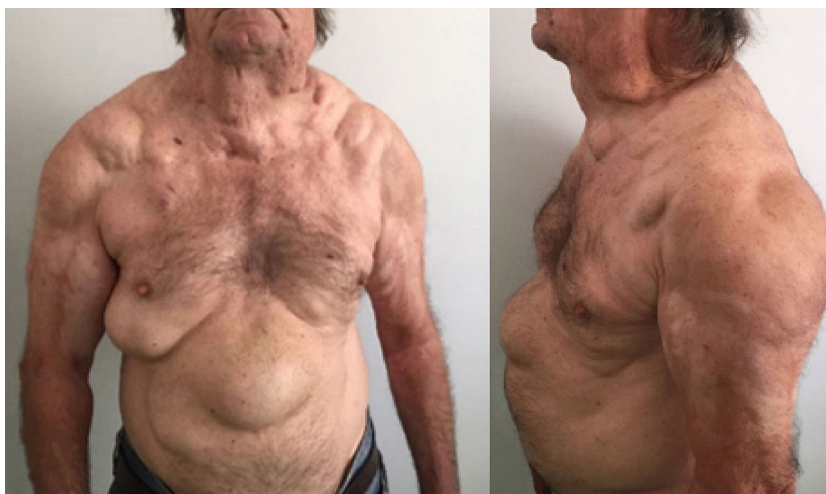

Figura 1

* Autor para correspondencia. Hospital Ramón y Cajal, Servicio de Gastroenterología y Hepatología, Ctra. Colmenar Viejo, km. 9.100, 28034 Madrid, Madrid, SPAIN, + 34913368592.

Correo electrónico: raquelriosleon@gmail.com (R. Ríos León).

<https://doi.org/10.1016/j.rgm.2017.11.003>

0375-0906/© 2018 Asociación Mexicana de Gastroenterología. Publicado por Masson Doyma México S.A. Este es un artículo Open Access bajo la licencia CC BY-NC-ND (<http://creativecommons.org/licenses/by-nc-nd/4.0/>).

Cómo citar este artículo: Ríos León R, et al. Enfermedad de Madelung (lipomatosis simétrica múltiple) en un paciente alcohólico. Revista de Gastroenterología de México. 2018. <https://doi.org/10.1016/j.rgm.2017.11.003>

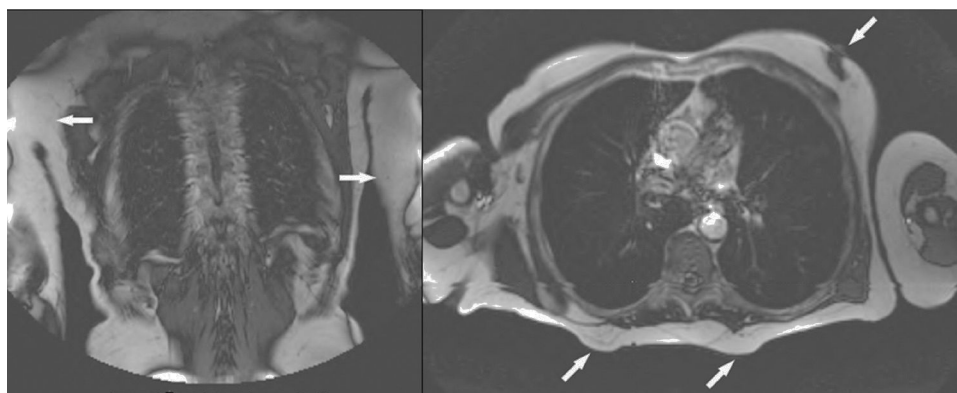


Figura 2

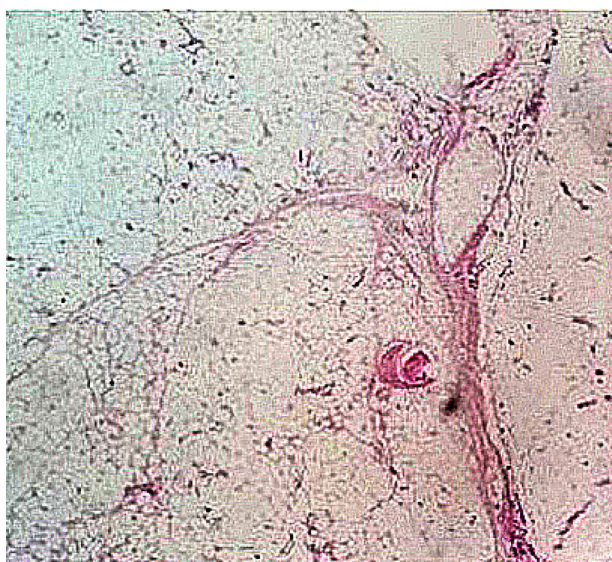


Figura 3

Se realizó una biopsia que reveló tejido adiposo maduro no encapsulado (fig. 3).

Se diagnosticó enfermedad de Madelung.

Las lesiones más grandes fueron extirpadas quirúrgicamente. Existió crecimiento subsiguiente de las lesiones restantes que requirieron 3 cirugías más. La última cirugía se realizó cuando el paciente tenía 66 años de edad.

A la edad de 64 años el paciente dejó de consumir alcohol, lo que resultó en la normalización de su perfil hepático y la estabilización de los lipomas restantes.

Responsabilidades éticas

Protección de personas y animales. Los autores declaran que para esta investigación no se han realizado experimentos en seres humanos ni en animales.

Confidencialidad de los datos. Los autores declaran que han seguido los protocolos de su centro de trabajo sobre la publicación de datos de pacientes.

Derecho a la privacidad y consentimiento informado. Los autores han obtenido el consentimiento informado de los pacientes y/o sujetos referidos en el artículo. Este documento obra en poder del autor de correspondencia.

Financiamiento

La presente investigación no ha recibido ayudas específicas provenientes de agencias del sector público, sector comercial o entidades, sin ánimo de lucro.

Conflicto de intereses

Los autores declaran no tener ningún conflicto de intereses.