



REVISTA DE GASTROENTEROLOGÍA DE MÉXICO

www.elsevier.es/rgmx



IMAGEN CLÍNICA EN GASTROENTEROLOGÍA

Colitis amibiana fulminante con neumatosis cecal

Fulminant amoebic colitis with cecal pneumatosis

U. Rodríguez-Wong^{a,*} y U. Rodríguez-Medina^b

^a Hospital Ángeles Lindavista, Ciudad de México, México

^b Facultad Mexicana de Medicina, Universidad La Salle, Ciudad de México, México

Paciente masculino de 67 años de edad, con diabetes mellitus tipo II. Padecimiento de 7 días de evolución con evacuaciones diarreicas con moco y sangre en número de 6 a 8 al día, fiebre, náuseas y vómito de contenido gástrico, así como dolor abdominal tipo punzante en los últimos 3 días, inicialmente en el cuadrante inferior derecho y finalmente generalizado. A la exploración presenta taquicardia, taquipnea e hipertermia de 38.7° C. Abdomen agudo, con resistencia muscular, signo de descompresión positiva, y peristaltismo disminuido. Exámenes de laboratorio con leucocitosis, neutrofilia y bandemia. En las placas simples de abdomen de pie y en decúbito, se observó distensión de asas intestinales y neumatosis de la pared del ciego (figs. 1 y 2). En la laparotomía, se encontraron zonas de necrosis en todo el colon, con natas fibrinopurulentas, y crepitación en el ciego. Se realizó colectomía subtotal (fig. 3). Las pruebas de hemaglutinación indirecta y PCR apoyaron el diagnóstico de amibiasis invasora. El estudio histopatológico reportó trofozoitos hematófagos de *Entamoeba histolytica* en la pared del colon^{1,2} e infiltrado linfoplasmocitario (fig. 4).

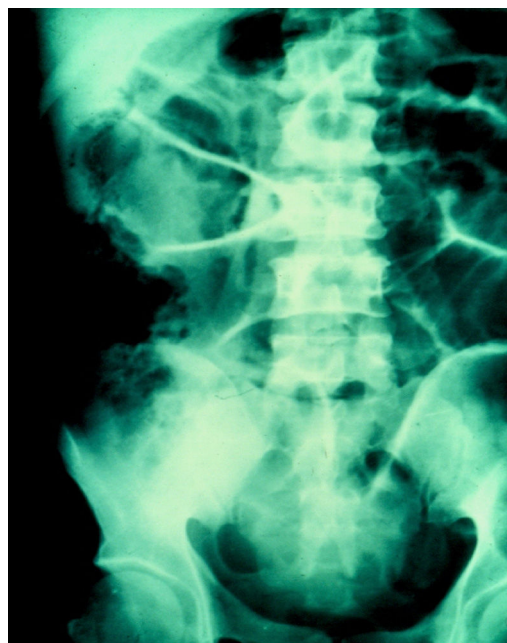

Figura 1 Imagen radiológica con distensión de asas intestinales y neumatosis en el ciego.

* Autor para correspondencia. Hospital Ángeles Lindavista, Rio Bamba 639-330 07760 Ciudad de México, Teléfono: +57-54-85-04 y 57-54-84-08.

Correo electrónico: ulisesromed@prodigy.net.mx
(U. Rodríguez-Wong).

<https://doi.org/10.1016/j.rgmx.2018.02.007>

0375-0906/© 2018 Asociación Mexicana de Gastroenterología. Publicado por Masson Doyma México S.A. Este es un artículo Open Access bajo la licencia CC BY-NC-ND (<http://creativecommons.org/licenses/by-nc-nd/4.0/>).

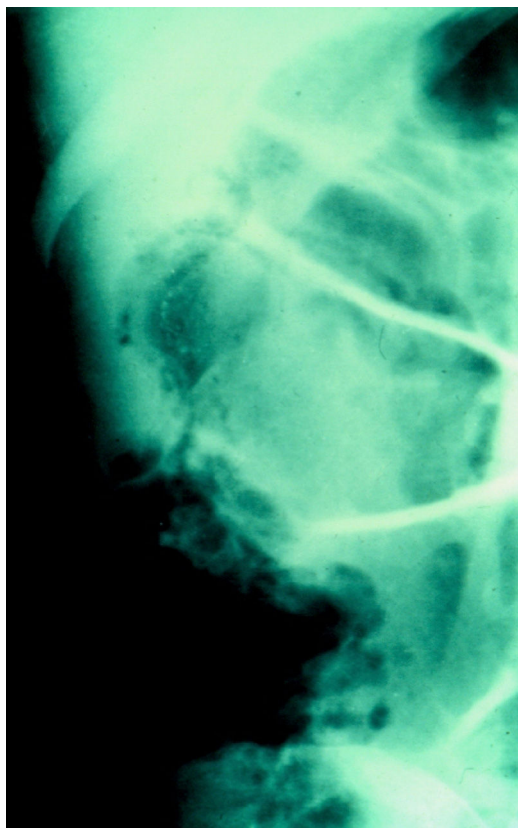


Figura 2 Imagen radiológica con mayor detalle de neumatosis en el ciego.

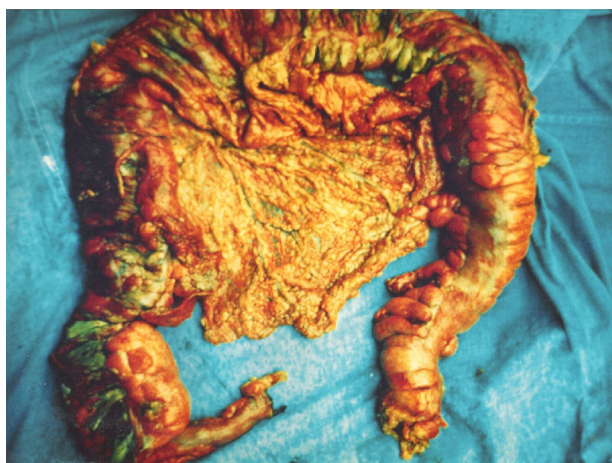

Figura 3 Pieza quirúrgica de colectomía subtotal.

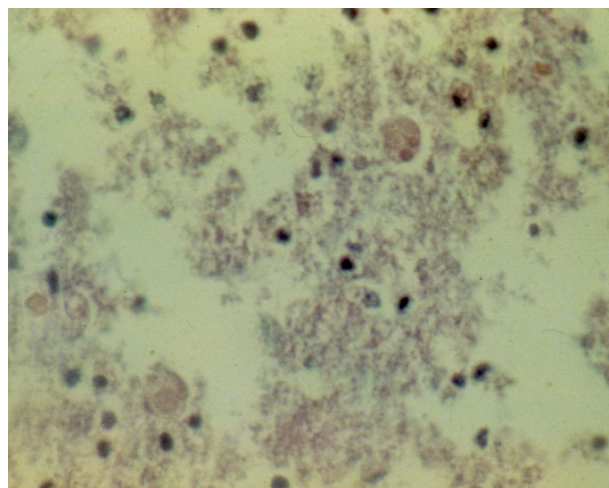


Figura 4 Trofozoitos de *Entamoeba histolytica*, en la pared del colon, identificados en el estudio histopatológico del paciente.

Responsabilidades éticas

Protección de personas y animales. Los autores declaran que para esta investigación no se han realizado experimentos en seres humanos ni en animales.

Confidencialidad de los datos. Los autores declaran que en este artículo no aparecen datos de pacientes.

Derecho a la privacidad y consentimiento informado. Los autores declaran que en este artículo no aparecen datos de pacientes.

Financiación

No se recibió patrocinio de ningún tipo para llevar a cabo este artículo.

Conflicto de intereses

Los autores declaran no tener ningún conflicto de intereses.

Referencias

1. Yamada H, Matsuda K, Akahane T, et al. A case of fulminant amebic colitis with multiple large intestinal perforations. *Int Surg.* 2010;95:356–9.
2. Redaelli M, Mahmoohdzad J, Lang R, et al. Globalised world, globalised diseases: A case report on an amoebiasis-associated colon perforation. *World J Clin Cases.* 2013;1:79–81.