




REVISTA DE GASTROENTEROLOGÍA DE MÉXICO

www.elsevier.es/rgmx



CARTA CIENTÍFICA

Anemia como presentación inicial del cáncer de pulmón con afectación intestinal metastásica

Anemia as initial presentation of lung cancer with metastasis to the small bowel

Las lesiones gastrointestinales metastásicas de pulmón pueden aparecer en cualquier parte del tubo digestivo y habitualmente se presentan en estadios avanzados de la enfermedad, confiriendo mal pronóstico. La aparición duodenal es excepcional y la afectación del yeyuno conlleva un mayor riesgo de perforación¹⁻³.

Presentamos dos casos de pacientes con anemia por metástasis en intestino delgado como presentación inicial de carcinoma pulmonar.

El primer caso corresponde a un hombre de 86 años, exfumador, que ingresó por síndrome general y anemia asintomática. Se identificó en estudios de imagen complementarios (ecografía y tomografía computada [TC] abdominal) afección duodenal inespecífica. Al examen endoscópico se observó que el duodeno presentaba signos de infiltración neoplásica. El análisis histológico reveló que se trataba de un carcinoma pobremente diferenciado no microcítico de origen pulmonar. La TC de tórax evidenció un nódulo espiculado de 15 × 19 × 20 mm en el lóbulo superior izquierdo sugestivo de tumor primario pulmonar (CAM 5.2 y TTF1 positivos) (fig. 1 A). Dada la edad del paciente, su comorbilidad y su calidad de vida previa en grado 3-4 de la *Eastern Cooperative Oncology Group* (ECOG) se decidió manejo paliativo, falleciendo a los 4 meses.

El segundo caso es un varón de 68 años, exfumador, con anemia ferropénica grave. El estudio con cápsula endoscópica visualizó lesiones angiodisplásicas en yeyuno con sangrado activo además de una posible estenosis yeyunal (fig. 1B y C). La TC confirmó una neoplasia yeyunal con afectación ganglionar y metástasis hepáticas. Se amplió estudio mediante TC torácica y tomografía por emisión de positrones (PET) confirmando la presencia de enfermedad diseminada con un tumor primario de pulmón (estadio IV). El análisis inmunohistoquímico de las biopsias reveló que se trataba del subtipo adenocarcinoma (CAM 5.2 positivo. CDX-2 y queratina 20 negativos. TTF1 y queratina 7 positivos) (fig. 1D). Dada la buena situación general del paciente se inició

quimioterapia (carboplatino [CBDCA] + Alimta + atezolizumab), con buena respuesta (supervivencia a 5 meses desde el diagnóstico).

El cáncer de pulmón es la primera causa de mortalidad por cáncer en nuestro medio, y el 50% desarrolla metástasis. El subtipo más frecuente es el carcinoma no microcítico (85%)^{1,4-8}.

El tracto gastrointestinal es una localización atípica de metástasis del cáncer de pulmón (0.5-1.3%), aunque estudios en autopsias determinan que su afectación está infradiagnosticada (4.7-14%), asociándose sobre todo al subtipo de células grandes^{1,3,5,6,8}.

La mayoría de pacientes se encuentran asintomáticos o presentan clínica inespecífica con anemia, perforación, malabsorción, obstrucción o incluso apendicitis^{3,5}. La afectación gástrica o yeyunal puede comenzar como una perforación y degenerar en peritonitis secundaria, mientras que los tumores con crecimiento rápido suelen empezar como obstrucción^{3,5}. La perforación también se relaciona con el uso de quimioterapia (sobre todo bevacizumab) por la respuesta tumoral secundaria al tratamiento que produce necrosis celular y adelgazamiento de la pared favoreciendo esta complicación¹.

La sospecha diagnóstica se realiza en pacientes con neoplasia de pulmón que comienzan con síntomas digestivos o anemia; aunque puede ser el inicio de la enfermedad, siendo la primera manifestación en algunas series. Las metástasis gastrointestinales condicionan un peor pronóstico general, ya que al diagnóstico se relaciona con una fase más avanzada de la enfermedad.

En cuanto a la perforación como forma de presentación, en 2004 Garwood realizó una revisión de 98 pacientes que presentaron perforación intestinal secundaria a cáncer de pulmón metastásico identificando como primera localización el yeyuno (53%) seguido del íleon (28%). Se asociaba al subtipo histológico de adenocarcinoma pulmonar (23.7%) seguido de escamoso (22.7%), células grandes (20.6%) y microcítico (19.6%). La media de supervivencia de ese subgrupo de pacientes fue de 66 días, con una mortalidad del 50% a los 3 meses y del 98% al año^{9,10}.

La mayoría de autores describen que en la afectación gastrointestinal la principal localización es en el intestino delgado en el 2.6-10.7% de los casos^{2,3,5-9}. La excepción es la serie de Antler et al., en la cual describen el esófago como el órgano más afectado (principalmente por contigüidad)⁶.

<https://doi.org/10.1016/j.rgmx.2018.04.003>

0375-0906/© 2018 Asociación Mexicana de Gastroenterología. Publicado por Masson Doyma México S.A. Este es un artículo Open Access bajo la licencia CC BY-NC-ND (<http://creativecommons.org/licenses/by-nc-nd/4.0/>).

Cómo citar este artículo: Saldaña-Dueñas C, et al. Anemia como presentación inicial del cáncer de pulmón con afectación intestinal metastásica. Revista de Gastroenterología de México. 2018. <https://doi.org/10.1016/j.rgmx.2018.04.003>

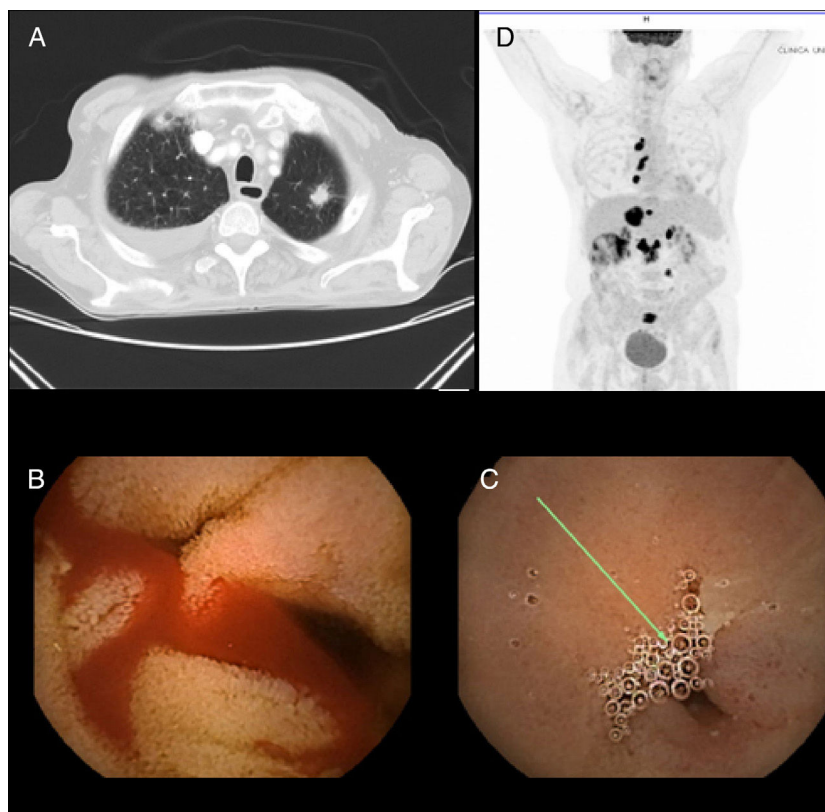


Figura 1 A) Imagen de TC en la que se identifica nódulo espiculado en lóbulo superior izquierdo sugestivo de tumoración primaria pulmonar. B) Imagen de cápsula endoscópica con lesiones angiodisplásicas en yeyuno con sangrado activo. C) Imagen de cápsula endoscópica con estenosis yeyunal. D) Imagen de PET en la que se visualiza captación en ganglios mediastínicos y peritoneales sugestivo de diseminación.

En cuanto a la afectación duodenal, en este grupo de metástasis hay pocos casos descritos (15 casos publicados de 1999 a la actualidad) y de una presentación variada.

En 2011, Yamada et al. realizaron una búsqueda bibliográfica sistemática de los casos publicados de afectación duodenal entre 1999 y 2007 incluyendo los términos «*lung cancer*» y «*duodenal metastasis*» e identificaron 9 casos, de los cuales únicamente en 2 de ellos se presentó como anemia asintomática².

Completamos la búsqueda en Medline vía PubMed con los mismos criterios de búsqueda hasta la actualidad (tabla 1) e identificamos 15 casos en total.

De los 15 artículos, solamente en el descrito por Linsen et al. la clínica inicial fue de anemia sin hemorragia visible, como en el primer paciente descrito⁴. La mayoría de los casos (93.3%) fueron descritos en hombres, con una edad media de 59 años. El tipo de primario de pulmón más frecuentemente asociado fue el adenocarcinoma (40%).

En cuanto al tratamiento recibido, se dispone de datos de 11 pacientes y solo 5 de ellos fueron candidatos a cirugía. La supervivencia media fue < 50% a los 3 meses, aunque hay casos reportados de supervivencia prolongada^{1,3,5,7}.

El manejo depende del estado basal del paciente, del control del foco primario y del número de lesiones metastásicas. En lesiones bien localizadas se puede llevar a cabo una cirugía de resección asociando o no quimioterapia.

Hacen falta series más amplias de pacientes para establecer el manejo adecuado en cuanto a tratamiento, prevención de complicaciones e indicadores de supervivencia a medio o largo plazo.

Responsabilidades éticas

Protección de personas y animales. Los autores declaran que para esta investigación no se han realizado experimentos en seres humanos ni en animales.

Confidencialidad de los datos. Los autores declaran que han seguido los protocolos de su centro de trabajo sobre la publicación de datos de pacientes.

Derecho a la privacidad y consentimiento informado. Los autores declaran que en este artículo no aparecen datos de pacientes.

Financiación

Los autores declaran no haber recibido ningún tipo de financiación.

Tabla 1 Casos de afectación duodenal metastásica por un tumor primario pulmonar

| Autor | Año | Edad/Sexo | Clínica | Tipo histológico | Otras metástasis | Tratamiento | Pronóstico |
|--------------------|------|-----------|---------------------------|------------------|--|-------------------------|---|
| Hinosita | 1999 | 46 F | Anemia | Células grandes | Cerebro | Cirugía | Fallece al año |
| Kyung-A Lee | 2001 | 55 M | Ictericia/dolor abdominal | Escamoso | Hueso | | |
| C. Cremon | 2002 | 88 M | Melena | Células grandes | Hígado | Ninguno | Fallece en semanas |
| Nakamura | 2003 | 74 M | Anemia | Adenocarcinoma | Hígado, estómago | | |
| Nakamura | 2003 | 59 M | Ictericia | Microcítico | Cerebro | | |
| Nakamura | 2003 | 81 M | Asintomático | Adenocarcinoma | No | | |
| Brian KP Goh | 2006 | 81 M | Disnea/letargia | No microcítico | Hígado, cerebro | Cirugía/radioterapia | 19 días tras cirugía |
| Chrysoula Kostakou | 2007 | 61 M | Melena | Adenocarcinoma | Ganglios retroperitoneales, paraaórtico y mesenterio | Quimioterapia | 7 meses |
| Yamada | 2010 | 66 M | Distensión abdominal | Escamoso | Intestino delgado | Cirugía | Primeros 4 meses (luego no hay datos) |
| Miura | 2010 | 69 M | Asintomático | Adenocarcinoma | Nódulo paraaórtico | Quimioterapia | Vivo durante seguimiento (1 año) |
| Hirai | 2010 | 58 M | Íleo | Células grandes | Yeyuno | Cirugía | Vivo en 6 años de seguimiento |
| Hsing | 2012 | 60 M | Dolor abdominal, vómitos | Adenocarcinoma | Colon, yeyuno | Cirugía | En la cirugía por neumonía por aspiración |
| Hu | 2013 | 54 M | Disfagia | Escamoso | Ganglios en mediastino | Ninguno | Fallece a los 2 meses |
| Linsen | 2015 | 68 M | Astenia/anemia | No microcítico | No | Quimioterapia + cirugía | |
| AlSaeed | 2015 | 52 M | Melena | Adenocarcinoma | Ganglios en mediastino | Cirugía + quimioterapia | |

Conflicto de intereses

Los autores declaran no tener ningún conflicto de intereses.

Referencias

1. Salemis NS, Nikou E, Liatsos C, et al. Small bowel perforation secondary to metastatic non-small cell lung cancer. A rare entity with a dismal prognosis. *J Gastrointest Cancer*. 2012;43:391–5.
2. Yamada H, Akahane T, Horiuchi A, et al. A case report a case of lung squamous cell carcinoma with metastases to the duodenum and small intestine. *Int Surg*. 2011;96:176–81.
3. Bélanger M, Gagné JP. Mock appendicitis?: small bowel perforation secondary to lung cancer metastasis. *Can J Surg*. 2009;52:205–6.
4. Linsen PV, Linsen VM, Buunk G, et al. Iron deficiency anemia as initial presentation of a non-small cell lung carcinoma: A case report. *Respir Med Case Rep*. 2015;16:109–11.
5. Bugiantella W, Cavazzoni E, Graziosi L, et al. Small bowel metastasis from lung cancer: A possible cause of acute abdomen. Case report and literature review. *G Chir*. 2011;32:120–2.
6. Antler AS, Ough Y, Pitchumoni CS, et al. Gastrointestinal metastases from malignant tumors of the lung. *Cancer*. 1982;49:170–2.
7. McNeill PM, Wagman LD, Neifeld JP. Small bowel metastases from primary carcinoma of the lung. *Cancer*. 1987;59:1486–9.
8. Yoshimoto A, Kasahara K, Kawashima A. Gastrointestinal metastases from primary lung cancer. *Eur J Cancer*. 2006;42:3157–60.
9. Kim SY, Ha HK, Park SW, et al. Gastrointestinal metastasis from primary lung cancer: CT findings and clinicopathologic features. *AJR Am J Roentgenol*. 2009;193:197–201.
10. Di JZ, Peng JY, Wang ZG. Prevalence, clinicopathological characteristics, treatment, and prognosis of intestinal metastasis of primary lung cancer: A comprehensive review. *Surg Oncol*. 2014;23:72–80.

C. Saldaña-Dueñas*, M. Rullán-Iriarte
y E. Macías-Mendizábal

Servicio de Aparato Digestivo, Complejo Hospitalario de Navarra, Pamplona, Navarra, España

* Autor para correspondencia. Servicio de Aparato Digestivo. Calle Irunlarrea n.º 3, CP 31008 Pamplona, España. Teléfono: +686750788.

Correo electrónico: crisaldu@hotmail.com
(C. Saldaña-Dueñas).