



Sociedad Española
de Reumatología -
Colegio Mexicano
de Reumatología

Reumatología Clínica

www.reumatologiaclinica.org



Reumatología Clínica en imágenes

Enfermedad de Van Neck-Odelberg: una causa más de cojera en la infancia



Van Neck-Odelberg disease: Another cause of limp in childhood

Isla Morante Bolado^{a,*}, Marina Ortega Navaridas^b, Daniel Clemente Garulo^c
y Juan Carlos López Robledillo^c

^a Servicio de Reumatología, Hospital Universitario Central de Asturias, Oviedo, Asturias, España

^b Servicio de Pediatría, Hospital Infantil Universitario Niño Jesús, Madrid, España

^c Servicio de Reumatología Pediátrica, Hospital Infantil Universitario Niño Jesús, Madrid, España

INFORMACIÓN DEL ARTÍCULO

Historia del artículo:

Recibido el 23 de diciembre de 2015

Aceptado el 11 de julio de 2016

On-line el 4 de agosto de 2016

Introducción

La sincondrosis isquiopúbica (SIP) es una articulación temporal que solo existe en la infancia, durante la maduración ósea. En ocasiones cursa con dolor, mientras que en otras supone un hallazgo casual en la radiografía simple. Dado su aspecto seudotumoral es fundamental la realización de una resonancia magnética (RM), para realizar el diagnóstico diferencial con entidades patológicas.

Caso clínico

Varón de 8 años sin antecedentes de interés, que consultó por episodios semanales de dolor intenso de menos de una hora de duración en extremidad inferior derecha desde hacía un año. El dolor se localizaba en cara anterior del muslo y región glútea, acompañándose de limitación para la marcha. No se refería fiebre ni manifestaciones generales. La clínica remitía con reposo y analgésicos habituales.

En la exploración se constató obesidad (IMC = 24; > p97), no se objetivaron signos inflamatorios, limitación de la movilidad ni déficits neurológicos. El hemograma, bioquímica y reactantes de fase fueron normales.

En la radiografía AP de pelvis (fig. 1) evidenció la SIP derecha aumentada de tamaño con pequeñas irregularidades de aspecto seudotumoral. En la RM (fig. 2) una imagen asimétrica e irregular,

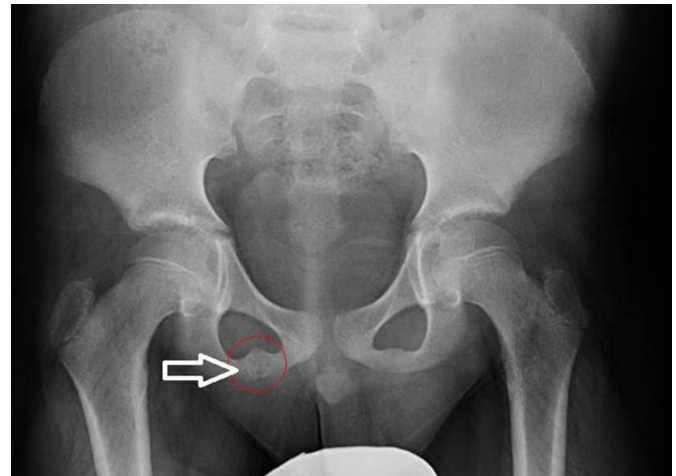


Figura 1. Radiografía AP de pelvis: engrosamiento de la sincondrosis isquiopúbica derecha.

en «puente fibroso», que afecta a la sindesmosis isquiopúbica derecha (T1) y señal hiperintensa con edema de partes blandas asociado en secuencias T2 y STIR. Todo ello compatible con el diagnóstico de «ostecondritis de Van Neck-Odelberg».

* Autor para correspondencia.

Correo electrónico: islamorantebolado@gmail.com (I. Morante Bolado).

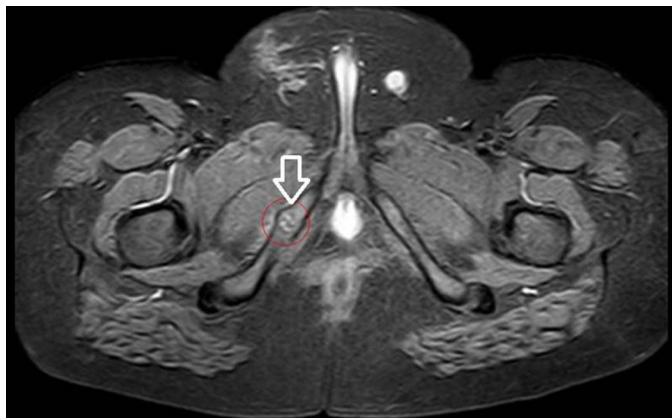


Figura 2. RM de pelvis de corte axial (STIR): engrosamiento de la sincondrosis isquiopubiana derecha con bordes irregulares. Alteración de la señal de médula ósea y edema de partes blandas circundantes.

Discusión

La enfermedad de Van Neck-Odelberg es un proceso benigno que aparece en niños entre los 4-16 años. Se caracteriza por dolor del miembro inferior debido a osteocondritis de la rama isquiopubiana^{1,2}.

Puede objetivarse engrosamiento de la SIP sin manifestaciones clínicas, pero en ocasiones cursa con dolor en cadera, región inguinal o glútea, con limitación para la movilidad de la extremidad y cojera³.

En la radiología simple es habitual el aumento de la sincondrosis con áreas radiolúcidas y osteolíticas. Los hallazgos típicos de la RM incluyen cambios en la médula ósea y edema de partes blandas perilesionales²⁻⁴.

La apariencia pseudotumoral en la radiología puede confundirse con fracturas de estrés, proceso infeccioso o tumoral¹⁻⁵. La ausencia de fiebre y la normalidad en las pruebas analíticas nos facilitarán el diagnóstico diferencial¹.

Habitualmente este cuadro presenta una evolución favorable transcurridas 2 o 3 semanas de tratamiento antiinflamatorio y reposo^{2,3,5,6}.

Responsabilidades éticas

Protección de personas y animales. Los autores declaran que para esta investigación no se han realizado experimentos en seres humanos ni en animales.

Confidencialidad de los datos. Los autores declaran que han seguido los protocolos de su centro de trabajo sobre la publicación de datos de pacientes.

Derecho a la privacidad y consentimiento informado. Los autores declaran que en este artículo no aparecen datos de pacientes.

Conflicto de intereses

Los autores declaran no tener ningún conflicto de intereses.

Bibliografía

1. Wait A, Gaskill T, Sarwar Z, Busch M. Van Neck disease: Osteochondrosis of the ischiopubic synchondrosis. *J Pediatr Orthop.* 2011;31:520–4.
2. Schwartzman P, Varela A, Alarcón V, Salgado D, Mondello E. Síndrome de sincondrosis isquiopúbica. Enfermedad de Van Neck-Odelberg. *Rev Argent Radiol.* 2015;79:110–2.
3. Macarini L, Lallo T, Miliillo T, Muscarella S, Vinci R, Stoppino LP. Case report: Multimodality imaging of van Neck-Odelberg disease. *Indian J Radiol Imaging.* 2011;1:107–10.
4. Ceroni D, Mousny M, Anooshiravani-Dumont M, Buerge-Edwards A, Kaelin A. MRI abnormalities of the ischiopubic synchondrosis in children: A case report. *Acta Orthop Belg.* 2004;70:283–6.
5. Herneth AM, Philipp MO, Pretterklieber ML, Balassy C, Winkelbauer FW, Beaulieu CF. Asymmetric closure of the ischiopubic synchondrosis in pediatric patients: Correlation with foot dominance. *AJR Am J Roentgenol.* 2004;182:361–5.
6. Oliveira F. Differential diagnosis in painful ischiopubic synchondrosis (IPS): A case report. *Iowa Orthop J.* 2010;30:195–200.