




Sociedad Española  
de Reumatología -  
Colegio Mexicano  
de Reumatología

# Reumatología Clínica

www.reumatologiaclinica.org



## Cartas al Editor

### Síndrome de activación macrofágica: experiencia sobre el cuestionado papel del etopósido



#### *Macrophage activation syndrome: Experience in the questioned role of etoposide*

Sr. Editor:

La linfohistiocitosis hemofagocítica (LHH) reactiva o síndrome de activación macrofágica (SAM) es una complicación inusual de las enfermedades inflamatorias sistémicas<sup>1</sup>. Su asociación con la artritis idiopática juvenil (AIJ) es rara y el tratamiento debe ser inmediato. Presentamos el caso de una paciente pediátrica que cuenta con los hallazgos de esta asociación y el tratamiento exitoso con un fármaco que no es de primera elección debido a sus potenciales efectos adversos.

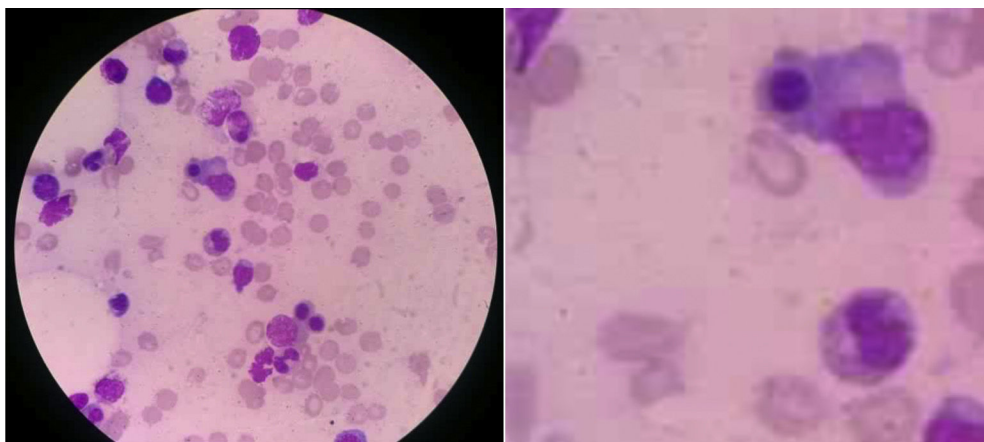
Paciente femenino de 9 años de edad con diagnóstico reciente de AIJ, fue admitida por presentar 3 días antes, fiebre persistente (40 °C) y edema facial generalizado, presuntamente asociado al metotrexato que tomaba, por lo cual decide suspenderlo. Al ingreso se encontró palidez, hepatoesplenomegalia dolorosa y aumento de volumen poliarticular. En los resultados de laboratorio se encontró pancitopenia (hemoglobina 6,4 g/dl; 132.000 plaquetas/mm<sup>3</sup> y 1.080 neutrófilos/mm<sup>3</sup>), TP y TTP aumentados (16,8" y 59,2", respectivamente) y fibrinógeno disminuido (164,7 mg/dl).

Se inició tratamiento con metilprednisolona y paracetamol, pero la fiebre persistió. A la sospecha de SAM se encontró hipertrigliceridemia (291 mg/dl) y ferritina elevada (9.579 mg/ml). El mielograma mostró una médula ósea con espículas, macrófagos activados con citofagocitosis de detritus celulares y núcleos de eritroblastos (fig. 1). Los cultivos bacterianos de orina, sangre y

médula ósea fueron negativos. Se decidió iniciar tratamiento con pulsos de metilprednisolona (1.000 mg/día por 3 días) más ciclosporina A (2 mg/kg/día). Hubo una evolución favorable del estado general y desaparición de la fiebre; no obstante, el perfil bioquímico no mostró cambios. Debido a esto, se inició tratamiento con etopósido (150 mg/m<sup>2</sup>/día iv), se incrementó la dosis de ciclosporina A (4 mg/kg/día) y se mantuvo la terapia con prednisona (1 mg/kg/día). La paciente tuvo una evolución clínica y bioquímica favorable. Doce días después de recibir etopósido, fue dada de alta asintomática. Posteriormente, luego del alta se continuó, el seguimiento clínico y bioquímico de la paciente, corroborando su mejoría con resultados de laboratorio (reactantes de fase aguda en valores normales).

El SAM presenta una alta mortalidad (22%)<sup>2,3</sup>. Debido a esto, el diagnóstico precoz y la terapia adecuada brindan un mejor pronóstico. El etopósido, también llamado VP-16, detiene la mitosis celular acelerada e induce apoptosis. La citotoxicidad que genera causa alopecia, constipación, náuseas, mielosupresión y malignidad secundaria (leucemias); estos efectos son potenciados con el uso simultáneo de ciclosporina A. Para la LHH refractaria se recomienda una primera fase de inducción (2 semanas) con etopósido, ciclosporina A y dexametasona<sup>4,5</sup>. Posteriormente, 6 semanas de etopósido si es necesario<sup>5</sup>. El uso de este medicamento aún es controversial y no se ha llegado a un consenso que lo recomiende en su totalidad, a causa de la mielosupresión paradójica. Se recomienda esta alternativa solo en casos refractarios<sup>5,6</sup>. El etopósido se ha utilizado anteriormente en 8 pacientes con SAM y en cada caso indujo una respuesta favorable y rápida sin mayores efectos adversos<sup>7-9</sup>.

En este caso, la paciente mostró resistencia al tratamiento convencional, por lo que se agregó etopósido. Solo recibió 3 dosis por su alta toxicidad y el desarrollo de pancitopenia. El resultado del esquema usado es exitoso; sin embargo, propone un control vigoroso del etopósido agregado al tratamiento sugerido.



**Figura 1.** Aspiración de médula ósea. La citopatología de este tejido muestra hemofagocitosis activa por parte de las células macrofágicas (tinción hematoxilina-eosina,  $\times 1.000$ ).

Se presentó una entidad poco frecuente, SAM, que fue refractario al tratamiento convencional, por lo que se optó por el uso del etopósido. El caso descrito evolucionó favorablemente. No obstante, al tratarse de un solo caso, no se recomienda generalizar este tratamiento. El resultado puede ser tomado en cuenta para futuros estudios que busquen establecer un esquema completo de tratamiento para la LHH reactiva refractaria.

## Bibliografía

- Torres A, Solís E, Zeferino M, Céspedes C, Sánchez B. Síndrome de activación de macrófago como manifestación inicial de lupus eritematoso sistémico severo de inicio juvenil. Respuesta favorable a ciclofosfamida. *Reumatol Clin.* 2014;10:331–5.
- Ravelli A. Macrophage activation syndrome. *Curr Opin Rheumatol.* 2002;14:548–52.
- Sawhney S, Woo P, Murray KJ. Macrophage activation syndrome: A potentially fatal complication of rheumatic disorders. *Arch Dis Child.* 2001;85:421–6.
- Bode SF, Lehmborg K, Maul-Pavicic A, Vraetz T, Janka G, Stadt UZ, et al. Recent advances in the diagnosis and treatment of hemophagocytic lymphohistiocytosis. *Arthritis Res Ther.* 2012;14:213.
- Henter JL, Horne A, Arico M, Egeler RM, Filipovich AH, Imashuku S, et al. HLH-2004: Diagnostic and therapeutic guidelines for hemophagocytic lymphohistiocytosis. *Pediatr Blood Cancer.* 2007;48:124–31.
- Boom V, Anton J, Lahdenne P, Quartier P, Ravelli A, Wulffraat NM, et al. Evidence-based diagnosis and treatment of macrophage activation syndrome in systemic juvenile idiopathic arthritis. *Pediatr Rheumatol Online J.* 2015;13:55.
- Cortis E, Insalaco A. Macrophage activation syndrome in juvenile idiopathic arthritis. *Acta Paediatr Suppl.* 2006;95:38–41.
- Miettunen PM, Narendran A, Jayanthan A, Behrens EM, Cron RQ. Successful treatment of severe paediatric rheumatic disease-associated macrophage activation syndrome with interleukin-1 inhibition following conventional immunosuppressive therapy: Case series with 12 patients. *Rheumatology (Oxford).* 2011;50:417–9.
- Prahalad S, Bove KE, Dickens D, Lovell DJ, Grom AA. Etanercept in the treatment of macrophage activation syndrome. *J Rheumatol.* 2001;28:2120–4.

Leslye F. Conde<sup>a,\*</sup>, Karla P. Aedo<sup>a</sup>  
y Tatiana Miraval-Niño de Guzmán<sup>a,b</sup>

<sup>a</sup> Escuela de Medicina, Universidad Peruana de Ciencias Aplicadas, Lima, Perú

<sup>b</sup> Departamento de Enfermedades Sistémicas, Hospital Nacional Edgardo Rebagliati Martins, Lima, Perú

\* Autor para correspondencia.

Correo electrónico: [leslyecondeb@gmail.com](mailto:leslyecondeb@gmail.com) (L.F. Conde).

<http://dx.doi.org/10.1016/j.reuma.2016.10.004>

1699-258X/

© 2016 Elsevier España, S.L.U. y Sociedad Española de Reumatología y Colegio Mexicano de Reumatología. Todos los derechos reservados.

## Osteoma osteoide de rodilla simulando artritis psoriásica juvenil



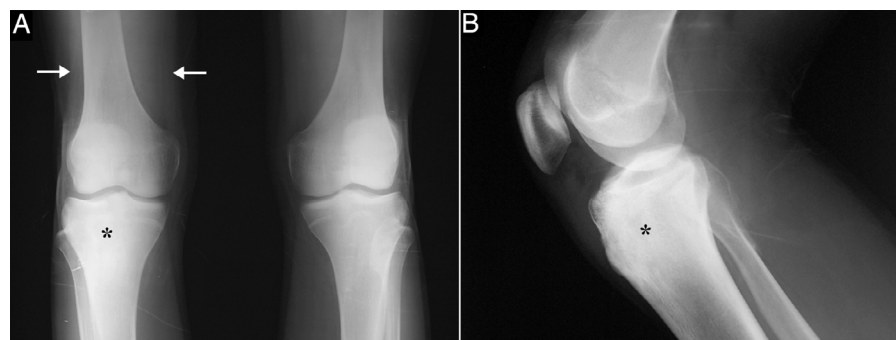
### Osteoid osteoma of the knee mimicking juvenile psoriatic arthritis

Sr. Editor:

Hemos leído atentamente el artículo publicado por Moreno-Martínez et al.<sup>1</sup>, quienes describen un caso de osteoma osteoide (OO) pélvico, cuya clínica es compatible con sacroilítis, queremos aportar otro de localización en la rodilla, que sugiere el diagnóstico de artritis psoriásica juvenil (APJ).

Un paciente varón de 15 años consultó por gonalgia derecha de ritmo mecánico, de 8 meses de evolución, de inicio intermitente y luego continua, que limitaba la deambulacion, con tumefacción asociada en dicha localización. Se le indicó antiinflamatorios no esteroideos (AINE), inicialmente ibuprofeno y luego diclofenaco, de forma secuencial, sin mostrar mejoría. No refería antecedente traumático, fiebre o síntomas constitucionales, ni presentaba otra clínica articular periférica, axial o entesítica. Había sido diagnosticado de psoriasis *guttata* a los 10 años, con brotes ocasionales hasta los 13 años, tratados con glucocorticoides tópicos; sin embargo,

no tenía antecedentes familiares de psoriasis, artritis psoriásica, espondilitis anquilosante o enfermedad inflamatoria intestinal. La exploración evidenció atrofia muscular en el muslo distal y tumefacción en la zona infrapatelar derecha, con aumento de calor local y limitación en los últimos grados de flexión, pero sin signos de derrame articular. La analítica, incluyendo bioquímica, hemograma y reactantes de fase aguda (velocidad de sedimentación globular 6 mm/h, proteína C reactiva 2,31 mg/dl) fue normal. El tipaje HLA demostró que era portador de los haplotipos Cw6, DR4 y DQ8, pero no B27, y los resultados de factor reumatoide y anticuerpos antinucleares fueron negativos. En la radiografía simple de las rodillas se observaba una zona esclerosa en el tercio superior de la tibia derecha (figs. 1A y B), que en la tomografía computarizada (TC) correspondía a una lesión osteolítica de 5 mm de diámetro en la tuberosidad tibial anterior, con matriz osificada a modo de «nidus», compatible con OO (figs. 2B y C), con importante esclerosis del hueso medular y reacción perióstica sólida en la cortical adyacente. En la resonancia magnética había intensa captación perilesional de contraste, así como en el edema óseo circundante y la grasa de Hoffa (figs. 2C y D). La gammagrafía ósea objetivó hipereemia y aumento focal de reacción osteogénica en la epífisis proximal de la tibia derecha, sin alteraciones significativas en otra parte. El paciente fue sometido a ablación por radiofrecuencia guiada por TC,



**Figura 1.** Radiografías anteroposterior de ambas rodillas (A) y lateral de la rodilla derecha (B), en las que se observa esclerosis del tercio superior de la tibia derecha (asteriscos) sin «nidus» aparente, y disminución de volumen de tercio distal del cuádriceps debido a atrofia muscular (flechas).