

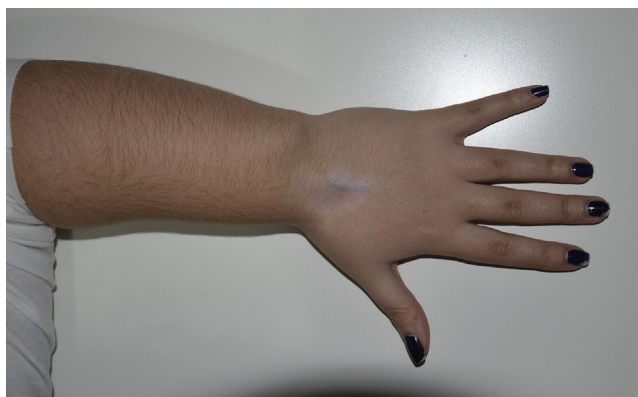

Figura 3.

correspondiente a síndrome del túnel del carpo. Además, el crecimiento aún incompleto del esqueleto propio de la edad infantil que obliga a posponer el tratamiento quirúrgico hace de la infiltración local, en nuestra opinión, una opción conservadora interesante

dado el potencial alivio sintomático con la baja probabilidad de complicaciones. No obstante, no hemos encontrado bibliografía relativa a este abordaje terapéutico, ni de su efectividad a medio y largo plazo.

### Bibliografía

1. Ly-Pen D, Andreu JL. Madelung's deformity. *Reumatol Clin.* 2014;10:125–6.

Maria Amelia Muñoz Calonge<sup>a,\*</sup>, Sara M. Murias Loza<sup>a</sup>  
y Nerea Itza<sup>b</sup>

<sup>a</sup> Reumatología Pediátrica, Hospital La Paz, Madrid, España

<sup>b</sup> Endocrinología Pediátrica, Hospital La Paz, Madrid, España

\* Autor para correspondencia.

Correo electrónico: amemc88@gmail.com (M.A. Muñoz Calonge).

<https://doi.org/10.1016/j.reuma.2017.03.007>

1699-258X/

© 2017 Elsevier España, S.L.U. y Sociedad Española de Reumatología y Colegio Mexicano de Reumatología. Todos los derechos reservados.

### Parálisis diafragmática en granulomatosis eosinofílica con poliangiitis

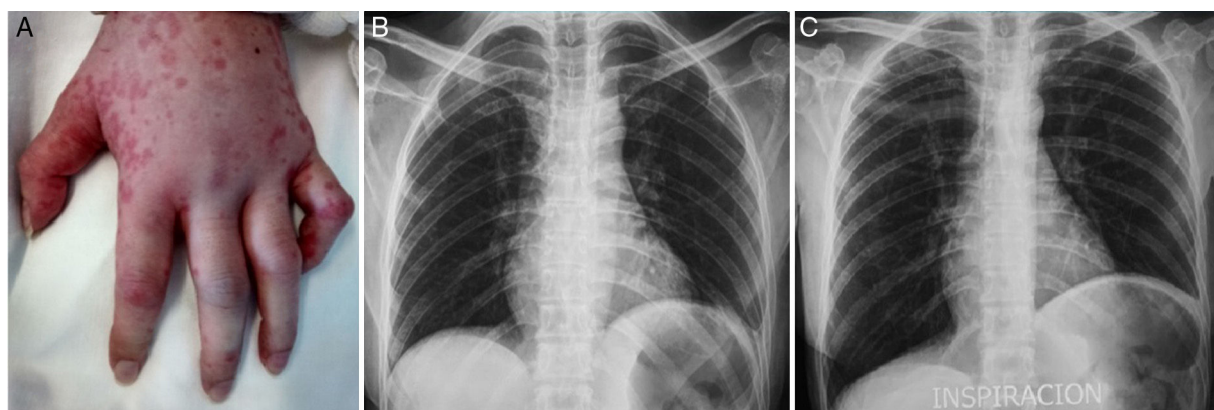


#### Diaphragmatic paralysis in eosinophilic granulomatosis with polyangiitis

Sr. Editor:

La granulomatosis eosinofílica con poliangiitis es una enfermedad autoinmune que afecta a los pequeños vasos, su causa es desconocida y el retraso en su diagnóstico determina un peor pronóstico. Los pacientes pueden presentarse con algún grado de insuficiencia respiratoria debida a asma, neumonía, hemorragia alveolar, tromboembolismo, así como problemas cardiovasculares o neuromusculares<sup>1</sup>. Solo ocasionalmente se han comunicado casos de parálisis diafragmática unilateral y con una repercusión funcional respiratoria variable<sup>2,3</sup>. A continuación describimos el caso de una mujer con granulomatosis eosinofílica con poliangiitis, quien además presentó una insuficiencia respiratoria hipercápnica asociada a una polineuropatía manifestada por parálisis diafragmática y plexopatía braquial.

Mujer de 49 años de edad conocida, asmática desde hacía 4 años, con múltiples hospitalizaciones por exacerbaciones graves a pesar de dosis elevadas de glucocorticoides inhalados. En su última hospitalización fue necesario el apoyo ventilatorio mecánico debido a un estado asmático. La gasometría arterial respirando oxígeno suplementario por mascarilla reveló un pH de 7,31, PaCO<sub>2</sub> de 62 mmHg, PaO<sub>2</sub> de 79 mmHg, HCO<sub>3</sub> de 21,1 mEq/l y una saturación de O<sub>2</sub> de 88%. A la exploración física se observaron manchas urticariformes en las extremidades y particularmente en la mano izquierda una postura en «mano de predicador» (fig. 1A). En la biometría hemática se documentó una importante eosinofilia con una cifra que alcanzó 6.000 células/ $\mu$ l. El tratamiento incluyó dosis altas de glucocorticoides sistémicos, aminofilina e inhaloterapia. Afortunadamente, a los pocos días pudo ser retirada del ventilador mecánico y finalmente extubada, sin embargo, en un control radiológico de tórax se encontró elevación del hemidiafragma izquierdo. Se confirmó mediante un estudio bajo fluoroscopia parálisis de este hemidiafragma (figs. 1B y C). Una tomografía de la columna vertebral cervical y torácica descartó alguna mielopatía o compresión radicular. Una electromiografía del brazo izquierdo fue compatible con plexopatía braquial y daño axonal grave del nervio cubital



**Figura 1.** A) Edema y urticaria en la mano izquierda con flexión del quinto dedo producida por la afección del nervio cubital. B) Radiografía de tórax en espiración, y C) Durante la inspiración donde se evidenció la plejía del hemidiafragma izquierdo.

a nivel proximal y distal. Un espécimen obtenido en una biopsia de piel de las lesiones eritematosas demostró la presencia de eosinófilos extravasculares. No obstante, los ANCA p y c resultaron negativos. A las pocas semanas del alta hubo una recuperación de la movilidad diafragmática, no así de la neuropatía cubital, junto a una disminución notable en la recurrencia de las exacerbaciones del asma.

Mientras son bien reconocidos los posibles mecanismos que pudieran llevar a insuficiencia respiratoria en un paciente con granulomatosis eosinofílica con poliangitis, la parálisis diafragmática aún no ha sido considerada dentro de ellas ni por lo menos como un factor coadyuvante. En la literatura se han descrito un total de 5 casos de parálisis diafragmática unilateral en pacientes con esta vasculitis, siendo el mecanismo de producción similar al descrito para otras neuropatías por una inflamación de origen autoinmune que compromete el *vasa nervorum* resultando en la isquemia axonal del nervio frénico<sup>2,3</sup>. Además, el compromiso del nervio frénico también ha sido descrito en otras vasculitis<sup>4,5</sup>. La plexopatía braquial idiopática o síndrome de Parsonage-Turner es una rara condición descrita en algunas situaciones clínicas, incluyendo la arteritis de células gigantes y la poliarteritis nodosa, donde además el nervio frénico pudiera verse afectado<sup>6</sup>. No obstante, este es un síndrome doloroso con importantes anomalías sensitivas, situación que no presentó nuestra paciente.

Aunque la parálisis diafragmática unilateral no es intrínsecamente letal, sí disminuye la capacidad pulmonar a más de un tercio de lo normal<sup>7</sup>. La consecuente disminución de la distensibilidad pulmonar, así como el aumento del espacio muerto observado en la obstrucción de las vías aéreas propia del asma, condicionarían en nuestro paciente una disminución en la ventilación alveolar, teniendo como consecuencia el incremento del dióxido de carbono en la circulación arterial y el posterior desarrollo de una insuficiencia respiratoria hipercápnica. Con base en lo anterior, consideramos importante para el manejo de la insuficiencia respiratoria hipercápnica en un paciente con dicha enfermedad, tener en cuenta no solo

la obstrucción de la vía aérea como mecanismo causal, sino también la posible participación neuromuscular como agravante de la misma.

## Bibliografía

- Martín N, Ríos J. Afectación pulmonar de las vasculitis. Arch Bronconeumol. 2012;48:410-8.
- Gandino I, Muñoz S, Poblete G, Carrillo J. Parálisis diafragmática y de cuerda vocal en un paciente con síndrome de Churg-Strauss: reporte de un caso. Rev Chil Reumatol. 2012;38:95-8.
- Sharma A, Bamberg P, Shamanna SB, Wanchu A, Singh S. Phrenic nerve palsy in a patient of Churg Strauss syndrome and mononeuritis multiple. Clin Rheumatol. 2008;27:137-9.
- Feiz H, Oberstein E, Lyubynska N, Kulkarni S, Ban F. Phrenic nerve paralysis as the initial presentation of granulomatosis with polyangiitis. Autoimmune Dis Ther Approach. 2015;2:112.
- Colaci M, Cassone G, Manfredi A, Sebastiani M, Giuggioli D, Ferri C. Neurologic complications associated with Sjögren's disease: Case reports and modern pathogenic dilemma. Case Rep Neurol Med. 2014;2014:590292.
- Feinberg JH, Radecki J. Parsonage-Turner syndrome. HSS J. 2010;6:199-205.
- Elefteriades J, Singh M, Tang P, Siegel MD, Kenney B, Pandey A, et al. Unilateral diaphragm paralysis: Etiology, impact, and natural history. J Cardiovasc Surg. 2008;49:289-95.

René Agustín Flores-Franco<sup>a,\*</sup>, Jesús Castillo-Soltero<sup>a</sup>  
y Cesar Francisco Pacheco-Tena<sup>b</sup>

<sup>a</sup> Departamento de Medicina Interna, Hospital General Regional «Dr. Salvador Zubirán Anchondo», Chihuahua, México

<sup>b</sup> Facultad de Medicina, Universidad Autónoma de Chihuahua, Circuito Universitario Campus II, Chihuahua, México

\* Autor para correspondencia.

Correo electrónico: [rflores99@prontomail.com](mailto:rflores99@prontomail.com) (R.A. Flores-Franco).

<https://doi.org/10.1016/j.reuma.2017.03.005>

1699-258X/

© 2017 Elsevier España, S.L.U. y Sociedad Española de Reumatología y Colegio Mexicano de Reumatología. Todos los derechos reservados.