




Sociedad Española  
de Reumatología -  
Colegio Mexicano  
de Reumatología

# Reumatología Clínica

[www.reumatologiaclinica.org](http://www.reumatologiaclinica.org)



Reumatología Clínica en imágenes

## Comunicación de un caso de granulomatosis con poliangeítis con detección de granulomas en médula ósea

A case report of granulomatosis with polyangiitis with granulomas in bone marrow

Isabel de la Cámara Fernández<sup>a,\*</sup>, Fernando Lozano Morillo<sup>a</sup>, Luis Morillas López<sup>a</sup>  
y Mario Martínez López<sup>b</sup>

<sup>a</sup> Servicio de Reumatología, Hospital Universitario 12 de Octubre, Madrid, España

<sup>b</sup> Servicio de Anatomía Patológica, Hospital Universitario 12 de Octubre, Madrid, España

### INFORMACIÓN DEL ARTÍCULO

*Historia del artículo:*

Recibido el 11 de febrero de 2017

Aceptado el 8 de mayo de 2017

On-line el xxx

### Introducción

La granulomatosis con poliangeítis (GP) es la más frecuente de la vasculitis asociadas a ANCA, con una incidencia anual de 5-14 casos/millón de habitantes<sup>1</sup>. Predomina en adultos de raza blanca entre 45-60 años, afectando por igual a ambos sexos<sup>2,3</sup>. Se caracteriza por afectación otorrinolaringológica, pulmonar y renal, ANCA positivos, y el diagnóstico de confirmación se realiza por biopsia del órgano afectado. Presentamos un caso en que el diagnóstico de confirmación se realizó mediante biopsia de médula ósea.

### Observación clínica

Mujer de 51 años que ingresó en agosto de 2016 por cuadro de origen respiratorio con 3 meses de fiebre, tos, alteraciones en TAC torácico (manguito de densidad partes blandas rodeando los bronquios lobares y segmentarios proximales, nódulos pulmonares milimétricos), sin aislamientos microbiológicos en lavado broncoalveolar. Recibió 2 ciclos de antibióticos sin respuesta, y finalmente se asociaron corticoides con mejoría clínica. Además presentó otitis media serosa del oído izquierdo.

Días después del alta ingresó de nuevo por fiebre, tos improductiva, otalgia, hipoacusia y acúfenos izquierdos y disfonía. A su llegada se encontraba hipotensa, taquicárdica, eupneica y febril a 38,7 °C. La exploración cardiopulmonar, abdominal, articular y de pulsos fue normal. Se realizó nasofibroscoopia con leve edema

de rodete tubárico izquierdo. La analítica mostró PCR 23,76 mg/dl, procalcitonina normal, neutrofilia, anemia normocítica, trombocitosis hasta 1.500.000/ $\mu$ l, actividad de protrombina del 65%, autoinmunidad con ANA y ENA negativos, complemento normal y c-ANCA 1/20 con anticuerpos antiproteinasa-3 de 32 IU/ml (valores normales: 0-3 IU/ml). Los resultados microbiológicos (hemocultivos, urocultivos, cultivo faríngeo, serologías, Mantoux) fueron negativos. Se realizó PET-TAC que mostró engrosamiento mucoso de nasofaringe, adenopatías laterocervicales y mediastínicas, un manguito de partes blandas peribronquial y nódulos pulmonares múltiples y milimétricos, e incremento patológico de la captación en cortical medial del polo superior del riñón izquierdo, todo metabólicamente patológico sugestivo de etiología inflamatoria. Se completó el estudio renal detectando proteinuria de hasta 1,8 g/24 h, microhematuria, hematíes dismórficos, creatinina normal, y se realizó RMN abdominal siendo la lesión renal sugestiva de trastorno inflamatorio. Ante la sospecha de vasculitis se realizaron las siguientes biopsias: a) adenopatía cervical con hiperplasia linfóide reactiva sin vasculitis ni síndrome linfoproliferativo; b) mucosa nasal y *cavum* con inflamación crónica sin vasculitis, y c) biopsia de médula ósea. La biopsia de la médula ósea mostró un infiltrado linfóide en vasos de pequeño calibre, preferentemente de linfocitos T (CD3 positivos), con imágenes de formación de granulomas de disposición angiocéntrica con áreas de necrosis fibrinoide, todo ello compatible con diagnóstico histológico de vasculitis granulomatosa (fig. 1).

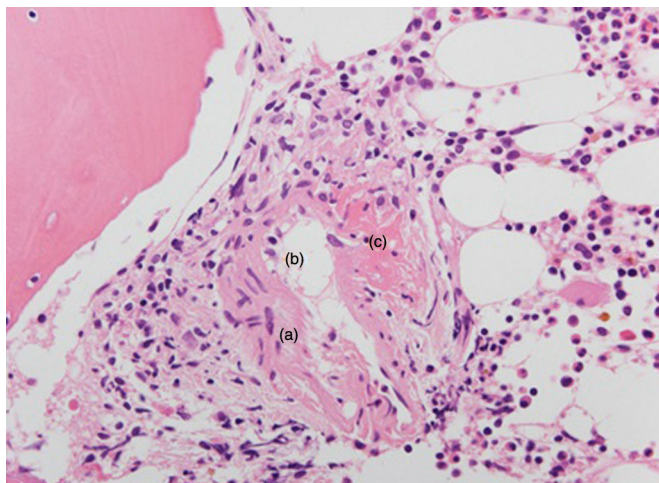
Una vez obtenidas las muestras histológicas se administraron 3 bolos de 500 mg de metilprednisolona seguido de corticoides a 1 mg/kg con mejoría clínica, quedando la paciente afebril y con marcadores inflamatorios en descenso.

\* Autor para correspondencia.

Correo electrónico: [i.delacamarafernandez@gmail.com](mailto:i.delacamarafernandez@gmail.com) (I. de la Cámara Fernández).

<http://dx.doi.org/10.1016/j.reuma.2017.05.004>

1699-258X/© 2017 Elsevier España, S.L.U. y Sociedad Española de Reumatología y Colegio Mexicano de Reumatología. Todos los derechos reservados.



**Figura 1.** Microfotografía de médula ósea (H&E, ×400). Se observa granuloma epitelioide (a) de disposición angiocéntrica (b señala el vaso sanguíneo de pequeño calibre) con áreas de necrosis y degeneración fibrinoide (c).

Con el diagnóstico de GP con afectación pulmonar, renal y otorrinolaringológica se inició tratamiento con ciclofosfamida mensual, quedando asintomática, con mejoría analítica y adelgazamiento significativo del manguito peribronquial y de los nódulos pulmonares.

## Discusión

La GP es una enfermedad multisistémica caracterizada por sintomatología otorrinolaringológica, nódulos u opacidades pulmonares, glomerulonefritis y otras manifestaciones como cutáneas, oftalmológicas y del sistema nervioso. Se asocia en un 82-94% de los casos con c-ANCA positivo antiproteínasa-3, aunque en un 20% pueden presentar anti-mieloperoxidasa<sup>4</sup>.

En el caso que presentamos se realizó diagnóstico diferencial con las siguientes entidades: síndrome linfoproliferativo (descartado por la biopsia), infecciones granulomatosas como tuberculosis (presentan cultivos positivos para micobacterias), sarcoidosis (la ECA fue normal, los ANCA serían negativos y la biopsia mostraría granulomas no caseificantes), poliangeítis microscópica (suele asociar ANCA positivo antimieloperoxidasa y no presenta granulomas en la biopsia), granulomatosis eosinofílica con poliangeítis (raro en ausencia de asma, eosinofilia o infiltrado eosinófilo en la biopsia) y enfermedad anti-membrana basal glomerular (no suele presentar síntomas sistémicos ni afectación fuera del riñón y pulmón).

Una vez completado todo el estudio, nuestra paciente fue diagnosticada de GP al cumplir los siguientes criterios de clasificación ACR de 1990: inflamación en mucosa nasal, alteraciones en el sedimento de orina con microhematuria y biopsia con evidencia de inflamación granulomatosa.

La sospecha de GP en un paciente con clínica compatible y ANCA positivos se debe confirmar si es posible con biopsia, aunque ante una situación de gravedad no debe posponerse el tratamiento. La localización de biopsia más rentable para el diagnóstico la renal, pudiendo ser útil también la cutánea, pulmonar o nasal, esta última con alta tasa de falsos negativos.

Otras localizaciones en las que la biopsia haya confirmado el diagnóstico de GP son menos frecuentes. Se han descrito casos infrecuentes que comenzaron de forma similar a úlcera gástrica o cáncer gástrico, pero en los que se detectaron granulomas necrosantes que orientaron a GP<sup>5-8</sup>. También se ha detectado vasculitis granulomatosa en biopsias mamarias de pacientes con sospecha inicial de neoplasia<sup>9</sup>, y en biopsias de úlceras en glande y

prepucio<sup>10,11</sup>. Refiriéndonos a la médula ósea, hay muestras reportadas en GP con hemofagocitosis<sup>12</sup> o síndrome linfoproliferativo<sup>13</sup>, sin embargo la detección de vasculitis granulomatosa en médula ósea hasta nuestro conocimiento no ha sido previamente descrita. Es probable que la presencia de macrófagos y la amplia vascularización de la médula ósea justifiquen la presencia de vasculitis granulomatosa en esta localización.

## Conclusión

Al ser la GP una vasculitis sistémica, la afectación puede darse en cualquier órgano y se han descrito localizaciones infrecuentes de GP en las que la biopsia ha demostrado vasculitis granulomatosa. Sin embargo, su detección en médula ósea hasta ahora no había sido reportada.

## Responsabilidades éticas

**Protección de personas y animales.** Los autores declaran que para esta investigación no se han realizado experimentos en seres humanos ni en animales.

**Confidencialidad de los datos.** Los autores declaran que en este artículo no aparecen datos de pacientes.

**Derecho a la privacidad y consentimiento informado.** Los autores declaran que en este artículo no aparecen datos de pacientes.

## Conflicto de intereses

Los autores declaran no haber recibido financiación ni tener ningún conflicto de intereses.

## Bibliografía

- Trénor Larraz P, Martínez Cristóbal A, Castellano Cuesta JA. Vasculitis sistémicas asociadas a ANCA: Granulomatosis con Poliangeítis (de Wegener) y Poliangeítis Microscópica. En: Belmonte Serrano MA, Castellano Cuesta JA, Román Ivorra JA, Rosas Gómez de Salazar JC, editores. Enfermedades reumáticas: Actualización SVR. Valencia, España: Ibáñez & Plaza Asociados S.L.; 2013. p. 395-416.
- Jennette JC, Falk RJ. Small-vessel vasculitis. *N Engl J Med.* 1997;337:1512-23.
- Seo P, Stone JH. The antineutrophil cytoplasmic antibody-associated vasculitides. *Am J Med.* 2004;117:39-50.
- Hagen EC, Daha MR, Hermans J, Andrassy K, Csernok E, Gaskin G, et al. Diagnostic value of standardized assays for anti-neutrophil cytoplasmic antibodies in idiopathic systemic vasculitis, EC/BCR Project for ANCA Assay Standardization. *Kidney Int.* 1998;53:743-53.
- Duclos B, Baumann R, Sondag D, Jouin H, Weill-Bousson M, Weill JP. Specific gastric localization of Wegener's disease. *Gastroenterol Clin Biol.* 1987;11:154-7.
- Zheng Z, Ding J, Li X, Wu Z. Gastric presentation (vasculitis) mimics a gastric cancer as initial symptom in granulomatosis with polyangiitis: A case report and review of the literature. *Rheumatol Int.* 2015;35:1925-9.
- Malik M, Ismail M, Pattanaik D. Granulomatosis with polyangiitis presenting as gastric ulcer: An unusual initial manifestation successfully treated with rituximab. *Am J Med Sci.* 2015;350:338-9.
- Yamauchi F, Tanabe R, Nakashima R, Endoh M, Nomoto Y, Sakai H, et al. Wegener's granulomatosis with relapsed bleeding of gastric ulcers: A case report. *Tokai J Exp Clin Med.* 1995;20:233-40.
- Georgescu R, Podeanu MD, Colcer I, Grigorescu G, Coroş MF, Moldovan C, et al. Wegener's granulomatosis of the breast with peculiar radiological aspect mimicking breast carcinoma. *Breast J.* 2015;21:550-2.
- Al Rajabi W, Venturini M, Sala R, Calzavara-Pinton P. Wegener's granulomatosis of the penis: Genital presentation of systemic disease. *Dermatology.* 2006;212:370-2.
- Alba MA, Moreno-Palacios J, Beça S, Cid MC. Urologic and male genital manifestations of granulomatosis with polyangiitis. *Autoimmun Rev.* 2015;14:897-902.
- Jung SM, Jung YH, Noh HJ, Woo IS, Han CW. A case of Wegener's granulomatosis mimicking recurrent hemophagocytic lymphohistiocytosis. *Korean J Intern Med.* 2014;29:393-7.
- Knight A, Hjortorn K, Sundström C, Höglund M, Backlin C, Smedby KE, et al. Leukemia and myelodysplastic syndrome in granulomatosis with polyangiitis: Subtypes, clinical characteristics, and outcome. *J Rheumatol.* 2015;42:690-4.