




Sociedad Española
de Reumatología -
Colegio Mexicano
de Reumatología

Reumatología Clínica

www.reumatologiaclinica.org



Reumatología Clínica en imágenes

Linfoma difuso de células B grandes pulmonar en paciente con neumonía intersticial no específica

Diffuse large B-cell lymphoma of the lung in a patient with nonspecific interstitial pneumonia

Luis Gorospe Sarasúa^{a,*}, Paola Arrieta^b, Anabelle China-Rodríguez^c y Carlos de la Puente-Bujidos^d

^a Servicio de Radiodiagnóstico, Hospital Universitario Ramón y Cajal, Madrid, España

^b Servicio de Neumología, Hospital Universitario Ramón y Cajal, Madrid, España

^c Servicio de Hematología, Hospital Universitario Ramón y Cajal, Madrid, España

^d Servicio de Reumatología, Hospital Universitario Ramón y Cajal, Madrid, España

INFORMACIÓN DEL ARTÍCULO

Historia del artículo:

Recibido el 17 de junio de 2017

Aceptado el 13 de julio de 2017

On-line el xxx

Presentamos el caso de un paciente de 66 años que consultó por disnea, en el que una radiografía de tórax demostró múltiples opacidades en el pulmón derecho (fig. 1A). Entre sus antecedentes destacaban una hipertensión arterial y una diabetes mellitus tipo 1 (ambas controladas), así como una neumonitis intersticial no específica (NINE) confirmada varios años antes mediante biopsia. Una tomografía computarizada (TC) de tórax constató la presencia de múltiples masas pulmonares (fig. 1 B) fig. 1 derechas, con broncograma aéreo, sin derrame pleural ni adenopatías, así como afectación intersticial (fig. 1 C). Una biopsia transbronquial confirmó un linfoma no Hodgkin difuso de células B grandes (LDCBG) de alto grado. Una tomografía por emisión de positrones/TC (PET/TC) descartó otras lesiones tumorales. El paciente fue tratado con quimioterapia (esquema R-CHOP), alcanzando una respuesta completa tras 6 ciclos.

El LDCBG pulmonar es un subtipo raro de linfoma pulmonar primario (LPP) que puede asociarse a estados de inmunosupresión (infección por virus de la inmunodeficiencia humana, inmunodeficiencia variable común), hábito tabáquico y a enfermedades autoinmunes¹. Entre estas últimas destacan el síndrome de Sjögren y la artritis reumatoide. Nuestro caso resulta interesante ya que no presentaba ninguna de las asociaciones descritas, pero sí una NINE. La NINE puede ser idiopática o secundaria (entre otras causas) a enfermedades autoinmunes, entre las que cabe reseñar, por su frecuente asociación, la esclerosis sistémica, las polimiositis/dermatomiositis y la enfermedad mixta del tejido conectivo. Las neumopatías intersticiales que pueden complicarse con cáncer son la neumonitis intersticial usual² (carcinoma broncogénico) y la neumonitis intersticial linfoide³ (LPP, especialmente en pacientes con síndrome de Sjögren), pero no hemos encontrado descripciones de LDCBG pulmonar asociado a una NINE.

* Autor para correspondencia.

Correo electrónico: luisgorospe@yahoo.com (L. Gorospe Sarasúa).

<http://dx.doi.org/10.1016/j.reuma.2017.07.018>

1699-258X/© 2017 Elsevier España, S.L.U. y Sociedad Española de Reumatología y Colegio Mexicano de Reumatología. Todos los derechos reservados.

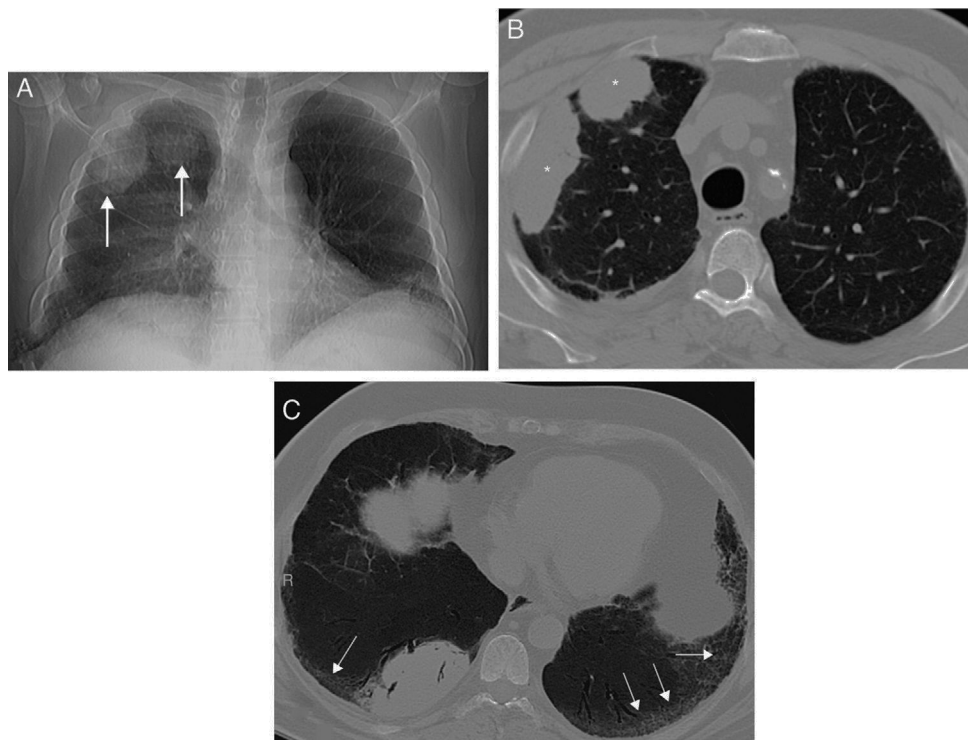


Figura 1. A) Radiografía posteroanterior de tórax en la que se observan varias opacidades nodulares en el pulmón derecho (flechas). Nótese la presencia de un sutil engrosamiento bibasal del intersticio pulmonar. B) Imagen axial de la TC de tórax en la que se confirma la presencia de masas pulmonares derechas (asteriscos). C) Imagen axial de la TC de tórax (proyección de intensidad mínima) en la que se visualiza una reticulación del intersticio pulmonar bibasal (flechas) en relación con la neumopatía intersticial del paciente. Nótese la presencia de pequeñas bronquiolectasias de tracción.

Responsabilidades éticas

Protección de personas y animales. Los autores declaran que para esta investigación no se han realizado experimentos en seres humanos ni en animales.

Confidencialidad de los datos. Los autores declaran que en este artículo no aparecen datos de pacientes.

Derecho a la privacidad y consentimiento informado. Los autores declaran que en este artículo no aparecen datos de pacientes.

Conflicto de intereses

Los autores declaran no tener ningún conflicto de intereses.

Bibliografía

1. Piña-Oviedo S, Weissferdt A, Kalhor N, Moran CA. Primary pulmonary lymphomas. *Adv Anat Pathol.* 2015;22:355–75.
2. Song DH, Choi IH, Ha SY, Han KM, Lee JJ, Hong ME, et al. Usual interstitial pneumonia with lung cancer: Clinicopathological analysis of 43 cases. *Korean J Pathol.* 2014;48:10–6.
3. Kokosi M, Riemer EC, Highland KB. Pulmonary involvement in Sjögren syndrome. *Clin Chest Med.* 2010;31:489–500.