




Sociedad Española  
de Reumatología -  
Colegio Mexicano  
de Reumatología

# Reumatología Clínica

[www.reumatologiaclinica.org](http://www.reumatologiaclinica.org)



## Caso clínico

# Leishmaniasis visceral en un paciente con artritis reumatoide en tratamiento con metotrexato

Jesús Loarce-Martos<sup>a,\*</sup>, Sandra Garrote-Corral<sup>a</sup>, Francesca Gioia<sup>b</sup> y Javier Bachiller-Corral<sup>a</sup>

<sup>a</sup> Servicio de Reumatología, Hospital Universitario Ramón y Cajal, Madrid, España

<sup>b</sup> Servicio de Enfermedades Infecciosas, Hospital Universitario Ramón y Cajal, Madrid, España

## INFORMACIÓN DEL ARTÍCULO

### Historia del artículo:

Recibido el 11 de junio de 2017

Aceptado el 23 de julio de 2017

On-line el xxx

### Palabras clave:

Leishmaniasis visceral  
Artritis reumatoide  
Metotrexato

## R E S U M E N

Los pacientes con artritis reumatoide (AR) pueden presentar un número amplio de complicaciones, siendo de especial importancia las de etiología infecciosa. Su elevada incidencia está muy ligada al uso de inmunosupresores.

El espectro de agentes causantes de infecciones oportunistas en pacientes con AR es muy amplio; sin embargo, son relativamente escasos los casos de infección por *Leishmania*, especialmente en pacientes sin tratamiento con fármacos biológicos.

© 2017 Elsevier España, S.L.U. y Sociedad Española de Reumatología y Colegio Mexicano de Reumatología. Todos los derechos reservados.

## Visceral leishmaniasis in a patient with rheumatoid arthritis treated with methotrexate

## A B S T R A C T

A large number of complications have been associated with rheumatoid arthritis (RA), those of infectious etiology being of special relevance. Their high incidence is closely linked to the use of immunosuppressive medication.

The spectrum of agents causing opportunistic infections in patients with RA is very broad; however, there are relatively few cases of *Leishmania* infection, especially in patients not being treated with biological drugs.

© 2017 Elsevier España, S.L.U. and Sociedad Española de Reumatología y Colegio Mexicano de Reumatología. All rights reserved.

### Keywords:

Visceral leishmaniasis  
Rheumatoid arthritis  
Methotrexate

## Introducción

La leishmaniasis es una infección protozoaria intracelular causada por la picadura de un díptero. El desarrollo de la enfermedad depende de la virulencia del parásito y de factores de riesgo del huésped, fundamentalmente el estado de su sistema inmunitario. Los pacientes que presentan artritis reumatoide (AR) son tratados de forma crónica con metotrexato y otros inmunosupresores, y presentan por ello mayor riesgo de desarrollar infecciones<sup>1</sup>. El espectro de infecciones oportunistas en estos pacientes es muy amplio, sin

embargo, son raros los casos de leishmaniasis, especialmente en pacientes en tratamiento solo con metotrexato.

## Caso clínico

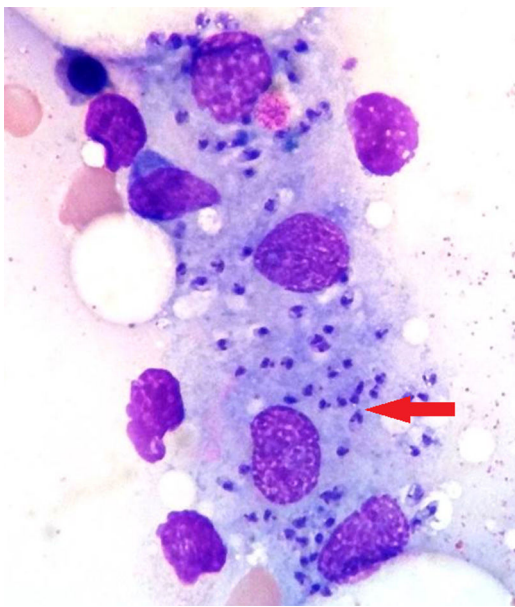Varón de 84 años, residente de un área del sur de Madrid (perteneciente a un área con elevada población de conejos), con antecedentes personales de hipertensión arterial, diabetes mellitus, dislipidemia, insuficiencia cardíaca con fibrilación auricular, con implantación de marcapasos debido a un bloqueo auriculoventricular de tercer grado, diagnosticado hace 6 años de AR con factor reumatoide positivo, anticuerpos antipéptido cíclico citrulinado positivos, en tratamiento con metotrexato 15 mg semanales, con buena respuesta clínica. Ingresó por fiebre, tiritona y escalofríos

\* Autor para correspondencia.

Correo electrónico: [jesus.loarce@salud.madrid.org](mailto:jesus.loarce@salud.madrid.org) (J. Loarce-Martos).

<http://dx.doi.org/10.1016/j.reuma.2017.07.024>

1699-258X/© 2017 Elsevier España, S.L.U. y Sociedad Española de Reumatología y Colegio Mexicano de Reumatología. Todos los derechos reservados.



**Figura 1.** Biopsia de médula ósea: se observan varios macrófagos con amastigotes de *Leishmania* en su interior (flecha).

de una semana de evolución. En la exploración física se objetivan leves crepitantes bibasales. No se observan adenopatías, visceromegalias ni otros datos de focalidad infecciosa. Analíticamente, presenta pancitopenia (hemoglobina de 10,9 g/dl, 2.050 leucocitos con 1.310 neutrófilos/ $\mu$ l y 49.000 plaquetas/ $\mu$ l), proteína C reactiva (PCR) de 104 mg/l y velocidad de sedimentación globular de 110 mm/h. Inicialmente, se sospechó toxicidad medular por metotrexato, con probable sobreinfección bacteriana.

Se suspendió el metotrexato y se solicitaron diversas pruebas microbiológicas (hemocultivos, urocultivo, cultivo de esputo, serologías víricas y bacterianas) y de imagen (tomografía computarizada toraco-abdominal, ecocardiografía transtorácica y transesofágica), siendo todas no diagnósticas para el cuadro actual del paciente. Se inició tratamiento con ácido fólico y antibióticos empíricos de amplio espectro. Ante la persistencia de la fiebre y la pancitopenia, se realizó una biopsia de médula ósea diagnóstica de leishmaniasis visceral (fig. 1). La serología para *Leishmania* resultó positiva (título de 1/640) y también la reacción en cadena de la polimerasa (PCR) en la biopsia de médula y en sangre periférica. Por el contrario, el cultivo en sangre periférica fue negativo. Se inició tratamiento con anfotericina B liposomal 200 mg IV inicialmente cada 4 días hasta alcanzar una dosis acumulada de 2.400 mg. Tras finalizar el tratamiento, el paciente presentó recuperación de la pancitopenia, disminución de los títulos de anticuerpos y la PCR en sangre permaneció negativa.

**Tabla 1**  
Casos descritos en la literatura de leishmaniasis visceral en pacientes tratados con metotrexato

Caso	Autor, año	Edad, sexo, país	Comorbilidad	Tratamiento (fármaco, dosis, duración)
1	Toqeer et al., 2012 <sup>5</sup>	64 años, varón, Reino Unido (viajes a España)	AR de 18 años de evolución	Metotrexato, dosis desconocida, 3 años
2	Venizelos et al., 2009 <sup>6</sup>	65 años, mujer, Grecia	AR de 8 años de evolución	Metotrexato, dosis desconocida, 8 años
3	Harms et al., 2003 <sup>7</sup>	67 años, varón, Italia	Enf. reumatológica no especificada	Metotrexato y esteroides, dosis y duración desconocidas
4	Harmset al., 2003 <sup>7</sup>	68 años, varón, Italia	Enf. reumatológica no especificada	Metotrexato y esteroides, dosis y duración desconocidas
5	García Olid et al., 2012 <sup>8</sup>	67 años, varón, España	AR de 5 años de evolución	Metotrexato, 15 mg/semana, duración desconocida
6	García Olid et al., 2012 <sup>8</sup>	51 años, varón, España	AR de 16 años de evolución	Metotrexato, 10 mg semanales, leflunomida 10 mg diarios, duración desconocida
7	Karagiannidis et al., 2012 <sup>9</sup>	79 años, mujer, Grecia	AR de 3 años de evolución	Metotrexato, 10 mg semanales, un año
8	Reina et al., 2016 <sup>10</sup>	64 años, mujer, España	AR de 10 años de evolución	Metotrexato 15 mg semanales, prednisona, duración desconocida
9	Trigkidis et al., 2017 <sup>11</sup>	71 años, mujer, Grecia	AR de 5 años de evolución	Metotrexato 2,5 mg semanales, 3 años, metilprednisolona 4 mg/día, 3 años

## Discusión

La leishmaniasis es una zoonosis causada por más de 20 especies de protozoos intracelulares del género *Leishmania*. La transmisión se produce por la picadura de un díptero hembra infectado (géneros *Phlebotomus* y *Lutzomyia*). Los mamíferos actúan como reservorios, siendo los más importantes en nuestro medio los perros y los roedores.

La infección puede ser asintomática, cutánea localizada o diseminada (mucocutánea o visceral). Según la Organización Mundial de la Salud, cada año se producen entre 900.000 y 1,3 millones de nuevos casos en todo el mundo; de estos, entre 200.000 y 400.000 presentan la forma visceral. En la cuenca del Mediterráneo la infección se debe a la *Leishmania infantum* (*Leishmania donovani* complex), responsable de la forma visceral. Esta se caracteriza por fiebre, pérdida de peso, hepatoesplenomegalia y pancitopenia. El desarrollo de la enfermedad depende de la agresividad del parásito y de los factores de riesgo del huésped, como la inmunodepresión. La activación de la respuesta inmunitaria celular específica de los linfocitos T helper 1 y la producción de citocinas activadoras de macrófagos como interferón gamma, interleucina 12 y factor de necrosis tumoral alfa (TNF- $\alpha$ ) desempeñan un papel fundamental en la defensa contra la enfermedad. El metotrexato inhibe la quimiotaxis de los neutrófilos y la proliferación de linfocitos T, disminuyendo la activación de los macrófagos y la respuesta contra el parásito.

El diagnóstico puede realizarse en muestras titulares (piel, bazo, médula ósea o ganglios linfáticos) por visualización directa del parásito, cultivo o cuantificación del DNA por PCR. En sangre periférica se realiza PCR y detección de anticuerpos mediante ELISA o inmunofluorescencia indirecta<sup>1</sup>.

## Conclusiones

La AR afecta al 0,5-1% de la población mundial y la mayoría de los pacientes son tratados con metotrexato<sup>2</sup>. Se han descrito múltiples casos de leishmaniasis visceral en pacientes con AR con terapia biológica, especialmente en tratamiento con anti-TNF, pero tras una revisión de la literatura solo encontramos 9 casos publicados en pacientes tratados únicamente con metotrexato, casi todos del área mediterránea (tabla 1), y dada la escasa casuística, es difícil establecer un subgrupo de pacientes con mayor susceptibilidad para el desarrollo de la infección.

Entre 2009 y 2012 hubo un brote de leishmaniasis en la Comunidad de Madrid, con 446 afectados. De los 160 pacientes con leishmaniasis visceral, 25 estaban en tratamiento inmunosupresor<sup>3,4</sup>.

En conclusión, la presencia de fiebre y pancitopenia en un paciente con inmunodepresión celular en un área endémica obliga a descartar leishmaniasis. La terapia exclusiva con metotrexato (sin

tratamientos biológicos) en la AR puede ser suficiente para aumentar el riesgo de esta infección. La biopsia de médula ósea permite realizar el diagnóstico de leishmaniasis visceral, así como descartar otras causas de pancitopenia<sup>1</sup>.

### Responsabilidades éticas

**Protección de personas y animales.** Los autores declaran que para esta investigación no se han realizado experimentos en seres humanos ni en animales.

**Confidencialidad de los datos.** Los autores declaran que han seguido los protocolos de su centro de trabajo sobre la publicación de datos de pacientes.

**Derecho a la privacidad y consentimiento informado.** Los autores han obtenido el consentimiento informado de los pacientes y/o sujetos referidos en el artículo. Este documento obra en poder del autor de correspondencia.

### Conflicto de intereses

Los autores declaran no tener ningún conflicto de intereses.

### Agradecimientos

Al servicio de Hematología del Hospital Ramón y Cajal, por su colaboración.

### Bibliografía

1. Bogdan C. Leishmaniasis in rheumatology, haematology and oncology: Epidemiological, immunological and clinical aspects and caveats. *Ann Rheum Dis.* 2012;71 Suppl 2:60.
2. Blanco FJ, Ballina J, Carbonell J, Martín-Mola E, Tornero J, Ramírez E, et al. Descriptive study of the use of DMARD in patients with rheumatoid arthritis or persistent arthritis who start drug treatment in Spain (FIRST). *Reumatol Clin.* 2011;7:88–93.
3. Arce A, Estirado A, Ordobas M, Sevilla S, García N, Moratilla L, et al. Re-emergence of leishmaniasis in Spain: Community outbreak in Madrid, Spain, 2009 to 2012. *Euro Surveill.* 2013;18:20546.
4. Horrillo L, San Martín JV, Molina L, Madronal E, Matia B, Castro A, et al. Atypical presentation in adults in the largest community outbreak of leishmaniasis in Europe (Fuenlabrada, Spain). *Clin Microbiol Infect.* 2015;21:269–73.
5. Toqeer M, Rahman N, Whitehead MW, Lockwood D. Visceral leishmaniasis in immunosuppressed Caucasian patient. *BMJ Case Rep.* 2012;10:1136–9.
6. Venizelos I, Tsiou Z, Papatheomas TG, Orazi A. Visceral leishmaniasis in a rheumatoid arthritis patient treated with methotrexate. *Int J Infect Dis.* 2009;13:169.
7. Harms G, Schonian G, Feldmeier H. Leishmaniasis in Germany. *Emerg Infect Dis.* 2003;9:872–5.
8. García Olid B, GuiraoArrabal E, Alcalá Díaz JF, Fernández de la Puebla RA. Visceral leishmaniasis in two patients treated with methotrexate for rheumatoid arthritis. *Enferm Infecc Microbiol Clin.* 2012;30:52.
9. Karagiannidis GS, Mantzourani M, Meletis J, Anastasopoulou AN, Vaiopoulos GA. Visceral leishmaniasis in a rheumatoid arthritis patient treated with methotrexate. *J Clin Rheumatol.* 2012;18:59.
10. Reina D, Cerdà D, Güell E, Martínez Montauti J, Pineda A, Corominas H. Kala-azar en un paciente con artritis reumatoide tratada con metotrexato. *Reumatol Clin.* 2017.
11. Trigkidis K, Geladari E, Kokkinakis E, Vallianou N. Visceral leishmaniasis in a patient with rheumatoid arthritis undergoing treatment with methotrexate: Case report and review of the literature. *Eur J Rheumatol.* 2017;4:139–41.