




Sociedad Española de Reumatología - Colegio Mexicano de Reumatología

# Reumatología Clínica

www.reumatologiaclinica.org



## Caso clínico

### Sífilis en el contexto de tratamiento con anti-TNF alfa

Ana Iglesias-Plaza<sup>a,\*</sup>, Maribel Iglesias-Sancho<sup>a</sup>, Mónica Quintana-Codina<sup>a</sup>, Javier García-Miguel<sup>b</sup> y Montse Salleras-Redonnet<sup>a</sup>

<sup>a</sup> Servicio de Dermatología, Hospital Universitari Sagrat Cor, Barcelona, España

<sup>b</sup> Servicio de Reumatología, Hospital Universitari Sagrat Cor, Barcelona, España

#### INFORMACIÓN DEL ARTÍCULO

##### Historia del artículo:

Recibido el 3 de octubre de 2017

Aceptado el 6 de diciembre de 2017

On-line el xxx

##### Palabras clave:

Sífilis

Factor de necrosis tumoral alfa

Infección

#### R E S U M E N

Los fármacos inhibidores del factor de necrosis tumoral alfa (anti-TNF alfa) son ampliamente utilizados en diversas especialidades médicas. El principal efecto adverso de estos fármacos es el aumento del riesgo de infecciones. Presentamos el caso de un varón de 30 años con espondilitis anquilosante, en tratamiento desde hacía 2 semanas con golimumab, que consulta por lesiones asalmonadas en tronco, palmas y plantas de 10 días de evolución. Con la sospecha de un secundarismo luético se solicitaron pruebas treponémicas y no treponémicas que confirmaron el diagnóstico. Asimismo se solicitó una punción lumbar, aunque no existía sintomatología neurológica, para descartar neurosífilis. Los casos de sífilis en pacientes en tratamiento con anti-TNF alfa son excepcionales en la literatura y no hay protocolos establecidos que nos guíen sobre cómo actuar ante esta situación.

© 2017 Elsevier España, S.L.U. y

Sociedad Española de Reumatología y Colegio Mexicano de Reumatología. Todos los derechos reservados.

#### Syphilis in the Setting of Anti-tumor Necrosis Factor Alpha Therapy

#### A B S T R A C T

Inhibitors of tumor necrosis factor-alpha (anti-TNF-alpha) are widely used in different medical specialties. The main adverse effect of these agents is the increased risk of infection. We report the case of a 30-year-old man with ankylosing spondylitis who had begun receiving golimumab two weeks earlier. He presented with a 10-day history of salmon-colored lesions on trunk, palms and soles. The clinical suspicion was secondary syphilis. Treponemal and nontreponemal tests confirmed the diagnosis of syphilis. Lumbar puncture was also performed, although there was no neurological involvement, to rule out neurosyphilis. Cases of syphilis in patients in treatment with TNF-alpha inhibitors are uncommon in the literature and there are no established protocols.

© 2017 Elsevier España, S.L.U. and Sociedad Española de Reumatología y Colegio Mexicano de Reumatología. All rights reserved.

#### Keywords:

Syphilis

Tumor necrosis factor-alpha

Infection

#### Introducción

La sífilis es una infección conocida como la «gran simuladora» por la diversidad de signos y síntomas que presenta. Ha habido un repunte de su incidencia en los últimos años, por lo que debemos estar alerta, especialmente ante situaciones clínicas especiales. Un ejemplo de ello son los pacientes que están en tratamiento con

anti-TNF alfa. Estos fármacos tienen múltiples indicaciones en la actualidad y buen perfil de seguridad, pero no debemos olvidar que su principal efecto adverso es el aumento del riesgo de infecciones.

#### Observación clínica

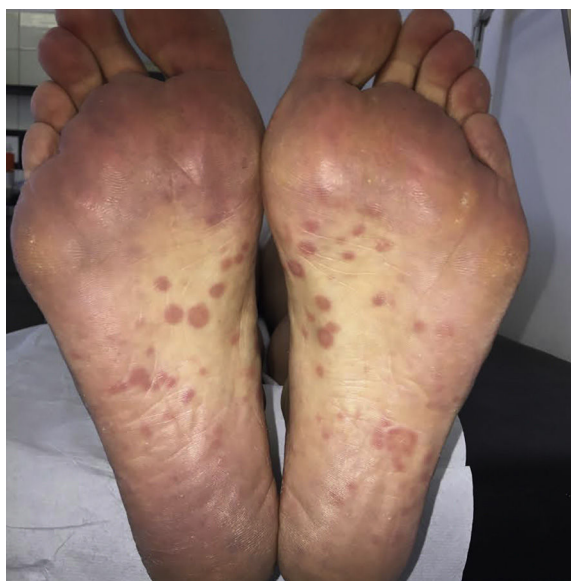Varón de 30 años, de nacionalidad española, con espondilitis anquilosante de 8 meses de evolución, en tratamiento desde hacía 2 semanas con golimumab, fue remitido a dermatología por la aparición de placas asalmonadas en tronco, palmas (fig. 1) y plantas de 10 días de evolución. Negaba la toma de otros fármacos, excepto AINE.

\* Autor para correspondencia.

Correo electrónico: anaiglesiasplaza@gmail.com (A. Iglesias-Plaza).

<https://doi.org/10.1016/j.reuma.2017.12.008>

1699-258X/© 2017 Elsevier España, S.L.U. y Sociedad Española de Reumatología y Colegio Mexicano de Reumatología. Todos los derechos reservados.



**Figura 1.** Placas asalmonadas en las plantas de ambos pies.

**Tabla 1**

Casos de sífilis en el contexto de tratamiento con anti-TNF alfa descritos en la literatura

Bibliografía	Enfermedad	Fármaco	Síntomas neurológicos	Punción lumbar	Tratamiento
Assikar et al. <sup>1</sup>	Espondilitis anquilosante	Etanercept	Sí (episodio hipomaniaco)	VDRL negativo, linfocitosis	Penicilina iv 14 días (no se especifica dosis)
Asahina et al. <sup>2</sup>	Artritis reumatoide	Adalimumab Infliximab (se modificó de adalimumab a infliximab por sospecha de reacción paradójica)	No	No se practica	Amoxicilina (no se especifica dosis ni duración del tratamiento)
Bories-Haffner et al. <sup>3</sup>	Espondilitis anquilosante	Infliximab	No	VDRL y TPHA positivos a títulos bajos	Penicilina 24 millones de UI iv 15 días
Bettenworth et al. <sup>4</sup>	Colitis ulcerosa	Infliximab	No	TPPA positivo	Penicilina 10 millones UI iv 14 días
Kase et al. <sup>5</sup>	Psoriasis vulgar	Infliximab	Sí (labilidad emocional y excitabilidad)	TPPA y RPR positivos	Penicilina 24 millones UI iv 9 días y ceftriaxona 28 días

iv: intravenoso; UI: unidades internacionales.

No recordaba lesiones previas en mucosa genital ni oral. Durante la anamnesis refirió haber mantenido relaciones sexuales de riesgo. Ante la sospecha de un secundarismo luético se solicitaron pruebas treponémicas (FTA-ABS) y no treponémicas (VDRL y RPR), resultando positivas. Las serologías para el VIH y virus de la hepatitis B y C fueron negativas. Ante el diagnóstico de sífilis de duración indeterminada se trató con penicilina G benzatínica 2,4 millones de unidades por vía intramuscular, en un total de 3 dosis separadas por una semana. La exploración neurológica fue normal, pero dado que el paciente se encontraba en tratamiento con un anti-TNF alfa se decidió practicar una punción lumbar, solicitando VDRL, celularidad y bioquímica en líquido cefalorraquídeo, que resultó no patológico. También se realizó despistaje de otras infecciones de transmisión sexual, resultando la reacción en cadena de la polimerasa (PCR) positiva para *Neisseria gonorrhoeae* en faringe, por lo que recibió tratamiento con ceftriaxona 250 mg por vía intramuscular y azitromicina 1 g por vía oral en dosis única. El paciente actualmente sigue controles periódicos tanto clínicos como serológicos con buena evolución.

## Discusión

Golimumab es un anticuerpo monoclonal IgG1 humano recombinante cuyo mecanismo de acción consiste en el bloqueo del TNF

alfa. Es utilizado en varias enfermedades reumatológicas, como la artritis reumatoide, la espondilitis anquilosante o la artritis psoriásica. Al igual que con el resto de fármacos anti-TNF alfa, existe un protocolo bien establecido de despistaje de infecciones y comorbilidades antes y durante el tratamiento con estos fármacos. Sin embargo, los casos de sífilis en pacientes en tratamiento con anti-TNF alfa son escasos en la literatura, por lo que no hay protocolos establecidos a seguir ante esta situación excepcional. De los 5 casos descritos en la literatura (tabla 1), 2 tenían síntomas neurológicos, como labilidad emocional y excitabilidad, y 4 tenían una punción lumbar patológica (VDRL positivo o celularidad aumentada). En nuestro caso, y a pesar de la ausencia de síntomas de disfunción neurológica, llegamos al consenso multidisciplinar de realizar una punción lumbar para descartar afectación neurológica subclínica, que se observa con mayor frecuencia en pacientes inmunodeprimidos. La mayoría de casos descritos estaban en tratamiento con infliximab. Este es el primer caso descrito en la literatura de sífilis en el contexto de tratamiento con golimumab.

## Conclusiones

El correcto diagnóstico y tratamiento de la sífilis es primordial para evitar contagios y secuelas. Ante pacientes que vayan a recibir tratamiento con anti-TNF alfa se debe tener en cuenta esta

entidad y realizar una anamnesis dirigida para valorar factores como la conducta sexual de riesgo y el número de parejas sexuales. Es necesaria una exploración cutánea periódica y si tienen factores de riesgo, solicitar serologías luéticas previamente al inicio de la terapia biológica y regularmente durante el tratamiento. Actualmente no disponemos de un protocolo diagnóstico y terapéutico bien establecido para estos pacientes.

#### Conflicto de intereses

No hay conflictos de intereses que declarar.

#### Bibliografía

1. Assikar S, Doffoel-Hantz V, Sparsa A, Bonnetblanc JM. Early neurosyphilis with etanercept treatment. *Eur J Dermatol*. 2013;23:901–2.
2. Asahina A, Ishii N, Tohma S. Secondary syphilis following tumor necrosis factor-alpha inhibitor treatment for rheumatoid arthritis. *J Dermatol*. 2012;39:199–201.
3. Bories-Haffner C, Buche S, Paccou J. Secondary syphilis occurring under anti-TNF $\alpha$  therapy. *Joint Bone Spine*. 2010;77:364–5.
4. Bettenworth D, Floer M, Krummenerl T, Wehrmann W, Schärer L, Heidemann J. Advanced-stage syphilis unmasking after immunomodulator therapy in a patient with ulcerative colitis. *Am J Gastroenterol*. 2012;107:144–5.
5. Kase K, Ishii-Osai Y, Sumikawa Y, Yoneta A, Himeno D, Kakutani Y, et al. Rapidly developed neurosyphilis in a psoriasis patient under treatment with infliximab: A case report. *Acta Derm Venereol*. 2015;95:351–2.