




Sociedad Española
de Reumatología -
Colegio Mexicano
de Reumatología

Reumatología Clínica

www.reumatologiaclinica.org



Reumatología Clínica en imágenes

Rara asociación entre la enfermedad de Vogt-Koyanagi-Harada y la artritis reumatoide. Reporte de un caso clínico de la consulta multidisciplinar de uveítis

Rare association between Vogt-Koyanagi-Harada disease and rheumatoid arthritis: Report of a clinical case from the unit of multidisciplinary uveitis

Juan Alberto Paz-Solarte^{a,*}, Marisa Hernández-Garfella^b, Amalia Rueda-Cid^c,
Cristina Campos-Fernández^c y Javier Calvo-Catala^c

^a Servicio de Reumatología, Hospital Clínico Universitario, Valencia, España

^b Servicio de Oftalmología, Consorcio Hospital General Universitario, Valencia, España

^c Servicio de Reumatología y Metabolismo Óseo, Consorcio Hospital General Universitario, Valencia, España

INFORMACIÓN DEL ARTÍCULO

Historia del artículo:

Recibido el 17 de agosto de 2017

Aceptado el 4 de enero de 2018

On-line el xxx

Introducción

La enfermedad de Vogt-Koyanagi-Harada (VKH) es una enfermedad multisistémica, de origen autoinmune, poco frecuente y que afecta a estructuras oculares, auditivas, del sistema nervioso central (SNC) y de la piel. Comparte algunos mecanismos autoinmunes con la artritis reumatoide (AR), pero su asociación es extremadamente rara.

Objetivo

Describir las características clínicas de presentación de la enfermedad de VKH en una paciente con diagnóstico previo de AR en remisión clínica.

Reporte de un caso

Describimos el caso de una enferma de 47 años con AR (FR+ ACCP+) diagnosticada en 2014, inicialmente tratada con metotrexato y posteriormente con hidroxycloquinina. Destacamos la presencia de un síndrome metabólico asociado y de alopecia cada vez más evidente.

La paciente consultó a urgencias por cefalea intensa y visión borrosa. Ante la sospecha de hipertensión intracraneal se ingresó en neurología que a su vez consultó a los servicios de reumatología y oftalmología, que tras la primera exploración describió los siguientes hallazgos:

Agudeza visual (AV) de 0,16 y 0,3, respectivamente, sin signos inflamatorios en segmento anterior. En polo posterior se observó mediante OCT-spectralis® (Heidelberg) (SD-OCT): desprendimientos serosos multilobulados afectando al área macular y peripapilar, apreciando tabicaciones de los desprendimientos junto con un aumento del grosor coroideo (734 μ, figs. 1 A y 2A). La autofluorescencia reveló una hipoautofluorescencia con un halo hiperautofluorescente rodeando los desprendimientos y en la angiografía fluoresceínica se apreció la imagen típica en «cielo estrellado» con múltiples puntos de fuga y difusión en tiempos tardíos.

Criterios diagnósticos de la enfermedad de Vogt-Koyanagi-Harada

1. Sin antecedentes de traumatismos perforantes o cirugías previas.
2. Sin evidencia de enfermedades oculares previas.
3. Afectación ocular bilateral (A o B, según el estadio de la enfermedad):

* Autor para correspondencia.

Correo electrónico: juanalbertopazsolarte@gmail.com (J.A. Paz-Solarte).

<https://doi.org/10.1016/j.reuma.2018.01.008>

1699-258X/© 2018 Elsevier España, S.L.U. y Sociedad Española de Reumatología y Colegio Mexicano de Reumatología. Todos los derechos reservados.

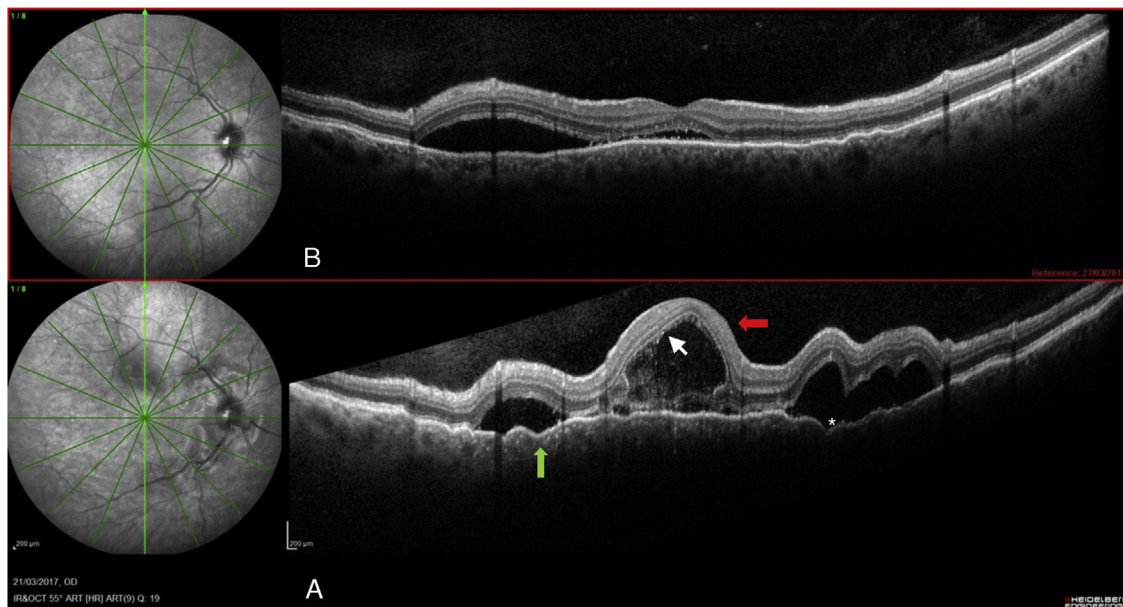


Figura 1. Ojo derecho: A) Al diagnóstico. B) Siete días tras el diagnóstico. Desprendimiento seroso > 450 (flecha gris) tabicado (asterisco). Puntos hiperreflectivos (flecha blanca). Pliegues del epitelio pigmentario de la retina (punta de flecha negra).

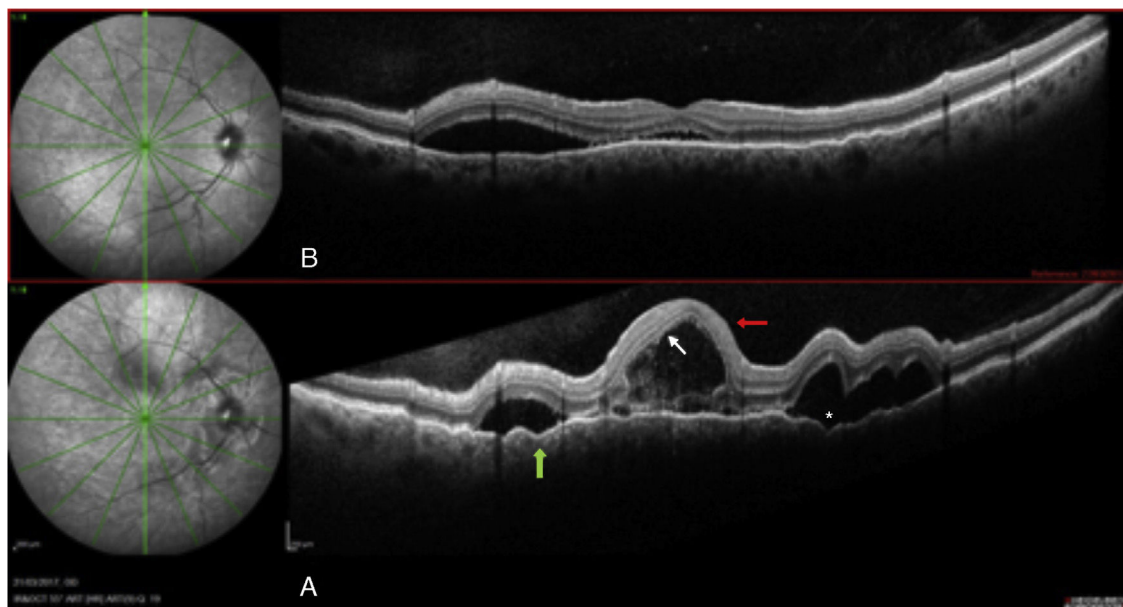


Figura 2. Ojo izquierdo: A) Al diagnóstico. B) Siete días tras el diagnóstico.

A Manifestaciones tempranas:

- Presencia de coroiditis difusa (áreas focales de líquido subretiniano o desprendimiento de retina seroso bulloso).
- Si las lesiones no son tan evidentes, debe haber: áreas de retraso de relleno coroideo (AFG), áreas placoides de hiperfluorescencia y tinción del nervio óptico.
- Engrosamiento difuso sin escleritis posterior (ecografía)

4. Antecedente o hallazgos neurológicos y/o auditivos:

- Meningismos.
- *Tinnitus* y/o hipoacusia.
- Pleocitosis en líquido cefalorraquídeo.

5. Hallazgos dermatológicos, posterior a la uveítis:

- Alopecia, vitiligo, poliosis.

Se define como síndrome de VKH:

B. Manifestaciones tardías:

- Antecedentes de las manifestaciones previas.
- Despigmantación ocular: signo de Sugiura o *sunset glow fundus*.
- Otros, como cicatrices numulares coriorretinianas, uveítis anterior recurrente o crónica.

- Completo, cuando el paciente cumple los criterios del 1 al 5.
- Incompleto, si se cumplen criterios del 1 al 3, más el 4.º o 5.º criterio.

- Probable, cuando solo están presentes los criterios oculares del 1 al 3.

Por tanto, nuestra paciente cumple plenamente los criterios clínicos establecidos por la Sociedad Americana de Uveítis (AUS), publicados en el año 2001, en sus apartados 1, 2, 3 A, 4: pleocitosis en LCR y 5 alopecia y finalmente se llega al diagnóstico de VKH completo en fase uveítica aguda.

El LCR reveló la presencia de pleocitosis.

El estudio de microbiología descartó infección aguda o latente para TBC.

Quantiferon® -TB gold: negativo.

Cultivo de LCR a los 45 días: cultivo negativo para micobacterias, negativo para bacterias y negativo para micosis.

La serología para el virus de la hepatitis B, hepatitis C, VIH y lúes resultó negativa.

Actualmente no existe un consenso sobre el régimen terapéutico para los pacientes con VKH.

Se inició tratamiento con 3 bolos de metilprednisolona cada uno de 1 g, logrando una mejoría de la AV: 0,7 en ambos ojos.

En relación al manejo farmacológico de nuestra paciente, es importante resaltar de sus antecedentes la presencia de un síndrome metabólico asociado manifestado por hipertensión crónica, diabetes mellitus tipo 2 tratada con antidiabéticos orales, obesidad y dislipemia. Tras el tratamiento de inducción con los bolos de corticoides vía intravenosa, la paciente sufrió una descompensación de su cuadro metabólico complicado por hiperglucemias mantenidas y crisis de hipertensión arterial, por tanto, de manera precoz se decidió iniciar tratamiento con un inmunosupresor oral como ahorrador de corticoides y que además garantizara la inducción iniciada con los corticoides y nos sirviera como terapia puente hasta la introducción de la terapia biológica.

Analizamos las diferentes opciones de tratamiento y de entrada descartamos el metotrexato por la coexistencia de un hígado graso y una hipertransaminasemia e intolerancia previa conocida. Se desestimó el uso de la ciclosporina por su potencial efecto nefrotóxico y la coexistencia de factores de riesgo de fracaso renal (hipertensión arterial crónica y diabetes mellitus). Una limitación importante para el tratamiento, en nuestro caso, fue la presencia de obesidad. Por tanto y dada nuestra experiencia con mofetilato de mofetilato se decidió iniciarlo como ahorrador de corticoides hasta poder establecer como tratamiento definitivo la terapia biológica, en este caso adalimumab.

Se realizó el seguimiento mediante SD-OCT (Heidelberg) obteniendo imágenes secuenciales que mostraron disminución de los desprendimientos serosos, persistencia de alteraciones en la retina externa y una hiperautofluorescencia perimacular residual (figs. 1 B y 2B).

Discusión

El diagnóstico de la enfermedad de VKH es clínico. La afectación ocular característica es la panuveítis granulomatosa no infecciosa¹.

La presencia de manifestaciones neurológicas obliga a hacer un diagnóstico diferencial con urgencia ante una posible infección del SNC. En consecuencia, es obligatorio elaborar una anamnesis detallada y una exploración completa.

La asociación entre AR y la enfermedad de VKH es extremadamente rara². La afectación ocular más frecuente en la AR es la queratoconjuntivitis sicca, presente hasta en un 25% de los pacientes. Por el contrario, la panuveítis bilateral es inusual³.

Mediante imágenes de TAC y RMN se descartó la presencia de lesiones ocupantes de espacio, lesiones vasculares o inflamatorias.

Mediante el análisis del LCR se detectó la presencia de pleocitosis y el estudio de microbiología descartó infección aguda o latente para TBC.

Dado su antecedente de AR, mediante ecografía ocular se excluyó la esclerítis posterior.

Finalmente, se llegó al diagnóstico de VKH completo en fase uveítica aguda. Nuestra paciente cumple plenamente los criterios clínicos establecidos por la AUS, publicados en el año 2001, en sus apartados 1, 2, 3 A, 4: pleocitosis en LCR y 5 alopecia.

Nuestra paciente respondió favorablemente tras la administración de corticoides sistémicos, sin embargo, por la presencia del síndrome metabólico previo y para evitar complicaciones asociadas al uso prolongado de corticoides, fue necesario iniciar un tratamiento inmunosupresor desde el inicio de la enfermedad. Para conseguir su remisión completa se pautó mofetilato de mofetilato como terapia «puente» hasta el inicio de un TNF inhibidor⁴⁻⁶.

Conclusión

El diagnóstico de la enfermedad de VKH es un reto y el diagnóstico diferencial es obligatorio. El enfoque multidisciplinar para el abordaje de las enfermedades de origen autoinmune, facilita el diagnóstico y el tratamiento precoz, mejorando el pronóstico de estas enfermedades y reduciendo significativamente las secuelas sobre órganos nobles.

Conflicto de intereses

Los autores declaran no tener ningún conflicto de intereses.

Bibliografía

1. Wakabayashi T, Morimura Y, Miyamoto Y, Okada AA. Changing patterns of intra-ocular inflammatory disease in Japan. *Ocul Immunol Inflamm*. 2003;11:277-86.
2. Ali Tufan H, Akbal A, Arikian S, Gencer B, Kara S, Tufan A. Vogt-Koyanagi-Harada Disease Associated with Rheumatoid Arthritis. *Turk J Rheumatol*. 2013;28:212-5.
3. Matsuo T, Kono R, Matsuo N, Ezawa K, Natsumeda M, Soda K, et al. Incidence of ocular complications in rheumatoid arthritis and the relation of keratoconjunctivitis sicca with its systemic activity. *Scand J Rheumatol*. 1997;26:113-6.
4. Paredes I, Ahmed M, Foster CS. Immunomodulatory therapy for Vogt-Koyanagi-Harada patients as first-line therapy. *Ocul Immunol Inflamm*. 2006;14:87-90.
5. Zmuda M, Tiev KP, Knoeri J, Heron E. Successful use of infliximab therapy in sight-threatening corticosteroid-resistant Vogt-Koyanagi-Harada disease. *Ocul Immunol Inflamm*. 2013;21:310-6.
6. Diaz Llopis M, Amselem L, Romero FJ, Garcia-Delpech S, Hernandez ML. Adalimumab therapy for Vogt-Koyanagi-Harada syndrome. *Arch Soc Esp Ophthalmol*. 2007;82:131-2 [Article in Spanish].