




Sociedad Española
de Reumatología -
Colegio Mexicano
de Reumatología

Reumatología Clínica

www.reumatologiaclinica.org



Carta al Editor

Vasculopatía livedoide en una paciente con penfigoide ampolloso y síndrome de Sjögren primario

Livedoid vasculopathy in a patient with bullous pemphigoid and primary Sjögren's syndrome

Sr. Editor:

La vasculopatía livedoide es una enfermedad cutánea crónica, recurrente y dolorosa que suele afectar a los miembros inferiores. Fue descrita por primera vez por Bard y Winkelmann en el año 1967¹, definiendo esta entidad como un trastorno vasooclusivo que afectaba a los pequeños vasos de la dermis.

Presentamos el caso de una mujer de 82 años en seguimiento por dermatología por penfigoide ampolloso, estable con bajas dosis de prednisona. Como antecedentes personales de interés, destaca diagnóstico previo de síndrome de Sjögren primario con anticuerpos anti-Ro positivos, cumpliendo los criterios diagnósticos establecidos por Vitali et al.².

En una visita de control, coincidiendo con mayor xeroftalmia y xerostomía de la habitual, se observan máculas reticuladas y eritematosas de aspecto livedoide, junto con nódulos ulcerados dolorosos y otras zonas de atrofia blanca, localizadas en ambos miembros inferiores de forma bilateral y simétrica (fig. 1).

Ante la sospecha clínica de vasculopatía livedoide, se realiza una biopsia diagnóstica en la que se evidencia engrosamiento e hialinización de las paredes de los vasos, sin presencia de componente inflamatorio.

Además, se solicita una analítica completa, en la que destaca: anemia con hemoglobina de 10,4 g/dl, ANA positivo 1/1.280 con patrón citoplasmático moteado, anticuerpos anti-SSA/Ro positivos (>240,0 U/ml), C3 y C4 disminuidos (43 y 3 mg/dl, respectivamente). El resto de parámetros no muestran alteraciones.

Por ello, ante la clínica cutánea característica y los hallazgos histológicos compatibles, se confirma el diagnóstico de vasculopatía livedoide y se descartan posibles alteraciones hematológicas que justifiquen un estado protrombótico.

Por otra parte, se inicia tratamiento con pentoxifilina 400 mg cada 8 h junto con 100 mg de aspirina diarios, con buena respuesta y resolución progresiva de las lesiones.

La vasculopatía livedoide es una enfermedad poco frecuente, crónica y dolorosa, caracterizada por la presencia de máculas o pápulo-placas purpúricas con tendencia a la formación de úlceras irregulares, que evolucionan a cicatrices atróficas de morfología estrellada e hiperpigmentación periférica, descritas como atrofia blanca³. Suele afectar preferentemente a los miembros inferiores, con una distribución bilateral y simétrica. Es característica, aunque no constante, la asociación con livedo reticularis.

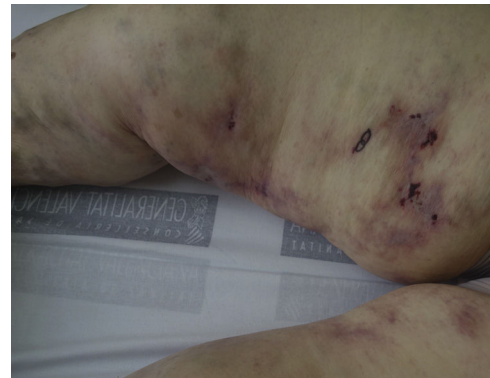

Figura 1. Imagen clínica de las lesiones cutáneas.

Puede manifestarse en cualquier momento de la vida, siendo más frecuente en mujeres jóvenes, con una relación de 3:1 respecto a los varones³. Sin embargo, nuestra paciente presenta una edad superior a la media habitual.

El hallazgo histopatológico más frecuente es la presencia de cambios vasculares hialinizantes de la capa íntima de los vasos dérmicos, generalmente con escasa inflamación, junto con trombosis en el interior de los vasos sanguíneos⁴. Estos datos permiten confirmar el diagnóstico y descartar otros procesos que cursan con una clínica cutánea similar⁵.

Su etiopatogenia sigue siendo desconocida. Sin embargo, la presencia de alteraciones trombofílicas se considera cada vez más relevante, siendo necesaria la realización de pruebas complementarias que descarten procesos protrombóticos.

A su vez, se ha relacionado con enfermedades sistémicas, tales como esclerodermia, lupus eritematoso sistémico, artritis reumatoide, crioglobulinemia y enfermedad mixta del tejido conectivo^{6,7}. Sin embargo, únicamente se ha publicado un caso relacionado con síndrome de Sjögren⁸ y hasta el momento no consta su coexistencia con dos procesos autoinmunes de forma simultánea⁹.

A modo de conclusiones finales, presentamos un caso de vasculopatía livedoide en el contexto de una paciente con penfigoide ampolloso y con síndrome de Sjögren primario con anticuerpos anti-Ro positivos y consumo de complemento. La coexistencia de esta patología con ambos procesos autoinmunes refuerza la hipótesis de la posible asociación con enfermedades sistémicas que podrían ser responsables de la agresión endotelial, desencadenando la aparición de esta enfermedad vasooclusiva. Sin embargo, es necesaria la realización de estudios con mayor número de pacientes para obtener resultados definitivos.

<https://doi.org/10.1016/j.reuma.2018.01.013>

1699-258X/© 2018 Elsevier España, S.L.U. y Sociedad Española de Reumatología y Colegio Mexicano de Reumatología. Todos los derechos reservados.

Bibliografía

1. Bard JW, Winkelmann RK. Livedo vasculitis: Segmental hyalinisation of the dermis. *Arch Dermatol*. 1967;96:489-99.
2. Vitali C, Bombardieri S, Jonsson R, Moutsopoulos HM, Alexander EL, Carsons SE, et al., European Study Group on Classification Criteria for Sjögren's Syndrome. Classification criteria for Sjögren's syndrome: A revised version of the European criteria proposed by the American-European Consensus Group. *Ann Rheum Dis*. 2002;61:554-8.
3. Fernández-Antón Martínez MC. Vasculopatía livedoide. *Semin Fund Esp Reumatol*. 2011;12:53-6.
4. Ferrándiz-Pulido C, García-Patos Briones V. Vasculopatía livedoide. *Piel*. 2014;29:139-48.
5. Martínez-Morán C, Company-Quiroga J, Alique-García S, Borbujo J. Etiología de las úlceras de las extremidades inferiores. *Piel*. 2017;32:273-83.
6. Hairston BR, Davis MD, Pittelkow MR, Ahmed I. Livedoid vasculopathy: Further evidence for procoagulant pathogenesis. *Arch Dermatol*. 2006;142:1413-8.
7. Vasudevan B, Neema S, Verma R. Livedoid vasculopathy: A review of pathogenesis and principles of management. *Indian J Dermatol Venereol Leprol*. 2016;82:478-88.
8. Cardoso R, Gonçalo M, Tellechea O, Maia R, Borges C, Silva JA, et al. Livedoid vasculopathy and hypercoagulability in a patient with primary Sjögren's syndrome. *Int J Dermatol*. 2007;46:431-4.
9. Micieli R, Alavi A. Treatment for livedoid vasculopathy. A systematic review. *JAMA Dermatol*. 2017, <http://dx.doi.org/10.1001/jamadermatol.2017.4374>

María Isabel García Briz*, Amelia Prats Máñez, Ramón García Ruiz y Almudena Mateu Puchades

Servicio de Dermatología, Hospital Universitario Doctor Peset, Valencia, España

* Autor para correspondencia.

Correo electrónico: mariwelchy@gmail.com (M.I. García Briz).