




Sociedad Española  
de Reumatología -  
Colegio Mexicano  
de Reumatología

# Reumatología Clínica

[www.reumatologiaclinica.org](http://www.reumatologiaclinica.org)



Reumatología Clínica en imágenes

## Hallazgo incidental de osteocondroma pélvico

### Incidental finding of pelvic osteochondroma

Ana Moreno-Ballesteros\*, M. Cinta Calvo-Morón, Francisco Javier García-Gómez y Juan Castro-Montaño

Servicio de Medicina Nuclear, Hospital Universitario Virgen Macarena, Sevilla, España

#### INFORMACIÓN DEL ARTÍCULO

##### Historia del artículo:

Recibido el 11 de enero de 2018

Aceptado el 7 de febrero de 2018

On-line el xxx

Varón de 74 años, con antecedente de cáncer de próstata *de novo*, remitido para estadificación y valoración de tratamiento. El paciente se encuentra asintomático y niega antecedentes traumáticos previos ni infecciosos.

Se practica una gammagrafía ósea de cuerpo completo con  $^{99m}\text{Tc}$ -HDP en proyecciones anterior y posterior (fig. 1 A) apreciándose un aumento de la captación del trazador de leve-moderada intensidad y morfología lineal en zona de proyección de la espina iliaca anteroinferior derecha, de dudosa significación patológica (flecha).

Revisando retrospectivamente la historia clínica y las pruebas complementarias, se objetiva en radiografía simple de abdomen en supino (fig. 1 B) la presencia de una imagen radiodensa de bordes bien definidos con áreas radiolucidas en su interior, que impresiona depender del hueso iliaco (flecha).

Para una mejor caracterización del hallazgo se realiza imagen de fusión SPECT/TC con reconstrucción 3D (fig. 2 A y B, respectivamente), comprobándose su correlación con una excrecencia ósea (puntas de flechas) de  $2,35 \times 1,47$  cm, aproximadamente, hacia planos superficiales desplazando anteriormente al vientre muscular

del sartorio que en la imagen morfológica posee continuidad con la cortical ósea y tejido medular óseo, siendo sugestivo de osteocondroma.

El osteocondroma o exostosis osteocartilaginosa, es el tumor óseo benigno más frecuente a nivel mundial<sup>1</sup>, suponiendo el 20-50% de los tumores benignos y entre el 10-20% de todos los tumores primarios del hueso; con una prevalencia aproximada del 3%<sup>2</sup>.

Se trata de una proliferación ósea compuesta de médula y cortical recubierta de cartílago, sitio de crecimiento, que suele disminuir tras la madurez esquelética. Tienen predilección por la metafisis de los huesos largos, aunque se han descrito en todo el esqueleto<sup>3</sup>. Poseen cierto potencial de malignidad, evolucionando a condrosarcoma en el 0,5-5% de los casos<sup>2,3</sup>. Pueden ser solitarios o múltiples<sup>4</sup> y aparecer espontáneamente o tras un traumatismo<sup>5</sup>.

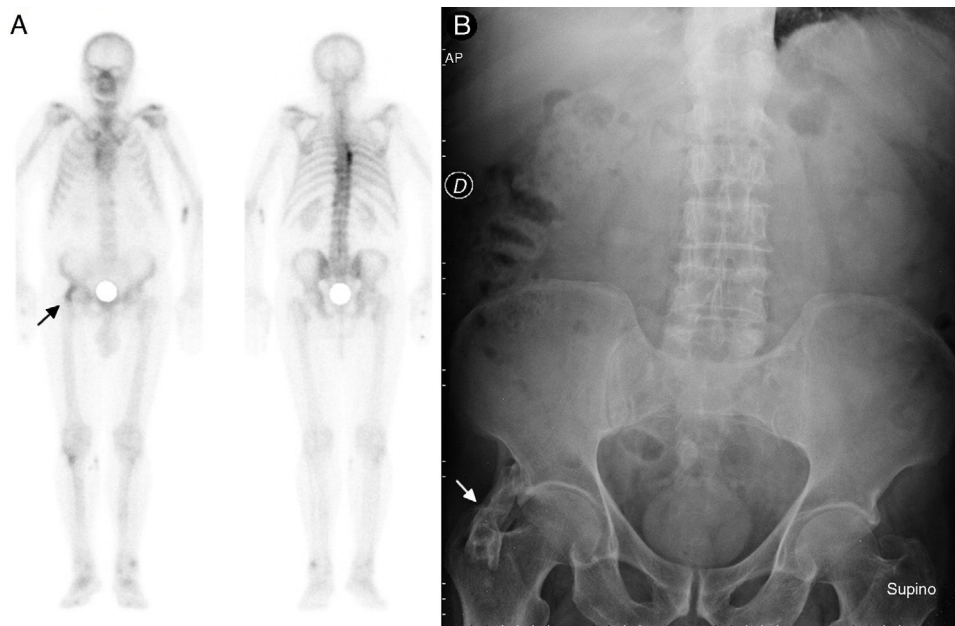
En resumen, ante un hallazgo incidental de excrecencia ósea con continuidad de la cortical, recubrimiento cartilaginoso, actividad osteoblástica similar a la del tejido óseo adyacente y sin otros criterios morfofuncionales de malignidad, habría que plantear el diagnóstico de osteocondroma como primera opción.

\* Autor para correspondencia.

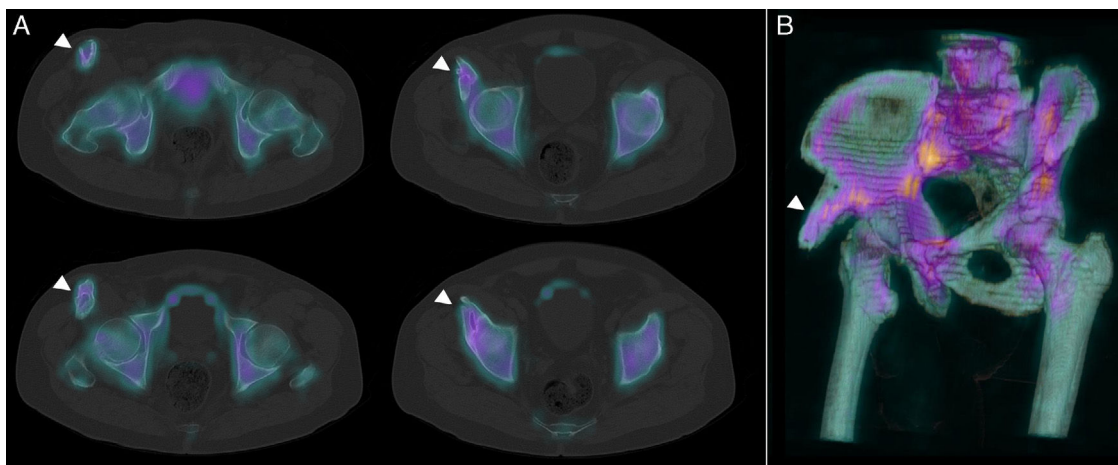
Correo electrónico: [ana.moreno.ballesteros.sspa@juntadeandalucia.es](mailto:ana.moreno.ballesteros.sspa@juntadeandalucia.es)  
(A. Moreno-Ballesteros).

<https://doi.org/10.1016/j.reuma.2018.02.003>

1699-258X/© 2018 Elsevier España, S.L.U. y Sociedad Española de Reumatología y Colegio Mexicano de Reumatología. Todos los derechos reservados.



**Figura 1.** A) Gammagrafía ósea de cuerpo completo con  $^{99m}\text{Tc}$ -HDP en planos anterior y posterior. B) Radiografía AP simple de abdomen.



**Figura 2.** A) Cortes axiales de las imágenes de fusión SPECT/TC con  $^{99m}\text{Tc}$ -HDP. B) Reconstrucción 3 D del estudio SPECT/TC.

### Conflicto de intereses

Los autores declaran no tener ningún conflicto de intereses.

### Bibliografía

1. Herget GH, Kontny U, Saueressig U, Baumhoer D, Hauschild O, Elger T, et al. Osteochondroma and multiple osteochondromas: Recommendations on the diagnostics and follow-up with special consideration to the occurrence of secondary chondrosarcoma [Article in German]. *Radiologe*. 2013;53:1125–36.
2. Staals EL, Bacchini P, Mercuri M, Bertoni F. Dedifferentiated chondrosarcomas arising in preexisting osteochondromas. *J Bone Joint Surg Am*. 2007;89:987.
3. Tong K, Liu H, Wang X, Zhong Z, Cao S, Zhong C, et al. Osteochondroma: Review of 431 patients from one medical institution in South China. *J Bone Oncol*. 2017;8:23–9.
4. Czajka CM, DiCaprio MR. What is the proportion of patients with multiple hereditary exostoses who undergo malignant degeneration? *Clin Orthop Relat Res*. 2015;473:2355–61.
5. Parada López R, Montano Navarro E, Lafraya Puente AL, Rodríguez Ortega M. Exostosis tibial: osteocondroma. *Rev Pediatr Aten Primaria*. 2010;46:251–5.