



CARTAS AL DIRECTOR

La psicosis del estramonio y los poderes públicos

Jimson weed psychosis and public authorities

Sr. Director:

Las recientes intoxicaciones por estramonio (*Datura stramonium*) en Getafe y en Badajoz, que se han saldado con el desgraciado balance de la muerte de 2 jóvenes y la situación crítica de otro^{1,2}, han llevado de nuevo a las primeras páginas de la actualidad un tema tan universal como antiguo y recurrente y que los profesionales de la salud conocemos bien.

En efecto, las plantas de la familia de las Solanáceas con alcaloides tropánicos (*Hyosciamus albus* o beleño blanco; *Hyosciamus niger* o beleño negro; *Atropa belladonna* o belladona; *Mandragora* sp. pl. o mandrágora, y *Datura* sp. pl. o estramonio) son conocidas y usadas desde hace más de 2.500 años, ya sea clínicamente (como anestésicos, anti-espasmódicos o antiasmáticos), en rituales relacionados con prácticas de brujería y chamanismo (beleño, mandrágora, estramonio) y más recientemente como sustancias recreativas³. Algunas plantas ornamentales que se pueden adquirir en cualquier vivero comparten actividad farmacológica y tóxica con las descritas, como es el caso de *Brugmansia* spp., en realidad un estramonio con flores de diferente color.

Se trata en general de plantas de distribución extensa en zonas templadas o cálidas del Globo, muy conocidas popularmente en todas las culturas con nombres siempre alusivos a sus propiedades⁴. Como ejemplo, en algún pueblo del interior de la provincia de Valencia el beleño blanco (*Hyosciamus albus*) es conocido como «planta de los caballitos» por las visiones que puede inducir, y las personas mayores advierten a los niños acerca de su peligrosidad.

El contenido en alcaloides tropánicos activos de estas plantas (fundamentalmente atropina y escopolamina) es muy variable⁵, por lo que los efectos son impredecibles. Probablemente por su vistosidad o por su difusión en Internet, el estramonio es el más usado y, en consecuencia, el que más intoxicaciones que requieren atención acarrea⁶ y el que más muertes causa⁷.

El cuadro clínico, bien conocido por los profesionales, es denominado toxidrome anticolinérgico, y puede verse agravado en su contexto de utilización como sustancia recreativa

en fiestas y *rave parties* por la ingesta conjunta de alcohol, que potenciaría la depresión del sistema nervioso central, y de otros fármacos que provoquen hipertermia, como los derivados del 3,4-metilendioxi metanfetamina (MDMA), en cuyo caso la muerte se produciría probablemente por golpe de calor⁸.

Llevados de su mejor voluntad, y sin duda bajo la presión popular y de los medios de comunicación, los poderes públicos han reaccionado arrancando las plantas de estramonio allá donde las han localizado, lo que parece una medida desproporcionada y además inútil. Como se ha apuntado, se trata de plantas ubicuas, que crecen en numerosos solares de las poblaciones, en casi todos los muros viejos de España y en numerosos bosques. Si llevados de este afán purificador, que recuerda un poco el *donoso escrutinio* llevado a cabo por el cura y el barbero en *El Quijote*, se decide eliminar todas las plantas tóxicas, ¿se van a arrancar todas las adelfas (*Nerium oleander*) de barrancos, jardines, carreteras y medianas de autopista, los tejos (*Taxus baccata*) de parques y bosques, las dedaleras (*Digitalis purpurea*) de prados de montaña, las glorias de la mañana (*Ipomoea purpurea*) de cañares y herbazales, la ruda borde (*Peganum harmala*) de las estepas semiáridas?

Las estrategias deben, en nuestra opinión, ir más hacia la educación y la información veraz, contrastada y desapasionada: en los colegios, en facultades, en los centros de ocio, en centros públicos, etc. Los profesionales sabemos por experiencia que esta es el arma más efectiva para luchar contra la amenaza para la salud que representan no solo este tipo de sustancias, sobradamente conocidas, sino también otras emergentes y menos estudiadas. Parafraseando el eslogan que adoptó la campaña de la Dirección General de Drogodependencias en la Comunidad Valenciana, «si sabes, no te metes»⁹.

Bibliografía

1. Dos jóvenes de 18 años mueren tras ingerir drogas en una 'rave'. El Mundo (edición digital), 22-8-2011 [consultado 22 Ag 2011].
2. Un joven, en estado de coma en Badajoz tras ingerir hojas de estramonio. El Mundo (edición digital), 29-8-2011 [consultado 29 Ag 2011].
3. López Briz E, Salvador Martínez A. Toxicidad aguda de las plantas. En: Castillo García E, Martínez Solís I, editores. Manual de Fitoterapia. Barcelona: Elsevier Masson; 2007. p. 47-56.
4. Font Quer P. Plantas medicinales. El Dioscórides renovado. 3.ª ed. Barcelona: Labor; 1976.

5. Plants - Anticholinergic. In: POISINDEX® System [Internet database]. Greenwood Village, Colo: Thomson Reuters (Healthcare) Inc. Updated periodically (acceso 11-11-2006).
6. Ramón MF, Ballesteros S, Larrotcha MC, Martínez-Arrieta R, Bandrés F. Poisonings by plants with psychotropic effects. Special mention to intentional abuse in Spain. *J Toxicol Clin Toxicol*. 2005;43:522.
7. Carstairs SD, Luk JY, Cantrell FL. A comprehensive review of anticholinergic plant exposures in California, 1997–2008. *Clin Toxicol*. 2010;48:628.
8. Mohamed WMY, Hamida SB, Cassel JC, Pereira de Vasconcelos A, Jones BC. MDMA: Interactions with other psychoactive drugs. *Pharmacol Biochem Behav*. 2011;99:759–74.
9. Dirección General de Drogodependencias. Conselleria de Sanitat. Visión científica de las drogas. Si sabes no te metes. Valencia: Generalitat valenciana; 2008.

E. López Briz

Servicio de Farmacia, Hospital Universitari i Politècnic La Fe, Valencia, España

Correo electrónico: lopez.edubri@gva.es

doi:10.1016/j.semerg.2011.10.002

Esofagitis por el virus varicela-zóster en un varón joven inmunocompetente

Oesophagitis due to varicella zoster virus in a young immunocompetent male

Sr. Director:

La esofagitis infecciosa es una entidad que afecta sobre todo a pacientes con inmunodepresión, y muy raramente a personas sanas. Los agentes etiológicos más comunes de la esofagitis infecciosa son *Candida* sp., el virus herpes simple tipo 1 (VHS) y el citomegalovirus (CMV). La infección aguda por el virus de la inmunodeficiencia humana (VIH), micobacterias, *Cryptococcus*, *Histoplasma*, *Actinomyces*, *Cryptosporidium*, *Pneumocystis* y virus de Epstein-Barr son también causa de la entidad. El virus varicela-zóster (VVZ) está considerado, igualmente, agente causal de esofagitis infecciosa. Sin embargo, al revisar la bibliografía (Medline, PubMed, 1969-2010, palabras clave: oesophagitis and varicella zoster virus; Chickenpox esophagitis) únicamente hemos encontrado casos aislados que, generalmente, correspondían a sujetos inmunodeprimidos. La afectación esofágica en inmunocompetentes es excepcional¹⁻⁴. Presentamos un caso singular de esofagitis por el VVZ, en el contexto de un herpes zóster (HZ), sin lesiones dérmicas (*herpes sine herpette*), que apareció en un joven inmunocompetente, estudiado en nuestra consulta de atención inmediata.

Varón de 28 de edad sin antecedentes de interés y sin hábitos tóxicos. Consulta por odinofagia intensa, fiebre de 38 °C y afectación del estado general, de 4 días de evolución. A las 24 h de la consulta, ya con terapia antivírica, presentó hiperestesia, quemazón y dolor en octava metámera dorsal izquierda, con una zona eritematosa, sin otras lesiones añadidas. La exploración física, incluida la cavidad oral, el hemograma sangre, la velocidad de sedimentación globular y los parámetros bioquímicos elementales fueron normales. El frotis oral fue negativo para *Candida albicans*, al igual que la serología frente al VIH. Entre los datos serológicos destacaba una IgG-citomegalovirus positiva (IgM negativa) e IgG e IgM frente al VVZ positivas. El factor reumatoide fue negativo, y las inmunoglobulinas y el complemento normales. La prueba de la tuberculina mostró una induración de 4 mm. La esofagoscopia, realizada en el momento de la primera consulta, reveló bandas longitudinales erosivas con

fibrina a lo largo de toda la mucosa esofágica, con pérdida de la misma y con afectación del cardias (fig. 1). La citología mostró atipia moderada en células escamosas y marcado componente inflamatorio. Por error en el procesamiento de la muestra, no se realizó estudio virológico. Tras la esofagoscopia se inició tratamiento con valaciclovir (3 g/día, por vía oral) durante 7 días. A las 72 h, el paciente se encontraba asintomático.

El VVZ, perteneciente a la familia de los Herpesvirus, es causa de 2 entidades: la varicela, que aparece en la primoinfección, y el HZ, por reactivación del virus en los ganglios de las raíces dorsales de los nervios espinales. La gravedad y las complicaciones de ambas entidades dependen de la edad (mayor en tramos extremos) y de la eventual inmunodepresión. Entre las complicaciones se han descrito la sobreinfección bacteriana de las lesiones cutáneas —o su diseminación, en el caso del HZ—, fascitis necrosante, ataxia cerebelosa, meningoencefalitis, síndrome de Ramsay-Hunt, vasculitis cerebral, neuropatía motora visceral, síndrome de Reye, síndrome de Guillain-Barré, neuralgia postherpética, neumonía, hepatitis, miocarditis, nefritis, artritis, miositis, uveítis, orquitis, secreción inadecuada de hormona anti-diurética (ADH), coagulopatía o púrpura trombocitopénica idiopática, entre otras. La participación del esófago en la

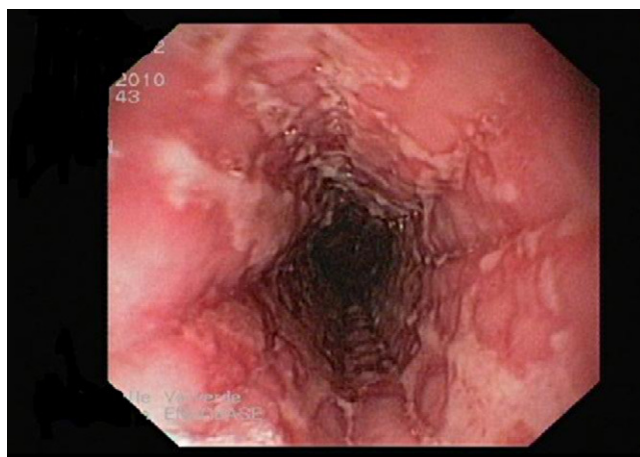


Figura 1 Esofagoscopia realizada en el momento de la consulta en la que se revelan bandas longitudinales erosivas con fibrina a lo largo de toda la mucosa esofágica, con pérdida de la misma y con afectación del cardias.