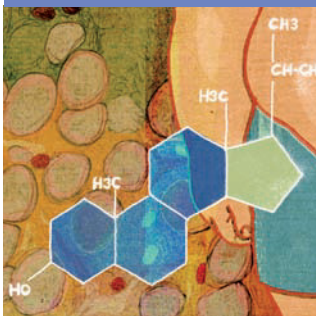

Emergencias en gastroenterología y hepatología

Puntos clave

● La pyleflebitis es una complicación poco frecuente, pero grave, cuyo pronóstico depende de la capacidad del clínico para sospechar el cuadro.

● El diagnóstico se determina por la aparición de fiebre alta, acompañada de alteraciones en las enzimas hepáticas, en presencia de un foco séptico abdominopelvikano y/o un estado de hipercoagulabilidad.

● La demostración de trombosis portal por imagen es el patrón de referencia (no patognomónico) para confirmar la sospecha diagnóstica.

● La ausencia de estudios prospectivos, aleatorizados y controlados hace que la mayoría de las decisiones terapéuticas hayan de basarse en los datos proporcionados por series de casos y revisiones retrospectivas.

● El tratamiento de elección se basa en el uso precoz de antibióticos frente a Gram-negativos, anaerobios y estreptococos aerobios, reservando la anticoagulación a los casos más desfavorables.

Pileflebitis

ÁNGELES PÉREZ AISA Y JOSÉ MIGUEL ROSALES ZÁBAL

Unidad de Aparato Digestivo, Agencia Sanitaria Costa del Sol, Marbella, Málaga, España.

El concepto de pyleflebitis hace referencia a la trombosis séptica de la vena porta o de algunas de sus ramas como consecuencia de un foco infeccioso en su área de drenaje o de un estado de hipercoagulabilidad causado por un proceso neoplásico o un déficit de factores de la coagulación¹. Fue descrita por primera vez en 1846 por Waller² en la necropsia de un paciente fallecido como complicación de una apendicitis aguda con múltiples abscesos hepáticos.

Etiología e incidencia

Cualquier foco infeccioso intraabdominal o pelvikano drenado por las ramas del sistema venoso portal, teóricamente, podría complicarse con una pyleflebitis. En la era preantibiótica, la apendicitis era la principal causa de pyleflebitis, pero su incidencia ha ido disminuyendo³, de manera que actualmente oscila entre el 0,05% para la apendicitis aguda y el 3% para la apendicitis perforada⁴. Hoy la mayoría de los casos de pyleflebitis tienen su origen en afecciones biliares o del colon², y la diverticulitis es la más frecuente⁵, si bien la pyleflebitis sigue siendo una rara complicación de la diverticulitis y de cualquier otra causa. Plemmons et al⁶ identificaron la causa subyacente de la pyleflebitis en el 68% de su serie. En muchas ocasiones, sin embargo, no se logra identificar el origen. Se han publicado casos de pyleflebitis asociadas a colecistitis⁶, coledocolitiasis^{5,7} y enfermedad de Crohn^{8,9}, así como tras colocación de bandas hemorroidales¹⁰ o como complicación de la migración intragástrica de una banda gástrica de silicona para el tratamiento de la obesidad¹¹.

La incidencia de la pyleflebitis es difícil de estimar y es posible que no sea reconocida en una laparotomía exploradora o en la necropsia¹². Antes del uso generalizado de la antibioterapia, la mortalidad se estimaba cercana al 100%⁸;

ahora se ha reducido sólo a un 50-80%, pese al desarrollo antibiótico y las técnicas intervencionistas¹³. Actualmente, el avance en las técnicas diagnósticas ha aumentado el número de casos comunicados, gracias al aumento en su sensibilidad¹⁴.

Etiopatogenia

La vena porta se forma por la unión de la vena mesentérica superior y la vena esplénica, y es la encargada final del drenaje venoso de todo el sistema gastrointestinal abdominal, a excepción de una porción del recto. Cuando se produce un foco séptico abdominal, el drenaje venoso de esa zona puede verse afectado por el proceso infeccioso, lo que da lugar a una alteración del endotelio vascular que conduce finalmente al desarrollo de una trombosis. Este trombo infectado puede migrar hacia otros territorios venosos en forma de émbolos sépticos y llegar a la vena porta y sus ramas intrahepáticas, lo que puede ocasionar abscesos hepáticos, sobre todo en el lóbulo hepático derecho debido al mayor flujo sanguíneo por la rama derecha de la vena porta^{12,15}.

En cuanto al germen causal, los bacilos Gram-negativos son los más frecuentemente aislados, sobre todo *Escherichia coli*, pero también estreptococos aerobios y gérmenes anaerobios como *Bacteroides fragilis*^{5,12}, *Proteus mirabilis* y *Klebsiella pneumoniae*. Los enterococos están escasamente implicados¹⁴. *B. fragilis* ocasiona una alta incidencia de bacteriemias en pacientes con pyleflebitis, lo que hace pensar que la capacidad trombogénica del microorganismo cumple un papel muy importante en la patogenia de la tromboflebitis séptica¹⁶. Así, los bacteroides son capaces de producir heparinasas en su pared celular que, junto con el desarrollo de anticuerpos anticardiolipínicos que interfieren con varias

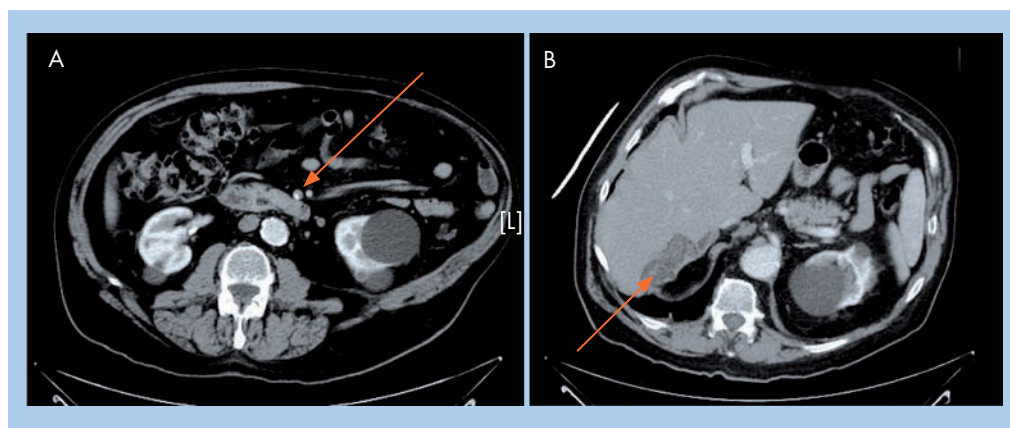


Figura 1. A: troma segmentaria de la vena mesentérica superior (flecha). B: zona hipoatenuada en segmento VII hepático con ausencia de realce de la rama portal correspondiente (flecha).

fases de la cascada de la coagulación, con la función de las células endoteliales y con la función plaquetaria, serían causa de la formación de trombosis localizadas¹⁷.

Características clínicas

Las características clínicas de la pileflebitis son generalmente poco específicas². El inicio y la evolución clínica dependen del grado de trombosis portal y de sus ramas, oscilando entre formas prácticamente asintomáticas y formas graves que pueden llegar incluso al *shock* séptico con insuficiencia hepática¹⁶. La fiebre es el signo más constante y se halla en todos los pacientes de las series de Baril y Plemmons^{2,5}. Ordinariamente se acompaña de escalofríos y malestar general. También es frecuente el dolor abdominal, no necesariamente intenso, y más localizado en el cuadrante superior derecho. Puede haber hepatomegalia e ictericia, aunque esta es poco frecuente, salvo en los casos asociados a colangitis o abscesos hepáticos⁵.

La leucocitosis es un hallazgo frecuente, aunque puede no haberla en pacientes neutropénicos². El porcentaje de hemocultivos positivos varía ampliamente según los estudios; es inferior al 50% en la serie comunicada por Baril² y llega hasta un 80% en otras^{3,5}. Puede haber valores elevados de fosfatasa alcalina y gammaglutamil transferasa, mientras que la concentración sérica de bilirrubina no suele elevarse³.

Entre las complicaciones clínicas relacionadas con la pileflebitis, se han descrito abscesos hepáticos, isquemia intestinal, consecuencia de la extensión de la trombosis al territorio de la mesentérica superior y el desarrollo de hipertensión portal, aunque no es frecuente la aparición de las complicaciones graves habitualmente observadas en dicho síndrome¹⁸.

Diagnóstico

El diagnóstico de la pileflebitis no es sencillo y a menudo se retrasa, pues no es una enfermedad común y no se piensa en ella. La poca especificidad de sus síntomas y signos hace difícil establecer la sospecha clínica. La clave para el diagnóstico es la demostración de trombosis venosa portal en un paciente con bacteriemia y fiebre alta sin un foco aparente. La presencia de alteraciones en el perfil hepático con predominio de colestasis debería sugerir esta posibilidad, especialmente cuando el cuadro se ha precedido de otro foco de inflamación visceral¹⁴.

Las diversas técnicas de imagen actuales han facilitado la identificación de la trombosis del sistema portal y en muchos casos la identificación del foco infeccioso primario que, sin ser hallazgos patognomónicos, son de gran utilidad para el diagnóstico¹⁵. Así, la ecografía abdominal permite mostrar la presencia de material ecogénico en el interior de la luz portal o de sus ramas y de la vena mesentérica superior. Por otra parte, permite un control evolutivo para evaluar si se produce la recanalización del sistema portal, el desarrollo de cavernomatosis y la aparición de signos de hipertensión portal¹⁶. El estudio Doppler del sistema portal añade precisión al diagnóstico al mostrar la disminución del flujo y verificar el diagnóstico de trombosis. La presencia de aire intraluminal indica un estadio más avanzado de pileflebitis y, en general, un peor pronóstico^{12,16}.

La tomografía computarizada con contraste intravenoso permite identificar posibles focos infecciosos abdominales, la presencia de abscesos hepáticos y áreas de isquemia intestinal¹⁹. La resonancia magnética (RM) puede ayudar a distinguir la trombosis venosa aguda (la vena porta aparece hiperintensa en T1 respecto al parénquima hepático) de las formas crónicas (hiperintensidad en T2)¹⁸. Obviamente, la se-

Lectura rápida



La trombosis séptica de la vena porta o de alguna de sus ramas es un proceso poco frecuente que puede surgir como complicación de cualquier proceso infeccioso abdominopelvikiano, a menudo favorecido por un estado de hipercoagulabilidad.

La diverticulitis y los procesos infecciosos localizados en el tracto biliar son sus principales causas actualmente.

El proceso se inicia con una tromboflebitis de los pequeños vasos que drenan el foco séptico, y se extiende hacia las zonas más proximales por medio de émbolos sépticos que migran hasta la vena porta. La extensión a la vena mesentérica inferior no es un hecho infrecuente.

Los gérmenes más frecuentemente implicados son las bacterias Gram-negativas, los anaerobios y los estreptococos aerobios. Es muy rara la presencia de enterobacterias.



Lectura rápida



La clínica de la pileflebitis es muy inespecífica y se requiere de un alto índice de sospecha para orientar el diagnóstico. La fiebre alta con escalofríos y el malestar abdominal son los síntomas más frecuentes.

El diagnóstico se confirma mediante pruebas de imagen especialmente dirigidas a la identificación de la trombosis del sistema portal y, en ocasiones, del foco infeccioso que causa el proceso.

La piedra angular del tratamiento es la administración precoz y empírica de antibióticos para cubrir gérmenes Gram-negativos y anaerobios. El tratamiento debe prolongarse al menos 4 semanas.

La anticoagulación es, hoy en día, motivo de controversia, y se debe recomendarlo en estados de hipercoagulabilidad conocida o sospechada, trombosis extensas o con tendencia a la progresión.

cuencia y el orden en que deben efectuarse estas exploraciones dependen de la experiencia y la disponibilidad de cada centro.

Tratamiento

Actualmente, los antibióticos sistémicos son la mejor opción terapéutica. Se debe emplear aquellos con sensibilidad demostrada para bacilos Gram-negativos, anaerobios y estreptococos aerobios¹⁹. La norma suele ser iniciar el tratamiento de forma empírica, hasta disponer del resultado de los cultivos. No existen estudios controlados que hayan evaluado diferentes regímenes de antibioterapia empírica en este proceso pero, dados los gérmenes implicados, parece que lo más razonable sea utilizar una combinación de metronidazol con una cefalosporina (ceftriaxona o cefotaxima) o una quinolona o utilizar un betalactámico con un inhibidor de las betalactamasas en monoterapia o un carbapenem (tabla 1). En todo caso, los perfiles de resistencia antibiótica de cada zona y la situación clínica del paciente deberían dirigir la decisión empírica final. La duración del tratamiento antibiótico según las recomendaciones actuales no debe ser inferior a 4 semanas, y se debe prolongar a 6 semanas si hay abscesos hepáticos. Si el tamaño de estos supera los 3 cm, se recomienda su drenaje^{1,2,16}.

Se han publicado algunos casos de drenaje percutáneo mediante la inserción de catéteres en la vena porta con aspiración del trombo y de los detritos sépticos¹³, así como la instilación de antibióticos en la porta²¹. Sin embargo, la escasa evidencia impide recomendar la realización habitual de estas prácticas.

También se ha descrito el tratamiento quirúrgico con trombectomía y drenaje cuando no se consigue el control de la infección con antibióticos^{3,5}.

Uno de los aspectos que más controversia ha suscitado en el tratamiento de la pileflebitis es instaurar o no tratamiento anticoagulante; actualmente no hay estudios controlados, pros-

pectivos y aleatorizados sobre los que pueda sustentarse una decisión a este respecto. Singh et al¹⁸ describieron una serie de 8 casos de pileflebitis diagnosticados por criterios clínicos y tomográficos, y no encontraron un impacto significativo de la anticoagulación en el resultado final; además, es inusual el desarrollo de hipertensión portal con hemorragia variceal. Condat²² anticoaguló a 27 pacientes con trombosis venosa portal o mesentérica de diversas etiologías, incluyendo las de origen infeccioso, y observó la recanalización de la trombosis en 25 de ellos. También en el estudio de Baril², que incluyó a 44 pacientes, los pacientes que habían sido anticoagulados mostraron mejor evolución que los que no. Sobre la base de esos estudios, y teniendo en cuenta las limitaciones y la ausencia de estudios controlados, las recomendaciones para anticoagular a los pacientes con pileflebitis serían (tabla 2):

- En casos de afección extensa con oclusión de la vena mesentérica superior por el riesgo de isquemia intestinal.
- En estados de hipercoagulabilidad, tales como neoplasias o discrasias sanguíneas.
- También podría indicarse en caso de progresión del trombo demostrada en estudios de imagen seriados y en caso de fiebre persistente a pesar de tratamiento antibiótico correcto¹⁸.

El objetivo de la anticoagulación sería conseguir un valor de International Normalized Ra-

Tabla 2. Posibles indicaciones para el tratamiento anticoagulante en la pileflebitis

Estados de hipercoagulabilidad (procesos neoplásicos, discrasias sanguíneas)
Trombosis portal extensa con afección de la vena mesentérica
Trombosis en progresión demostrada por estudios de imagen seriados
Fiebre persistente pese a antibioterapia adecuada

Tabla 1. Resumen de diversos regímenes antibióticos en el tratamiento de la pileflebitis

Opciones terapéuticas	Régimen antibiótico (vía intravenosa)
Opción A	Metronidazol 500 mg cada 8 h + uno de los siguientes: ciprofloxacino 400 mg cada 12 h o levofloxacino 500 mg diarios o ceftriaxona 2 g diarios o cefotaxima 2 g cada 6 h
Opción B	Piperacilina/tazobactam 4,5 g cada 6 h o amoxicilina 2 g + clavulánico 200 mg cada 6-8 h
Opción C	Imipenem 1 g cada 8 h o meropenem 1 g cada 8 h o ertapenem 1 g diario

tio (INR) próximo a 2, pero no hay consenso en cuanto a la duración del tratamiento, que debe mantenerse al menos 6 meses¹⁵.

Otra opción terapéutica es la infusión de agentes trombolíticos, sobre todo en caso de progresión de la trombosis. La experiencia existente en este campo es escasa y, en cualquier caso, limitada a centros con acreditada experiencia en intervencionismo¹⁴.

Bibliografía



● Importante ●● Muy importante

1. Rea J, Jundt J, Jamison R. Pylephlebitis: Keep it in your differential diagnosis. *Am J Surg.* 2010;200:e69-71.
2. ● Baril N, Wren S, Radin R, Ralls P, Stain S. The role of anticoagulation in pylephlebitis. *Am J Surg.* 1996;172:449-52.
3. Saxena R, Adolph M, Ziegler JR, Murphy W, Rutecki GW. Pylephlebitis: a case report and review of outcome in the antibiotic era. *Am J Gastroenterol.* 1996;91:1251-3.
4. Vanamo K, Kiekara O. Pylephlebitis after appendicitis in a child. *J Pediatr Surg.* 2001;36:1574-6.
5. ● Plemmons RM, Dooley DP, Longfield RN. Septic thrombophlebitis of the portal vein (pylephlebitis): diagnosis and management in the modern era. *Clin Infect Dis.* 1995;21:1114-20.
6. Menéndez-Sánchez P, Gambí-Pisonero D, Villarejo-Campos P, Padilla-Valverde D, Martín-Fernández J. Septic thrombophlebitis of the portal vein due to acute cholecystitis. *Cir Cir.* 2010;78:439-41.
7. Tsao YT, Lin SH, Cheng CJ, Chang FY. Pylephlebitis associated with acute infected choledocholithiasis. *Am J Med Sci.* 2006;332:85-7.
8. Baddley JW, Singh D, Correa P, Persich NJ. Crohn's disease presenting as septic thrombophlebitis of the portal vein (pylephlebitis): case report and review of the literature. *Am J Gastroenterol.* 1999;94:847-9.
9. Aguas M, Bastida G, Nos P, Beltrán B, Grueso JL, Grueso J. Septic thrombophlebitis of the superior mesenteric vein and multiple liver abscesses in a patient with Crohn's diseases at onset. *BMC Gastroenterol.* 2007;12:7-22.
10. Chau NG, Bathia S, Raman M. Pylephlebitis and pyogenic liver abscesses: a complication of hemorrhoidal banding. *Can J Gastroenterol.* 2007;21:601-3.
11. De Roover A, Detry O, Coimbra C, Hamoir E, Honoré P, Meurisse M. Pylephlebitis of the portal vein complicating intragastric migration of an adjustable gastric band. *Obes Surg.* 2006;16:369-71.
12. Alvarez R, González R, Gutierrez G. Tromboflebitis séptica de la vena porta. *Rev Chil Cir.* 2002;54:676-80.
13. Pelsang RE, Johlin F, Dhadha R, Bogdanowicz M, Schweiger GD. Management of suppurative pylephlebitis by percutaneous drainage. *Am J Gastroenterol.* 2001;96:3192-4.
14. ●● Spelman D. Pylephlebitis. En: Rose BD, editor. *Waltham: UpToDate* 2011.
15. Arteche E, Ostiz S, Miranda L, Caballero P, Jiménez G. Tromboflebitis séptica de la vena porta (pileflebitis): diagnóstico y manejo a propósito de tres casos. *An Sist Sanit Navar.* 2005;28:417-20.
16. Álvarez M, Rodrigo del Valle S, González JJ, Hernández L, Martínez-Rodríguez E. Pileflebitis tras apendicitis aguda. *Rev Esp Enferm Dig.* 2007;99:59-60.
17. Liappis A, Roberts A, Schwartz A, Simon G. Thrombosis and infection: a case of transient anti-cardiolipin antibody associated with pylephlebitis. *Am J Med Sci.* 2003;325:365-8.
18. Singh P, Yadav N, Visvalingam V, Indaram A, Bank S. Pylephlebitis-diagnosis and management. *Am J Gastroenterol.* 2001;96:1312-3.
19. Altamirano J, Zapata L, Poblano M, Rodríguez A, Camargo L, Martínez B, et al. Acute pylephlebitis following gastrointestinal infection: an unrecognized cause of septic shock. *South Med J.* 2010;103:956-9.
20. Pelsang R, Johlin F, Dhadha R, Bogdanowicz M, Schweiger G. Management of suppurative pylephlebitis by percutaneous drainage: placing a drainage catheter into the portal vein. *Am J Gastroenterol.* 2001;96:3192-4.
21. Vivas I, Bilbao JL, Martínez-Cuesta A, Benito A, Delgado C, Velázquez P. Combination of various percutaneous techniques in the treatment of pylephlebitis. *J Vasc Interv Radiol.* 2000;11:777-80.
22. ● Condat B, Pessione F, Denninger MH, Hillaire S, Valla D. Recent portal or mesenteric venous thrombosis: increased recognition and frequent recanalization on anticoagulant therapy. *Hepatology.* 2000;32:466-70.

Bibliografía recomendada

Osler W. Case of obliteration of the portal vein (pylephlebitis adhesiva). *J Anat Physiol.* 1882;16 (Pt 2):208-16.

Excelente descripción de la evolución clínica y los hallazgos de la necropsia de uno de los primeros casos publicados de pileflebitis. Resulta interesante por la minuciosa descripción clínica diaria del paciente, que nos evoca esos tiempos en que el diagnóstico se basaba en una correcta y exhaustiva anamnesis y la exploración física.

Spelman D. Pylephlebitis. En: Rose BD, editor. *Waltham: UpToDate*; 2011.

Se trata de una revisión actualizada sobre la pileflebitis. En ella se subraya la ausencia de estudios prospectivos, aleatorizados y controlados en que pueda sustentarse la toma de decisiones, basadas fundamentalmente en la información proporcionada por descripción de series de casos y revisiones retrospectivas.

Baril N, Wren S, Radin R, Ralls P, Stain S. The role of anticoagulation in pylephlebitis. *Am J Surg.* 1996;172:449-52.

Revisión retrospectiva de 44 casos de pileflebitis con un seguimiento medio de 18 meses; 18 de los casos presentaban un estado de hipercoagulabilidad; 6 de estos pacientes fueron anticoagulados. El estudio muestra los resultados a largo plazo de este grupo comparado con los que no recibieron anticoagulación. La mayoría de las indicaciones actuales de anticoagulación en la pileflebitis surgen de este estudio.

Liappis A, Roberts A, Schwartz A, Simon G. Thrombosis and infection: a case of transient anti-cardiolipin antibody associated with pylephlebitis. *Am J Med Sci.* 2003;325:365-8.

Descripción de un caso de pileflebitis que sirve como base para explicar minuciosamente la relación de la bacteriemia por Bacteroides en el desarrollo de los mecanismos fistopatológicos que conducen a trombosis séptica.