



Brazilian Journal of OTORHINOLARYNGOLOGY

www.bjorl.org



ARTIGO ORIGINAL

Feasibility of ossicular chain reconstruction with resin cement[☆]



Fernando de Andrade Quintanilha Ribeiro, Yumi Tamaoki e Gabriel Wynne Cabral*

Irmandade da Santa Casa de São Paulo, Departamento de Otorrinolaringologia, São Paulo, SP, Brasil

Recebido em 15 de outubro de 2015; aceito em 7 de fevereiro de 2016

Disponível na Internet em 17 de fevereiro de 2017

KEYWORDS

Ossicular prosthesis;
Cyanoacrylates;
Resin cements

Abstract

Introduction: Disjunction of ossicular chain is a common finding in middle ear chronic disease. In addition to ossicular interposition, various materials have been used for reconstruction, such as ceramic prostheses, polyethylene, and titanium.

Objective: Because of the high cost of the available options, the authors propose to reconstruct the ossicular chain with resin cement, a material typically used in dental reconstruction and fixation.

Methods: Two anatomical parts of the temporal bones were used, creating a disjunction of the ossicular chain between the incus and staples and then reconstructing with resin cement. These reconstructions were repeated four times by three different surgeons to ensure the feasibility of the method.

Results: A total of 12 reconstructions were carried out, four per surgeon. After applying the cement, it could be verified by touch that the space was filled properly by the used material. Proper articulation with motion transfer to the entire ossicular chain was also observed.

Conclusion: Resin cement is a suitable material in the reconstruction of ossicular chain injury, and it is inexpensive and technically simple.

© 2016 Associação Brasileira de Otorrinolaringologia e Cirurgia Cérvico-Facial. Published by Elsevier Editora Ltda. This is an open access article under the CC BY license (<http://creativecommons.org/licenses/by/4.0/>).

DOI se refere ao artigo: <http://dx.doi.org/10.1016/j.bjorl.2016.02.014>

[☆] Como citar este artigo: Ribeiro FA, Tamaoki Y, Cabral GW. Feasibility of ossicular chain reconstruction with resin cement. Braz J Otorhinolaryngol. 2017;83:132–6.

* Autor para correspondência.

E-mail: gwcabral@gmail.com (G.W. Cabral).

A revisão por pares é da responsabilidade da Associação Brasileira de Otorrinolaringologia e Cirurgia Cérvico-Facial.

PALAVRAS-CHAVE

Prótese ossicular;
Cianoacrilatos;
Cimentos resinosos

Viabilidade da reconstrução da cadeia ossicular com cimento resinoso**Resumo**

Introdução: É frequente a disjunção da cadeia ossicular nas doenças crônicas da orelha média. Além de interposições ossiculares, vários materiais já foram usados com a finalidade de reconstruí-la, como próteses de cerâmica, polietileno e titânio.

Objetivo: Devido ao alto custo das opções existentes, propomos reconstruir a cadeia com cimento resinoso, material usado normalmente na reconstrução e fixação dentária.

Método: Serão usadas duas peças anatômicas de ossos temporais, nas quais será criada uma disjunção da cadeia entre a bigorna e o estribo que, a seguir, será reconstruída com o cimento resinoso. Essas reconstruções serão repetidas quatro vezes por três cirurgiões diferentes, para certificação da viabilidade do método.

Resultados: Foram feitas 12 reconstruções, quatro por cada cirurgião. Após aplicação do cimento, conseguimos, ao toque, perceber que o espaço foi preenchido adequadamente pelo material empregado. Notamos ainda adequada articulação com transferência de movimento para toda a cadeia ossicular.

Conclusão: O cimento resinoso é um material viável na reconstrução de lesões da cadeia ossicular e proporciona um método tecnicamente simples e de baixo custo.

© 2016 Associação Brasileira de Otorrinolaringologia e Cirurgia Cérvico-Facial. Publicado por Elsevier Editora Ltda. Este é um artigo Open Access sob uma licença CC BY (<http://creativecommons.org/licenses/by/4.0/>).

Introdução

O desenvolvimento de colas e substâncias autoadesivas para o uso na área de saúde, apesar de relatos isolados datados do século XIX e início do século XX, teve seu impulso real a partir de 1940, com o uso de plasma enriquecido com fibrinogênio heterólogo e homólogo na confecção de colas biológicas.¹ A primeira descrição de uso de adesivos sintéticos na medicina data de 1958, quando se empregou epóxi (ou epoxilina) na união de tecido ósseo em fraturas experimentais.² Mas foi a partir da década de 1960, com o advento dos cianoacrilatos, que as pesquisas com o uso de substâncias adesivas sintéticas na medicina tiveram seu grande impulso.³

Originalmente descobertos em 1949 por Harry Coover, os cianoacrilatos foram liberados comercialmente apenas em 1958 e em 1959 foi relatada sua aplicabilidade no fechamento de lesões teciduais.^{3,4} São de uso habitual na área médica e têm sua aplicabilidade comprovada por trabalhos clínicos e experimentais. Na otorrinolaringologia, mais especificamente na área de cirurgia otológica, os experimentos com o uso de substâncias autoadesivas iniciaram-se por volta de 1960. As principais áreas de aplicabilidade foram concentradas no uso de adesivos para união entre tecidos moles, tais como pele, fásia e membrana timpânica, reconstrução de cadeia ossicular e adesão entre próteses e estruturas da orelha média.⁵ Outro derivado do cianoacrilato bastante pesquisado para o uso na cirurgia otológica foi o 2-butil-cianoacrilato ou Histoacryl®. No início da década de 1970, experimentos em cães usaram o Histoacryl® na união de fásia temporal à membrana timpânica, união de interposição entre osso/cartilagem e platina do estribo e interposição entre martelo e estribo. Esses experimentos indicaram que o Histoacryl, quando usado em pequenas quantidades, não era nocivo às estruturas das orelhas interna e média e se degradava em um curto período, criava uma união estável entre

os tecidos.⁶ Outros derivados dos cianoacrilatos foram também usados no reparo do nervo facial de cães⁶ e em cirurgias revisionais para fixação de prótese de estapedotomia no remanescente da bigorna, com bons resultados funcionais.⁷

Em relação aos materiais disponíveis para reconstrução de cadeia ossicular, as estruturas autólogas, tais como ossículos timpânicos, osso cortical da mastoide e cartilagem do trágus, ainda são as opções mais usadas, apesar do surgimento de diversas próteses metálicas como ouro, fio de aço, platina e titânio, materiais plásticos como silicone, polietileno, politetrafluoretileno e cerâmicos como óxido de cerâmica, carbono, fosfato de cálcio cerâmico, hidroxiapatita e cerâmica vitrificada.⁸⁻¹⁰ Toda essa variedade de materiais sintéticos tem em comum a desvantagem de alto custo, o que torna seu uso inviável em muitos centros. Mais recentemente, tem-se observado na otologia a introdução de cerâmicas e cimentos de uso odontológico habitualmente usados em restauração e obturação dentárias. A proposta era a de se fazer a reconstrução de cadeia ossicular de um modo mais fácil e rápido. Entre eles, pode-se citar o uso da cerâmica de ionômero de vidro, introduzida há cerca de 10 anos, e já relativamente bem estudada, no entanto, com resultados ainda muito variáveis, por vezes pouco consistentes.¹¹

Os cimentos resinosos foram inicialmente desenvolvidos na odontologia como uma opção à cimentação convencional. A introdução desse novo material ofereceu aos odontologistas uma nova ferramenta, com maior facilidade de uso do que os materiais já existentes, assim como grande adesividade e estética.¹² Atualmente, diversos cimentos resinosos têm sido introduzidos no comércio e são classificados em duas categorias: os cimentos resinosos convencionais, que não apresentam uma adesão inerente à estrutura dental e requerem o uso de um sistema adesivo, e os cimentos resinosos autoadesivos, que não requerem um tratamento

Tabela 1 Procedimentos efetuados

Participantes	1ª tentativa	2ª tentativa	3ª tentativa	4ª tentativa
Professor	Endurecimento do material durante o processo	Transmissão inadequada do material ao estribo	Ponte adequada funcionalmente	Ponte adequada funcionalmente
Pós-graduanda	Transmissão inadequada do material ao estribo	Ponte adequada funcionalmente	Ponte adequada funcionalmente	Ponte adequada funcionalmente
Residente	Endurecimento do material durante o processo	Endurecimento do material durante o processo	Ponte adequada funcionalmente	Ponte adequada funcionalmente

adesivo prévio do substrato dentário.^{12,13} O RelyX Unicem – 3M ESPE® foi o primeiro cimento resinoso autoadesivo introduzido no mercado, em 2002. Contudo, outras marcas comerciais já estão disponíveis, diferem quanto à forma de apresentação, cores e composição química. Esses produtos apresentam duas pastas que requerem uma manipulação que pode ser manual, por meio de trituração em cápsulas ou por um dispensador de automistura. Pouca informação existe sobre o mecanismo de adesão de cimentos autoadesivos. A composição básica do material é o sistema monomérico Bis-GMA (Bisfenol-A metacrilato de glicidila®) em combinação com monômeros de baixa viscosidade, além de cargas inorgânicas (vidros com carga metálica, SiO₂) tratadas com silano.¹⁴ Apresentam alta adesividade, biocompatibilidade, facilidade de manuseio e protocolo simplificado de uso.¹⁴ Apesar de já serem extensivamente usados na odontologia com ótimos resultados, na qual têm sido indicados na união de vários substratos como esmalte, dentina, amálgama, metal e porcelana, existem ainda poucos estudos com relação ao seu desempenho clínico nesta área e nenhum estudo no campo da medicina.

Na otologia, nota-se que a erosão da apófise longa da bigorna é um achado frequente. Na tentativa de uma reconstrução mais anatômica, propomos, portanto, avaliar a possibilidade física da reconstrução da cadeia ossicular com cimento resinoso, material acessível e de baixo custo.

Método

Foram usadas duas peças cirúrgicas de ossos temporais humanos cedidas oficialmente pelo Departamento de Morfologia da instituição, que foram manipuladas na sessão de treinamento cirúrgico em ossos temporais do Departamento de Otorrinolaringologia. Depois de fixadas numa bacia de dissecação, o retalho tímpano meatal foi rebatido e a articulação incudo-estapediana exposta. Após a desarticulação do estribo com a bigorna, a porção distal de sua apófise foi cortada com uma tesoura de íris, de modo que a distância entre o restante da apófise e a supraestrutura do estribo seja de aproximadamente três milímetros. Essa é a distância normalmente encontrada nos casos clínicos de desarticulação por necrose da porção distal da apófise longa da bigorna.

Os cimentos resinosos usados serão os preparados Relix® e Bifix®, normalmente encontrados nas casas especializadas em produtos odontológicos. O Bifix® tem um misturador

acoplado à bisnaga, no entanto, essa consome maior quantidade de material. Tem a vantagem de ter um bico fino que pode depositar a mistura diretamente no espaço a ser preenchido e custa R\$ 180. O Relix® sem o misturador é mais econômico e pode ser usado mais vezes. Seu custo é de R\$ 170. Devemos refazer a integridade da cadeia com o uso dos materiais citados, que serão interpostos com o uso de espátula.

O procedimento foi feito por três cirurgiões com níveis de experiência diferentes: professor, pós-graduando e residente. Cada um fez o procedimento por quatro vezes e as dificuldades encontradas foram analisadas quanto ao manuseio do cimento, o tempo da intervenção e o funcionamento da interposição. Como a interposição do cimento pode ser removida por meio de procedimento mecânico cuidadoso, poderá ser refeita inúmeras vezes nas peças disponíveis.

Resultado

O tempo de mistura dos materiais empregados foi de 40 segundos. O tempo máximo disponível para preenchimento da interrupção óssea com os materiais e seu adequado modelamento, antes de seu endurecimento, foi de um minuto. Formou-se assim uma ponte branco-amarelada entre os ossículos, que mimetizou o osso normal. Ao movimentar tanto a bigorna quanto o martelo, notamos que o movimento é transferido adequadamente para o estribo. Na [tabela 1](#), notamos os procedimentos efetuados.

Discussão

Como podemos notar na [tabela 1](#), o procedimento foi inicialmente efetuado pelo professor, que teve dificuldade com relação ao manejo do tempo entre a mistura dos materiais até sua adequada colocação no preenchimento da disjunção. Isso se deveu à tentativa de conduzir e depositar o material apenas com o uso de uma espátula, na qual ele teve grande aderência, o que acarretou no rápido endurecimento. Na segunda tentativa, com o uso concomitante de um ponteiro, o material foi retirado em pequenas quantidades da espátula e conduzido até a área a ser preenchida. O material foi então depositado intercaladamente no estribo e na bigorna, até completar o preenchimento, como demonstrado na [figura 1](#).

Posteriormente, notou-se que a ponte não conduziu bem a movimentação da bigorna até o estribo, pois o material não ficou bem aderido. Na terceira tentativa, uma quantidade

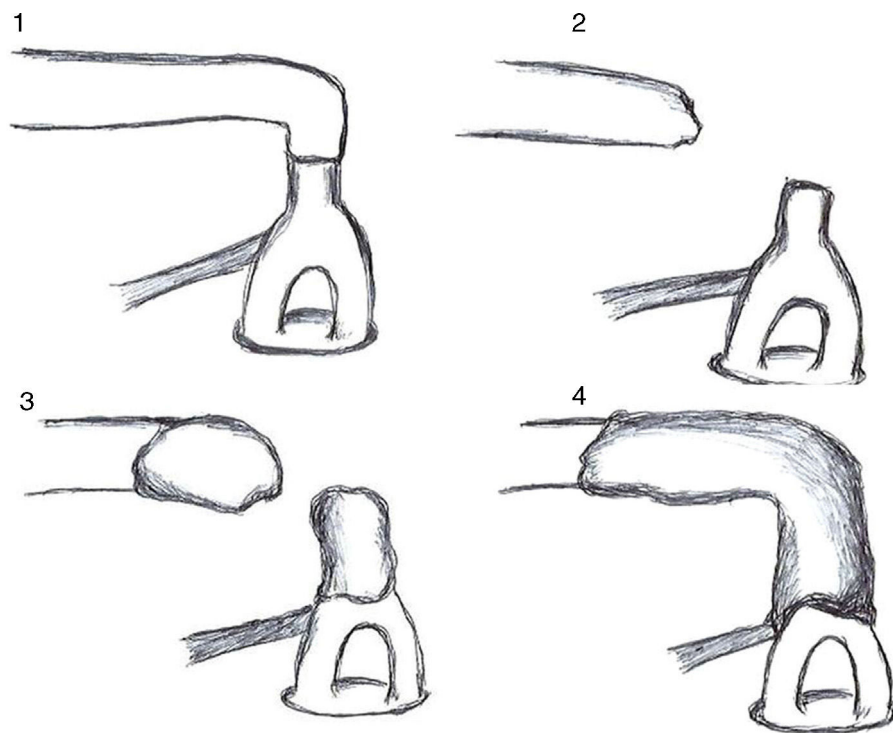


Figura 1 Desenho esquemático dos quatro tempos da reconstrução da cadeia ossicular com cimento resinoso.

maior de material foi levada até a proximidade do tendão estapediano e o prolongou pela apófise longa da bigorna e a circundou parcialmente, ocasionou uma adequada transmissão do movimento. Notou-se também que o material aderiu bem aos ossículos, não houve o risco de esse atingir a região da platina, o que poderia ocasionar sua fixação. O mesmo ocorreu na quarta tentativa.

O procedimento agora estabelecido foi executado pela médica otorrinolaringologista, que teve dificuldade de posicionar adequadamente o material sobre o estribo na primeira tentativa, mas o fez corretamente nas subsequentes. O residente, nas duas primeiras tentativas, teve o endurecimento precoce do material, mas o manipulou adequadamente nas duas tentativas posteriores.

Assim, três cirurgiões, com experiências diferentes de cirurgia otológica, conseguiram, com pouca dificuldade inicial e aprendizado rápido, promover a reestruturação da cadeia ossicular lesada na erosão da apófise longa da bigorna, com o uso do cimento resinoso. O mesmo material possivelmente poderá ser usado em outros procedimentos na reconstrução da cadeia ossicular. No entanto, novos estudos deverão ser feitos antes de sua aplicação na cirurgia otológica em humanos. Nesse sentido, já estão em andamento experimentos em cobaias, para avaliar a toxicidade do cimento resinoso e o reestabelecimento auditivo após seu uso por meio do BERA.

Conclusões

O cimento resinoso é um material viável na reconstrução de lesões da cadeia ossicular.

O método de reconstrução é conseguido com pouco treino pelos cirurgiões.

O custo do processo é vantajoso financeiramente.

Conflitos de interesse

Os autores declaram não haver conflitos de interesse.

Referências

1. Morandini W, Ortiz V. Adesivos biológicos em cirurgia. *Acta Cir Bras.* 1992;7:80–5.
2. Silva LS, Figueira Neto JB, Santos ALQ. Utilização de adesivos teciduais em cirurgias. *Biosci J.* 2007;23:108–19.
3. Fagundes DJ, Goldenberg S. Adesivo em Cirurgia. In: Burihan E, Ramos RR, editors. *Condutas em cirurgia.* São Paulo: Atheneu; 2001. p. 669–74.
4. Coover HW, Joyner FB, Shearer NH, Wicker TH. Chemistry and performance of cyanoacrylate adhesives. *J Soc Plast Eng.* 1959;15:413–7.
5. Siedentop KH. Reconstruction of ossicles by tissue glue (Histoacryl) in dog. *Laryngoscope.* 1974;84:1397–403.
6. Siedentop K.H., Loewy A. Facial nerve repair with tissue adhesive. *Arch Otolaryngol.* 1979;105:423–6.
7. Ribeiro FAQ, Doria S, Almeida R. Fixação da prótese de estapedotomia à cadeia ossicular com cianoacrilato. *Relato de dois casos.* *Arquivos Int Otorrinolaringol.* 2005;9: 76–80.
8. Dost P, Jahnke K. Biomaterials in reconstructive middle ear surgery. In: Jahnke K, editor. *Middle ear surgery: recent advances and future directions.* Stuttgart: Thieme; 2004. p. 56–72.
9. Shea J. *Plastipore™ total ossicular replacement prosthesis.* *Laryngoscope.* 1976;86:239–40.

10. Jahnke K, Plester D. Aluminium oxide ceramic implants in middle ear surgery. *Clin Otolaryngol Allied Sci.* 1981;6:193–5.
11. Bauer M, Pytel J, Vóna I, Gerlinger I. Combination of ionomer cement and bone graft for ossicular reconstruction. *Eur Arch Otorhinolaryngol.* 2007;264:1267–73.
12. Radovic I, Monticelli F, Goracci C, Vulicevic ZR, Ferrari M. Self-adhesive resin cements: a literature review. *J Adhes Dent.* 2008;10:251–8.
13. Manso AP, Silva NR, Bonfante EA, Pegoraro TA, Dias RA, Carvalho RM. Cements and adhesives for all-ceramic restorations. *Dent Clin North Am.* 2011;55:311–32.
14. Ferracane JL, Stansbur JW, Burke FJT. Self-adhesive resin cements – chemistry, properties and clinical considerations. *J Oral Rehabil.* 2011;38:295–314.