



Brazilian Journal of OTORHINOLARYNGOLOGY

www.bjorl.org



RELATO DE CASO

Oculopharyngeal muscular dystrophy or oculopharyngeal distal myopathy: case report[☆]



Distrofia muscular oculofaríngea ou miopatia oculofaríngea distal: relato de caso

Marilia Yuri Maeda^{a,*}, Tais Yuri Hashimoto^b, Isabella Christina Oliveira Neto^c
e Luciano Rodrigues Neves^{d,e}

^a Universidade Federal de São Paulo (UNIFESP), Fellowship em Otorrinolaringologia Pediátrica, São Paulo, SP, Brasil

^b Universidade Federal de São Paulo (UNIFESP), Fellowship em Laringologia, São Paulo, SP, Brasil

^c Universidade Federal de São Paulo (UNIFESP), Departamento de Fonoaudiologia, São Paulo, SP, Brasil

^d Universidade Federal de São Paulo (UNIFESP), Departamento de ORL-CCP, São Paulo, SP, Brasil

^e Universidade Nove de Julho (UNINOVE), São Paulo, SP, Brasil

Recebido em 23 de junho de 2015; aceito em 16 de julho de 2015

Disponível na Internet em 16 de fevereiro de 2017

Introdução

A distrofia muscular oculofaríngea (OPMD) é uma doença genética com padrão predominantemente autossômico dominante, ligada ao gene PABPN1. A OPMD cursa com quadro de ptose progressiva, disfagia e fraqueza dos músculos proximais dos membros.¹

A doença usualmente se inicia na quinta ou sexta década de vida. Na sua forma recessiva, os sintomas costumam ser leves e mais tardios e o diagnóstico torna-se mais difícil, pode haver confusão com outros sintomas de doenças da terceira idade.²

A OPMD tem uma prevalência estimada de 1:1.000 em estudo feito no Canadá.³ A maioria dos casos descritos na literatura tem história familiar positiva de doença neuromuscular, mas existem raros casos em que não foi possível estabelecer essa associação, a mutação é a explicação cabível.¹ A miopatia oculofaríngea distal (OPDM) é uma entidade controversa na literatura, considerada por alguns como uma patologia distinta da distrofia muscular oculofaríngea (OPMD) e por outros uma variante dessa.⁴

Thevathasan et al. relatam que, na OPDM, a oftalmoparesia é frequente, origina-se precocemente. O acometimento dos músculos dos membros ocorre inicialmente nos distais, o músculo tibial anterior e os músculos intrínsecos das mãos são os mais comumente acometidos. Lu et al. acrescentam, ainda, que na OPDM o quadro surge mais frequentemente em adultos jovens com fraqueza severa nos músculos da face.

Para a adequada investigação da OPMD e diferenciação frente à gama de diagnósticos diferenciais (doenças mitocondriais, miopatia de Nonaka e OPDM, entre outras), são importantes exames como dosagem de anticorpo antirreceptor de acetilcolina, curva sérica de lactato, eletromiografia, biópsias musculares e aferição com testes genéticos.⁴

Os achados histopatológicos das duas doenças (OPMD e OPDM) incluem anormalidades miopáticas distróficas não

DOI se refere ao artigo:

<http://dx.doi.org/10.1016/j.bjorl.2015.07.019>

[☆] Como citar este artigo: Maeda MY, Hashimoto TY, Oliveira Neto IC, Neves LR. Oculopharyngeal muscular dystrophy or oculopharyngeal distal myopathy: case report. Braz J Otorhinolaryngol. 2017;83:235–8.

* Autor para correspondência.

E-mail: mariliayurimaeda@yahoo.com.br (M.Y. Maeda).

A revisão por pares é da responsabilidade da Associação Brasileira de Otorrinolaringologia e Cirurgia Cérvico-Facial.

específicas, presença de vacúolos e de inclusões nucleares túbulo-filamentosas intramusculares, essas últimas são maiores na OPDM (> 8 nm).⁵

Os testes genéticos mostram que, na OPDM, não há o padrão de repetição dos pares de base ('GCG') no gene PABPN1, como detectado nos casos de OPMD.⁴

Dentre as alterações musculares detectadas, a disfagia é o sintoma que mais preocupa, pois é evidência do progressivo enfraquecimento da musculatura esofágica e faríngea, as quais são responsáveis pelo processo deglutitório. O grau de disfagia apresentado pelo paciente é um importante fator prognóstico da doença, uma vez que esses pacientes evoluem para a desnutrição.⁶

O tratamento curativo da OPDM ainda é desconhecido. No entanto, pode-se fazer tratamento clínico ou cirúrgico com intuito de melhorar a qualidade de vida do paciente.

No caso da disfagia, pode-se introduzir mudança de consistência alimentar, adoção de manobras facilitadoras e fonoterapia deglutitória. Quando não mais existe evolução da terapia instituída, ou presença de perda ponderal importante, ou detecção de pneumonias aspirativas recorrentes, podem-se indicar tratamentos cirúrgicos, como a miotomia do músculo cricofaríngeo ou até a gastrostomia.⁶

O objetivo deste trabalho foi relatar o caso clínico de um paciente portador de alterações musculares importantes e biópsia de músculo deltoide compatível com a distrofia muscular oculofaríngea (OPMD). No entanto, apesar do esforço diagnóstico, não foi possível discerni-la da miopatia oculofaríngea distal (OPDM).

Relato de caso

Paciente ARS, 62 anos, gênero masculino, aposentado, foi avaliado em nosso serviço com queixas disfágicas progressivas, perceptíveis havia longa data.

Referiu que aos 36 anos iniciou quadro de ptose palpebral simétrica progressiva. Foi avaliado e diagnosticado como portador de doença neuromuscular compatível com OPMD ou OPDM (presença de vacúolos do tipo *rimmed* em tecido do músculo deltoide).

O paciente foi encaminhado para a especialidade de oftalmologia, para que fosse submetido à cirurgia para suspensão frontal dos olhos para facilitar a visão.

Aos 52 anos, o paciente referiu início de quadro disfágico (engasgos com alimentos sólidos, necessidade de pigarrear e ingestão de líquidos após ingesta alimentar). Referiu também dificuldade progressiva para falar e para movimentar os músculos da face e dos olhos. Relatou que os achados clínicos se tornaram progressivos (figs. 1 e 2).

Aos 57 anos, apresentou dificuldade para elevar o braço direito, para abrir a mão direita, mantinha-se em posição de "garra", e fraqueza generalizada nas pernas, caíra por diversas vezes (fig. 3).

Nessa mesma época, referiu que seus lábios começaram a "cair" (*sic*), juntamente com a detecção de episódios eventuais de incontinência urinária.

Desde o início dos sintomas, o paciente apresentou perda ponderal em torno de 13 kg e apresentou dois episódios de pneumonia.

Como antecedentes familiares, o paciente relatou ter sete irmãos, dois deles apresentavam ptose bilateral (um do

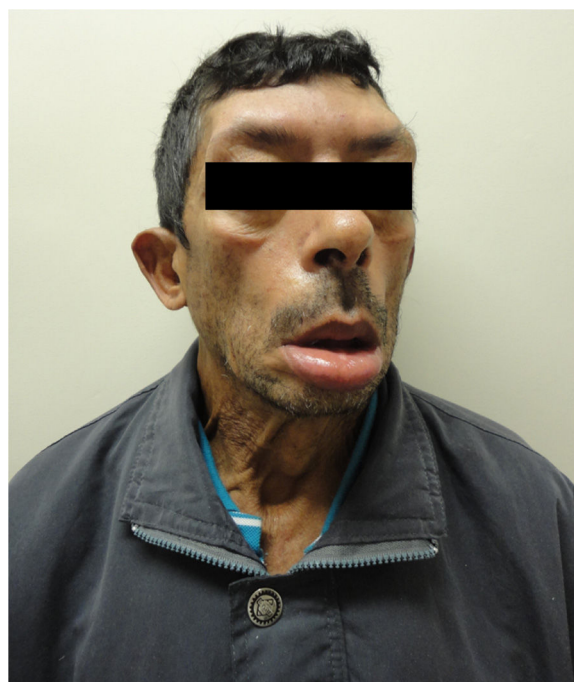

Figura 1 Paciente em vista frontal.

gênero feminino, com início da ptose aos 69 anos; e um do gênero masculino, com início do quadro aos 74 anos). Quanto aos filhos (n=4), somente um apresentava ptose bilateral, que se iniciou aos 37 anos.

O referido paciente foi avaliado devido às queixas disfágicas.

À videoendoscopia da deglutição, com o emprego de variadas consistências alimentares e quantidades (líquido, pastoso e sólido), detectou-se disfagia orofaríngea em grau moderado, sem visualização de penetração ou aspiração

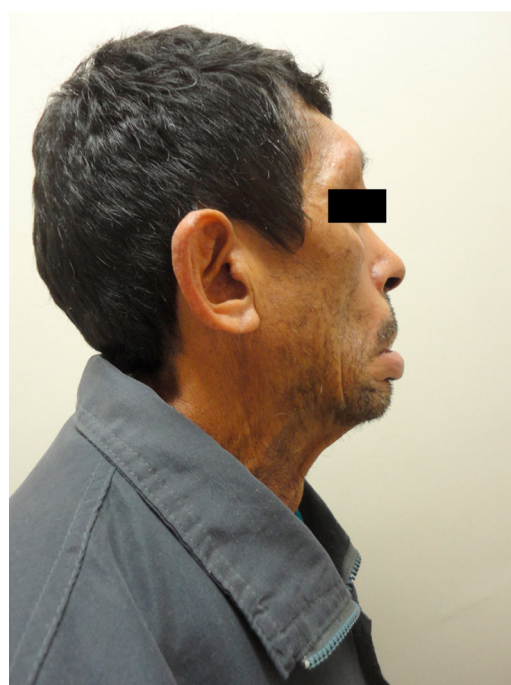

Figura 2 Paciente em vista lateral.

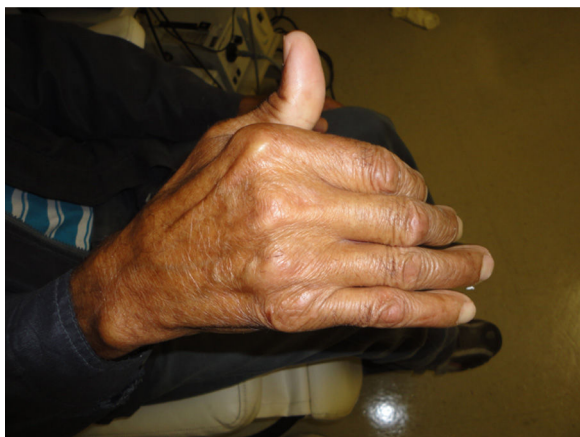

Figura 3 Mão em garra.

alimentar. Evidenciou-se também a presença de sialorreia relativa por dificuldade deglutitória.

Como tratamento, foi instituída fonoterapia deglutitória e uso de toxina botulínica em glândulas salivares para diminuir produção salivar.

Discussão

Apesar das controvérsias na literatura, Van der Sluijs et al. relatam em seu artigo as principais características clínicas da distrofia muscular oculofaríngea (OPMD):⁷ ptose bilateral lentamente progressiva; fraqueza de membros proximais; e disfagia progressiva.

Os autores descrevem que os achados acima têm aparecimento tardio; na miopatia oculofaríngea distal (OPDM), o surgimento dos sintomas ocorre de modo precoce (entre 15 e 20 anos), e inicialmente manifestam-se com fraqueza dos músculos tibiais anteriores ou ptose bilateral.⁷

Referem também que é muito marcante nesses pacientes a hipotonia dos músculos da face e dos músculos extrínsecos oculares em grau intenso, que causa ptose e limitação da movimentação ocular e facial, ocorre em grau mais grave e precoce do que nos casos de OPMD.⁷

Minami et al.⁸ fazem referência a relatos na literatura de casos de OPMD (distrofia muscular oculofaríngea) nos quais os músculos distais estão acometidos e que apenas ao analisar essas características clínicas seria extremamente difícil distingui-las dos casos de OPDM (miopatia oculofaríngea distal).

Nesse estudo, ao avaliar o gene PABPN1, obtiveram resultados quanto à presença de repetições dos pares de base 'GCG' presentes na OPMD.⁸

No caso clínico aqui apresentado, o paciente iniciou o quadro de ptose palpebral em idade precoce, aos 36 anos. Além disso, apresentou alterações musculares na face, musculatura extrínseca dos olhos, mão direita e membros inferiores.

Conjuntamente com o quadro disfágico, os sinais e sintomas acima descritos orientam para um possível diagnóstico de OPDM. Contudo, houve o acometimento da musculatura proximal (cintura escapular e pélvica), o que tornou possível o diagnóstico de OPMD.

A biópsia de fragmento tecidual do músculo deltoide do paciente permitiu detecção de fibras musculares atroficas

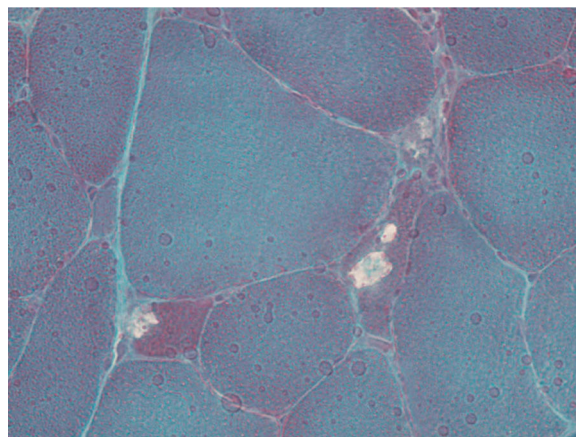


Figura 4 Vacúolos tipo *rимmed* em biópsia de músculo deltoide (coloração de Gomori modificada, com aumento de 350×).

poligonais e de vacúolos do tipo *rимmed* intrasarcoplasmáticos. A presença de vacúolos do tipo *rимmed* é característica de ambas as doenças, é impossível a diferenciação entre OPMD ou OPDM (figs. 4 e 5).

Infelizmente, em nosso serviço, até o presente momento, não dispomos de exames genéticos para auxílio diagnóstico. Como já previsto por Minami,⁸ não foi possível diferenciar as duas doenças (OPMD e OPDM) somente com as informações clínicas disponíveis.

Quanto à disfagia apresentada pelo paciente, apesar da evolução progressiva apresentada por ambas as doenças, que culminaram com disfagia grave e pneumonias aspirativas frequentes, optou-se pela conduta clínica, pois apresentava disfagia orofaríngea moderada e sialorreia: fonoterapia deglutitória; exercícios para melhorar a motricidade oral; mudança da consistência alimentar; e xerostomia química com aplicação de toxina botulínica.

Como até o momento não existe tratamento para ambas as doenças (OPMD e OPDM), a terapêutica deve se concentrar na adequação dos déficits apresentados, com o objetivo de melhor qualidade de vida.

A introdução da fonoterapia deglutitória tem como intuito, além de melhorar a dinâmica deglutitória, a correção de posturas indesejadas. Tanto a retroflexão da

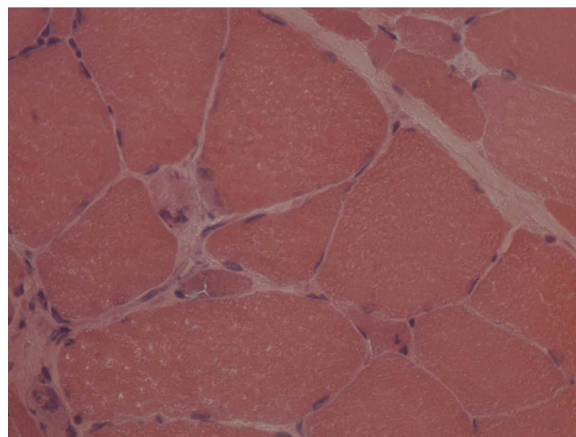


Figura 5 Presença de atrofia muscular poligonal e vacúolos do tipo *rимmed* (coloração de hematoxilina-eosina com aumento de 350×).

cabeça como a contração do músculo frontal são conhecidos mecanismos compensatórios para a correção da ptose palpebral, cuja ação tem um efeito negativo na deglutição, o que agrava a disfagia preexistente. Uma leve flexão da cabeça pode melhorar a fase orofaríngea da deglutição e diminuir o tempo das refeições, a quantidade de resíduos e o risco de aspiração.⁹

O uso de toxina botulínica em glândulas salivares teve como objetivo a diminuição da produção salivar, fazer com que o paciente tivesse menor volume para deglutir.

O paciente continua em acompanhamento da disfagia até o presente momento.

Conclusão

Com o presente trabalho, foi possível apresentar e descrever um caso clínico de doença neuromuscular rara, cujo impacto no processo deglutitório é importante.

Conflitos de interesse

Os autores declaram não haver conflitos de interesse.

Referências

1. Tremolizzo L, Galbussera A, Tagliabue E, Fermi S, Bruttini M, Lamperti C, et al. An apparently sporadic case of oculopharyngeal muscular dystrophy: the first Italian report. *Neurol Sci.* 2007;28:339–41.
2. Hebbbar S, Webberley MJ, Lunt P, Robinson DO. Siblings with recessive oculopharyngeal muscular dystrophy. *Neuromuscul Disord.* 2007;17:254–7.
3. Codere F, Brais B, Rouleau G, Lafontaine E. Oculopharyngeal muscular dystrophy: what's new? *Orbit.* 2001:259–66.
4. Lu H, Luan X, Yuan Y, Dong M, Sun W, Yan C. The clinical and myopathological features of oculopharyngodistal myopathy in Chinese family. *Neuropathology.* 2008;28:599–603.
5. Thevathasan E, Squier W, MacIver DH, Hilton DA, Fathers E, Hilton-Jones D. Oculopharyngodistal myopathy – A possible association with cardiomyopathy. *Neuromuscul Disord.* 2011;21:121–5.
6. Pellerin HG, NicoTrépanier CA, Lessard MR. Postoperative complications in patients with oculopharyngeal muscular dystrophy: a retrospective study. *Can J Anesth.* 2007;54:361–5.
7. van der Sluijs BM, ter Laak HJ, Scheffer H, van der Maarel SM, van Engelen BGM. Autosomal recessive oculopharyngodistal myopathy: a distinct phenotypical, histological, and genetic entity. *J Neurol Neurosurg Psychiatry.* 2004;75:1499–501.
8. Minami N, Ikezoe K, Kuroda H, Nakabayashi H, Satoyoshi E, Nonaka I. Oculopharyngeal myopathy is genetically heterogeneous and most cases are distinct from oculopharyngeal muscular dystrophy. *Neuromuscul Disord.* 2001;11:699–702.
9. de Swart BJ, van der Sluijs BM, Vos AM, Kalf JG, Knuijt S, Cruysberg JR, et al. Ptosis aggravates dysphagia in oculopharyngeal muscular dystrophy. *J Neural Neurosurg Psychiatry.* 2006;77:266–8.