



Brazilian Journal of OTORHINOLARYNGOLOGY

www.bjorl.org



RELATO DE CASO

First branchial cleft fistula: a difficult challenge[☆]



Fístula na primeira fenda branquial: um difícil desafio

Corneliu Mircea Codreanu^{a,*}, Corneliu Codreanu^a e Margareta Codreanu^b

^a Brăila County Hospital, Department of Otolaryngology, Braila, Romênia

^b 'Dr. Codreanu' ENT Clinic, Galati, Romênia

Recebido em 2 de junho de 2015; aceito em 16 de julho de 2015

Disponível na Internet em 23 de março de 2017

Introdução

Anomalias da primeira fenda branquial representam 8-10%^{1,2} de todos os defeitos de fendas branquiais, que constituem 17% dos tumores cervicais pediátricos. A baixa incidência e as variadas apresentações clínicas dessas malformações congênitas do aparelho branquial dificultam o diagnóstico, mesmo para o otorrinolaringologista experiente. A depender do tipo da anomalia (fístula, seio ou cisto), o trato fistuloso pode se apresentar com localização medial ou lateral ao nervo facial. Os estudos de TC proporcionam informações úteis sobre a localização do trato fistuloso.

Aqui, descrevemos um caso raro de fístula de primeira fenda branquial do tipo II em forma de um trato contendo duas aberturas – uma cervical na região submandibular esquerda e uma pequena fistulosa no assoalho da porção cartilaginosa do conduto auditivo externo (CAE) esquerdo. O tratamento consistiu na completa excisão do trato fistuloso

e em uma parotidectomia superficial, com preservação do nervo facial.

Relato de caso

Menina, quatro anos, foi levada à clínica otorrinolaringológica com um tumor na parte superior do pescoço, inicialmente notado havia seis meses. O interrogatório dos pais revelou que, durante episódios agudos de rinofaringite, o tumor ficava avermelhado e inchava, com uma secreção esbranquiçada e recorrente que vazava por pequena abertura na região laterocervical esquerda e pelo CAE esquerdo. O exame clínico revelou que o tumor tinha forma ovoide e media 2,5-1 cm, era flutuante e relativamente móvel com relação às estruturas cervicais profundas. Foi também observada pequena abertura na região submandibular esquerda.

A otoscopia revelou pequena depressão no assoalho do CAE esquerdo, com preservação da membrana timpânica.

O estudo de TC revelou um trato fistuloso que conectava a porção cartilaginosa do CAE esquerdo à região laterocervical superior que cruzava o lobo parotídeo profundo. Foi estabelecido o diagnóstico de fístula da primeira fenda branquial.

Com a paciente sob anestesia geral, o trato fistuloso foi excisado com o uso da clássica incisão de parotidectomia descrita por Adson e Ot em 1923 e modificada por Redon em 1955. Devido à distância entre a incisão e a abertura cutânea inferior da fístula, foi também efetuada uma excisão elíptica da abertura (fig. 1).

DOI se refere ao artigo:

<http://dx.doi.org/10.1016/j.bjorl.2015.07.017>

[☆] Como citar este artigo: Codreanu CM, Codreanu C, Codreanu M. First branchial cleft fistula: a difficult challenge. Braz J Otorhinolaryngol. 2017;83:364–6.

* Autor para correspondência.

E-mail: corneliu_gl@yahoo.com (C.M. Codreanu).

A revisão por pares é da responsabilidade da Associação Brasileira de Otorrinolaringologia e Cirurgia Cérvico-Facial.

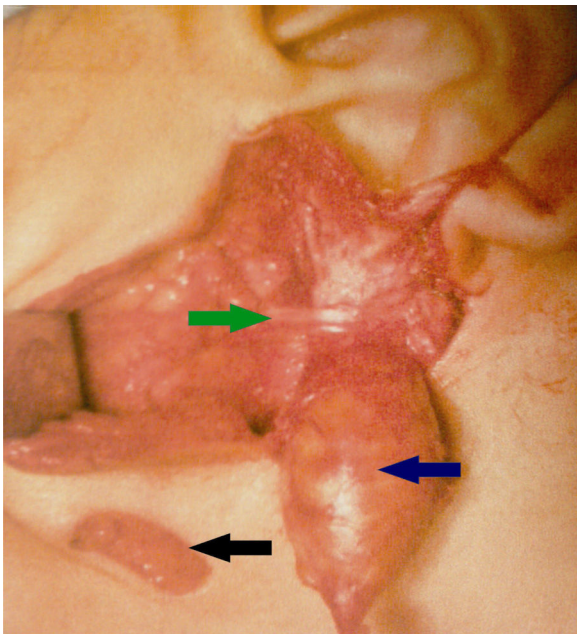


Figura 1 Aspecto intraoperatório: a seta azul indica o trato fistuloso; a verde aponta o tronco do nervo facial esquerdo; e a preta mostra a excisão elíptica da abertura inferior da fístula.

Em seguida à identificação e dissecação do tronco do nervo facial, fizemos uma parotidectomia superficial, que mostrou o trato fistuloso situado sob os ramos do nervo facial. O mesmo foi excisado, juntamente com a abertura cutânea inferior, com o cuidado de preservar os ramos do nervo facial. Finalmente, a abertura superior da fístula foi excisada juntamente com uma pequena porção do assoalho cartilaginoso do CAE esquerdo.

O pós-operatório transcorreu sem contratemplos. O exame histológico do espécime revelou que o trato fistuloso estava revestido por epitélio escamoso, com estruturas anexais e cartilaginosas dispostas em lamelas hialinas, o que confirmou o diagnóstico de fístula de primeira fenda branquial do tipo II.

Discussão

As anomalias da primeira fenda branquial são entidades raras, resultantes do fechamento incompleto da porção ectodérmica dessa fenda. A primeira descrição dessas anomalias foi publicada em 1865 (Virchow). Em 1929, Hyndman e Light reuniram 108 casos da literatura médica.

Em 1971, Arnot classificou as anomalias do primeiro arco e da primeira fenda branquial em: anomalias do tipo 1 (observadas principalmente em adultos), consistem em um cisto pré-tragal que drena na área parotídea; e anomalias do tipo 2 (geralmente ocorrentes durante a infância), que surgem no triângulo cervical anterior.

A classificação histológica foi proposta por Work: tipo I – origem ectodérmica da anomalia (epitélio escamoso); e tipo II – origens ectodérmica e mesodérmica (epitélio escamoso, estruturas anexais e cartilagem). A anomalia do tipo I se apresenta como um cisto epidermoide ou fístula localizada na região periaural, com um trato fistuloso paralelo ao CAE, que termina em um fundo de saco ao

nível do mesotímpano. As lesões do tipo II se apresentam na forma de um cisto, seio (trato com abertura para o exterior), trato fistuloso com abertura superior no nível da junção ósseo-cartilaginosa do CAE ou uma combinação desses elementos. A abertura inferior das lesões do tipo II (como no presente relato de caso) está situada em uma área triangular descrita por E. Poncet, que fica limitada pelo CAE superiormente, região mentoniana anteriormente e osso hioide inferiormente.³ Também é importante saber que as anomalias do tipo II estão situadas acima das estruturas vasculares do pescoço e do músculo digástrico; mas, com relação ao nervo facial, sua posição é variável: o nervo pode estar acima, abaixo ou pode até ser atravessado pela lesão.

Finalmente, em uma terceira classificação, Olsen dividiu os defeitos como cistos, seios, ou fístulas.

A análise das manifestações clínicas (cervicais – geralmente uma pequena depressão nas proximidades do ângulo mandibular; parotídeas – pequenos tumores localizados na área da parótida; e auriculares – otorreia e, em alguns casos, uma aderência membranosa entre o assoalho do CAE e a membrana timpânica – 10% dos casos na série de Triglia), dos estudos de TC ou IRM das áreas cervical e parotídea e do fato de que essas lesões raramente estarão associadas a outras malformações faciais poderá conduzir ao diagnóstico de anomalia da primeira fenda branquial. Em crianças, o diagnóstico diferencial deve consistir em cistos auriculares congênitos, apêndices pré-auriculares e anomalias da segunda fenda branquial.

Com relação ao nosso caso, a localização do tumor cervical, suas características e os achados otoscópicos, juntamente com os dos estudos de TC, proporcionaram elementos sólidos em favor do diagnóstico.

Em geral, admite-se que as fístulas frequentemente se localizam medialmente ao nervo, enquanto que os tratos sinusais tendem a avançar lateralmente ao nervo.^{4,5} Com base nessas observações, fizemos a excisão cirúrgica completa do trato fistuloso, juntamente com o lobo superficial da parótida, devido à posição do tumor (abaixo do nervo facial). Essa particular situação da anomalia explica a dificuldade desse tipo de cirurgia, em que há possibilidade de ocorrência de lesão ao nervo facial (40% na série de Ford² e 15% na série de Triglia).

Devemos insistir no fato de que existe um segundo problema em relação à excisão completa dessas lesões sem lesionar o nervo e que o problema está ligado à idade da criança: quanto mais jovem for o paciente, menos desenvolvida estará a ponta do mastoide; o nervo facial tende a ocupar uma posição mais superficial em seu surgimento através do forame estilomastoideo. Nesse caso, é obrigatória a monitoração do nervo facial, com a localização do tronco nervoso e a feitura de uma dissecação segura de seus ramos.⁶

Por outro lado, o risco de paralisia facial iatrogênica durante a remoção cirúrgica do tumor será maior se houver histórico de infecções recorrentes e de tratamento inadequado (incisão, drenagem ou excisão incompleta), o que poderá acarretar a formação de grandes cicatrizes. Felizmente, em nosso caso, o diagnóstico foi estabelecido precocemente, porque o clínico geral encaminhou a paciente imediatamente à clínica otorrinolaringológica e também porque ainda não tinham sido feitas tentativas de remoção da lesão, o que minimizou o risco de formação de cicatriz.

Com relação à porção superior do trato fistuloso, é essencial que uma pequena parte da cartilagem do CAE seja removida juntamente com a abertura fistulosa, para evitar recidiva. Em nosso caso, foi possível abordar as margens da abertura superior em seguida à incisão, sem causar estenose secundária do CAE.

Conclusão

As malformações congênitas da região da primeira fenda branquial representam entidades com as quais o otorrinolaringologista pode se deparar durante a prática clínica. Apresentamos um caso dessa rara malformação pediátrica e seu tratamento, recomendamos aos clínicos gerais e outros médicos que tomem ciência das consequências de um diagnóstico equivocado ou de atrasos no tratamento cirúrgico. Um conhecimento detalhado da embriologia da região cervicofacial é garantia de diagnóstico precoce e de completa excisão dessas lesões, o que minimizará o risco de complicações graves, como, por exemplo, uma paralisia permanente de nervo facial.

Conflitos de interesse

Os autores declaram não haver conflitos de interesse.

Referências

1. Tham YS, Low WK. First branchial cleft anomalies have relevance in otology and more. *Ann Acad Med Singap.* 2005;34:335–8.
2. Ford GR, Balakrishnan A, Evans JNG, Bailey CM. Branchial cleft and pouch anomalies. *J Laryngol Otol.* 1992;106:137–43.
3. Chen M-F, Ueng S-H, Jung S-M, Chen Y-L, Chang K-P. A type II branchial cleft cyst masquerading as an infected parotid Warthin's tumor. *Chang Gung Med J.* 2006;29:435–8.
4. D'Souza AR, Uppal HS, de R, Zeitoun H. Updating concepts of first branchial cleft defects: a literature review. *Int J Pediatr Otorhinolaryngol.* 2002;62:103–9.
5. Solares CA, Chan J, Koltai PJ. Anatomical variations of the facial nerve in first branchial cleft anomalies. *Arch Otolaryngol Head Neck Surg.* 2003;129:351–5.
6. Makaeieff M, Venail F, Cartier C, Garrel R, Crampette L, Guerrier B. Continuous facial nerve monitoring during pleomorphic adenoma recurrence surgery. *Laryngoscope.* 2005;115:1310–4.