



RELATO DE CASO

A case of bilateral congenital middle ear cholesteatoma ☆,☆☆



Um caso de colesteatoma congênito bilateral em orelha média

Mihael Ries^{a,*}, Mirjana Kostić^b, Jakov Ajduk^a, Robert Trotić^a e Vladimir Bedeković^a

^a University of Zagreb, University Hospital Center "Sestre Milosrdnice", School of Medicine, Department of ENT Head and Neck Surgery, Zagreb, Croácia

^b University of Zagreb, Croatian Health Insurance Fund, School of Medicine, Zagreb, Croácia

Recebido em 31 de julho de 2015; aceito em 29 de setembro de 2015
Disponível na Internet em 3 de abril de 2017

Introdução

O colesteatoma congênito (CC) bilateral de orelha média é uma doença extremamente rara.^{1–3}

O CC de orelha média cresce, desde o nascimento, atrás do tímpano, intacto, sem sintomas. Normalmente, sua detecção é feita pelo pediatra no momento da consulta de rotina.^{1–3} Quando não detectado, o CC pode crescer por anos, até ficar muito grande.

A etiologia do CC de orelha média ainda é controversa, mas parece que a origem embriológica é a mais aceitável.^{1–3} Perda auditiva progressiva e massa com densidade de tecidos moles no interior da cavidade da orelha média geralmente diferem o CC de outras doenças que incluem perda auditiva

e membrana timpânica intacta.⁴ O tratamento exige cirurgia precoce e acompanhamento em longo prazo.⁵ A propagação e a localização do CC influenciam o resultado da cirurgia.

Recentemente, dois casos de regressão espontânea de CC foram descritos.⁶

Relato de caso

Um menino de 3 anos foi internado no hospital durante seu primeiro episódio de otite média aguda (OMA) do lado direito, acompanhada de discreta paralisia do nervo facial (grau II de House-Brackmann) do lado da orelha envolvida.

Otomicroscopia evidenciou membrana timpânica hiperemiada, abaulada do lado direito, sem perfuração. A membrana timpânica esquerda estava normal. Miringotomia foi feita como uma urgência médica, sem exame radiológico prévio. Durante a miringotomia, um grande colesteatoma foi identificado na cavidade da orelha média. Para uma remoção cirúrgica completa do colesteatoma e decompressão do nervo facial, a técnica aberta (*canal wall down* – CWD) foi usada. O nervo facial melhorou após seis meses.

Após um ano, o acompanhamento otoscópico estava normal na orelha direita, mas, na orelha esquerda, uma pérola branca no quadrante anterossuperior, atrás da membrana timpânica intacta, foi detectada. Novamente, não havia história de otite média ou evidência de qualquer problema com a orelha esquerda do menino.

DOI se refere ao artigo:

<http://dx.doi.org/10.1016/j.bjorl.2015.09.003>

☆ Como citar este artigo: Ries M, Kostić M, Ajduk J, Trotić R, Bedeković V. A case of bilateral congenital middle ear cholesteatoma. Braz J Otorhinolaryngol. 2017;83:723–5.

☆☆ Instituição: University of Zagreb, School of Medicine, Department of ENT Head and Neck Surgery, University Hospital Center "Sestre Milosrdnice", Zagreb, Croatia.

* Autor para correspondência.

E-mail: mihael.ries@zg.t-com.hr (M. Ries).

A revisão por pares é da responsabilidade da Associação Brasileira de Otorrinolaringologia e Cirurgia Cérvico-Facial.

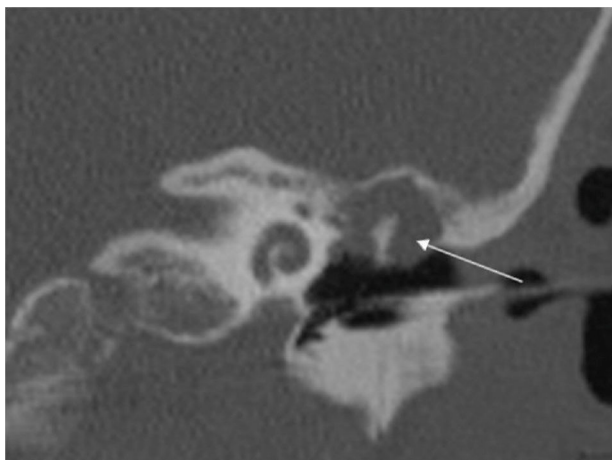


Figura 1 TCMD craniana do osso temporal esquerdo mostra o mesotímpano aerado e massa de tecido mole ao redor da cabeça do martelo e corpo da bigorna (seta).

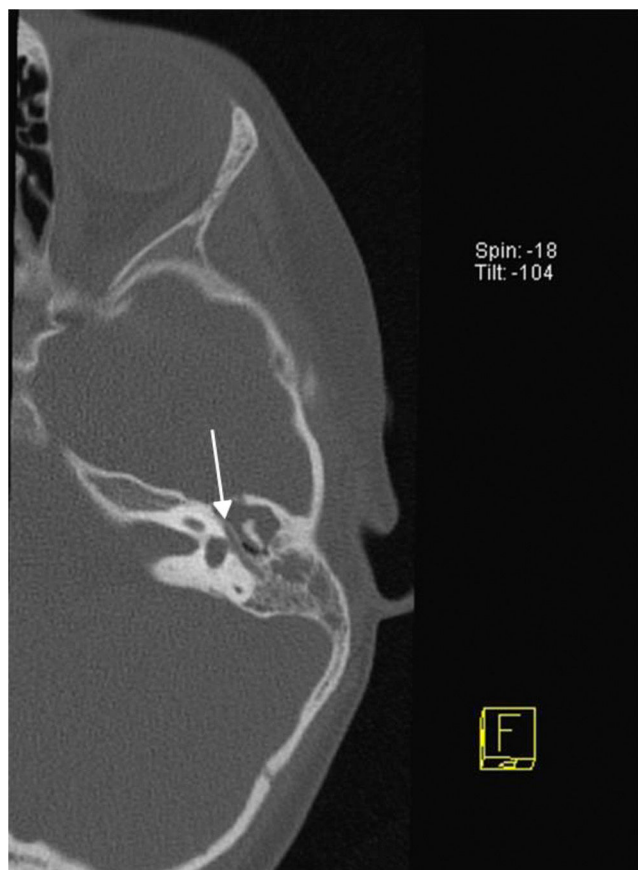


Figura 2 TCMD axial do osso temporal esquerdo, no nível da parte horizontal do nervo facial (seta), mostra a massa de tecido mole no ático e antro.

A tomografia computadorizada com multidetectores (TCMD) do osso temporal confirmou que não havia sinal de recidiva da doença no lado direito. No lado esquerdo, uma massa no epitímpano, suspeita de colesteatoma, foi descoberta (figs. 1-4). A cirurgia confirmou o diagnóstico e

o colesteatoma foi removido por meio de técnica fechada (*canal wall up* – CWU).

Discussão

O CC bilateral de orelha média é uma doença muito rara. Nos casos convencionais, o sintoma mais comum é uma descarga purulenta da orelha, com odor forte ou sangramento. Os sinais mais frequentes de complicação incluem vertigem, zumbido, perda auditiva neurossensorial e paralisia do nervo facial.¹⁻³ A cirurgia é necessária.¹⁻⁵ A propagação da doença e a presença de potenciais complicações determinam o resultado final.

Nosso paciente não tinha história anterior de infecção, trauma ou cirurgia de orelha. A OMA do lado direito ficou mascarada e, ao mesmo tempo, revelou um grande colesteatoma de orelha média. A paralisia do nervo facial, do lado da orelha envolvida, foi uma consequência da lesão cau-

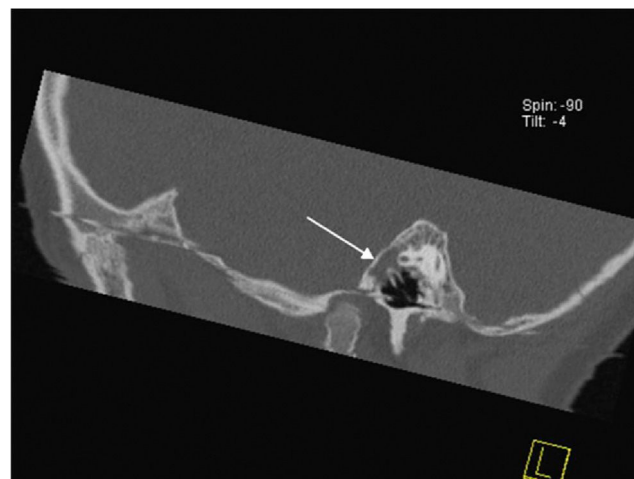


Figura 3 TCMD sagital do osso temporal esquerdo, no nível do cabo do martelo, mostra a massa de tecido mole no ático e antro (seta).

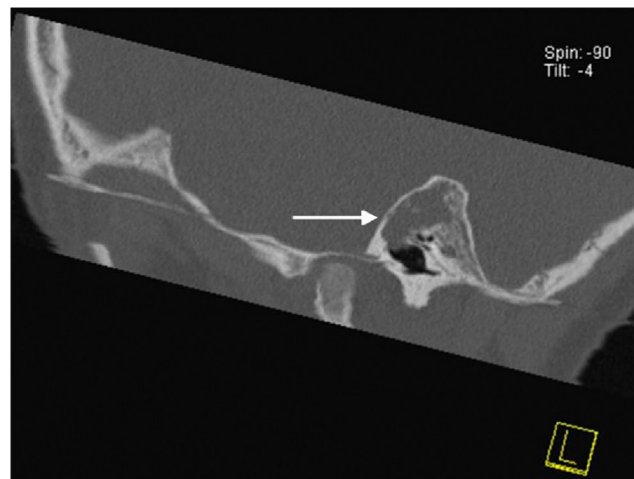


Figura 4 Imagem sagital do osso temporal esquerdo mostra a massa de tecido mole na região do ático e antro, e mesotímpano aerado.

sada pela pressão do colesteatoma, acentuada pelo edema inflamatório.

A cirurgia de urgência foi necessária para evitar danos permanentes ao nervo facial. O colesteatoma foi removido com a técnica CWD, que, apesar de impopular, foi escolhida, uma vez que a doença já apresentava complicação. Assim, qualquer recorrência futura não reconhecida poderia levar à lesão irreparável do nervo facial. A doença erodiu ossículos e o canal ósseo do nervo facial em seu segmento horizontal, acima da platina do estribo. O colesteatoma se espalhou para a tuba auditiva, região atical e antro e, posterior e medialmente, para o canal semicircular lateral, ameaçou a orelha interna e o surgimento de complicações intracranianas. Esse caso confirmou o fato de que a otomicroscopia é insuficiente para detectar colesteatoma de orelha média, especialmente quando não há perfuração do tímpano ou defeito ósseo adjacente.

O CC de orelha média contralateral foi detectado no pós-operatório por uma TCMD, feita com base em achado suspeito na otomicroscopia durante o acompanhamento de rotina. A doença pôde ser removida com a técnica CWU, pois sua extensão era muito menor, em comparação a da orelha contralateral. A doença estava localizada principalmente no ático, ao redor do corpo da bigorna e cabeça do martelo, sem o envolvimento do tímpano ou recesso do facial. A cadeia ossicular e a membrana timpânica se encontravam intactas. Recorrência da doença não foi observada durante 36 meses de acompanhamento.

Se a TCMD tivesse sido feita antes ou logo após a primeira cirurgia, a doença bilateral teria sido diagnosticada muito tempo antes. Por outro lado, a TCMD não é e não deve ser usada como rotina em pacientes com OMA que são candidatos para miringotomia de urgência, mas deve ser uma rotina em pacientes com CC. No entanto, a TCMD é, certamente, um procedimento diagnóstico importante e útil no planejamento cirúrgico, mas pouco indicado pelos médicos. Muitos cirurgiões confiam na sua experiência e na sua rotina em cirurgias de orelha média. Ao solicitar exames radiológicos adicionais do osso temporal, os cirurgiões podem se preparar melhor para a cirurgia e, ao mesmo tempo, manter os

radiologistas treinados para interpretar essa complexa anatomia e doença.

Conclusão

O colesteatoma congênito bilateral de orelha média é uma entidade muito rara.

É importante notar que, após a descoberta de CC em uma das orelhas, a doença bilateral deve ser descartada. O CC, assim como o colesteatoma adquirido, exige remoção cirúrgica abrangente e acompanhamento em longo prazo. A extensão e a localização da doença determinam o tipo de cirurgia e o resultado funcional. A TCMD é o método de escolha para o diagnóstico de CC oculto bilateral de orelha média.

Conflitos de interesse

Os autores declaram não haver conflitos de interesse.

Referências

1. Potsic WP, Korman SB, Samadi DS, Wetmore RF. Congenital cholesteatoma: 20 years' experience at The Children's Hospital of Philadelphia. *Otolaryngol Head Neck Surg.* 2002;128:810-4.
2. Bennett M, Warren F, Jackson GC, Kaylie D. Congenital cholesteatoma: theories, facts, and 53 patients. *Otolaryngol Clin North Am.* 2006;39:1081-94.
3. Koltai PJ, Nelson M, Castellon RJ, Garabedian EN, Triglia JM, Roman S, et al. The natural history of congenital cholesteatoma. *Arch Otolaryngol Head Neck Surg.* 2002;128:804-9.
4. Kim SH, Cho YS, Chu HS, Jang JY, Chung WH, Hong SH. Open-type congenital cholesteatoma: differential diagnosis for conductive hearing loss with a normal tympanic membrane. *Acta Otolaryngol.* 2012;132:618-23.
5. El-Bitar MA, Choi SS, Emamian SA, Vezina LG. Congenital middle ear cholesteatoma: need for early recognition - Role of computed tomography scan. *Int J Pediatr Otorhinolaryngol.* 2003;67:231-5.
6. Kodama K, Hara M, Hasegawa M, Matsuzawa S, Shinnabe M, Kanazawa H, et al. Two cases of spontaneous regression of congenital cholesteatomas. *Int J Pediatr Otorhinolaryngol.* 2012;76:142-9.