



Brazilian Journal of OTORHINOLARYNGOLOGY

www.bjorl.org



RELATO DE CASO

Aggressive osteoblastoma of the temporal bone: an unusual cause of facial palsy[☆]



Osteoblastoma agressivo do osso temporal – uma causa incomum de paralisia facial

Rashmi Dixit^a, Swati Gupta^{a,*}, Veena Chowdhury^a e Nita Khurana^b

^a Lok Nayak Hospital and Maulana Azad Medical College, Department of Radiodiagnosis and Imaging, Nova Delhi, Índia

^b Lok Nayak Hospital and Maulana Azad Medical College, Department of Pathology, Nova Delhi, Índia

Recebido em 4 de julho de 2015; aceito em 12 de outubro de 2015

Disponível na Internet em 30 de março de 2017

Introdução

O osteoblastoma foi descrito pela primeira vez em 1956 por Lichtenstein e Jaffe.^{1,2} Representa 0,8 a 1% de todos os tumores ósseos, atinge adultos jovens, com preponderância do sexo masculino.³ Compromete principalmente o esqueleto axial e vertebral e em apenas 14 a 20% das vezes afeta o crânio, é mais comumente encontrados nos ossos da maxila, temporal, esfenóide, occipital, etmoide e frontal. Histologicamente, é um tumor benigno, vascular, osteoblástico, com mineralização osteoide variável e atividade mitótica ausente ou atípica.⁴ Pode ter comportamento agressivo e invadir tecidos circundantes.⁵

Relato de caso

Homem de 20 anos apresentava perda auditiva, zumbido na orelha esquerda com edema firme e doloroso pré-auricular e na região temporal, além de desvio da rima oral para a

direita, por um período de quatro anos. O canal auditivo externo se encontrava obstruído por um tumor de consistência semelhante. A audiometria tonal mostrava perda auditiva condutiva. Radiografia simples do crânio com vista PA e lateral revelou uma lesão expansiva, lítica, com aparência destrutiva que afetava o osso temporal esquerdo e a asa maior esquerda do esfenóide, com córtex externo nitidamente desgastado e deslocamento lateral do pavilhão auricular. Não havia evidência de calcificação da matriz (fig. 1 A e B).

Na tomografia computadorizada com contraste e tomografia computadorizada de alta resolução foi observada uma grande lesão lítica e expansiva, medindo 5 × 6 × 5,5 cm, afetava o osso temporal esquerdo com envolvimento das células da mastoide, a cavidade da orelha média e erosão parcial das estruturas internas da orelha. A lesão também erodia a asa maior esquerda do esfenóide, o osso petroso esquerdo e o ápice petroso (fig. 2 A e B). No filme com janela para tecidos moles, a lesão mostrava aumento do realce do tecido mole interno (fig. 3). Neste caso, paciente foi submetido à ressecção parcial e curetagem e o diagnóstico final foi baseado em achados histopatológicos que revelaram lesão de células gigantes com células semelhantes a osteoblastos.

Discussão

Os osteoblastomas são tumores ósseos raros. São histologicamente benignos, vasculares, formadores de osteoides e

DOI se refere ao artigo:

<http://dx.doi.org/10.1016/j.bjorl.2015.10.014>

[☆] Como citar este artigo: Dixit R, Gupta S, Chowdhury V, Khurana N. Aggressive osteoblastoma of the temporal bone: an unusual cause of facial palsy. Braz J Otorhinolaryngol. 2018;84:119–21.

* Autor para correspondência.

E-mail: Me.drswati@gmail.com (S. Gupta).

A revisão por pares é da responsabilidade da Associação Brasileira de Otorrinolaringologia e Cirurgia Cérvico-Facial.

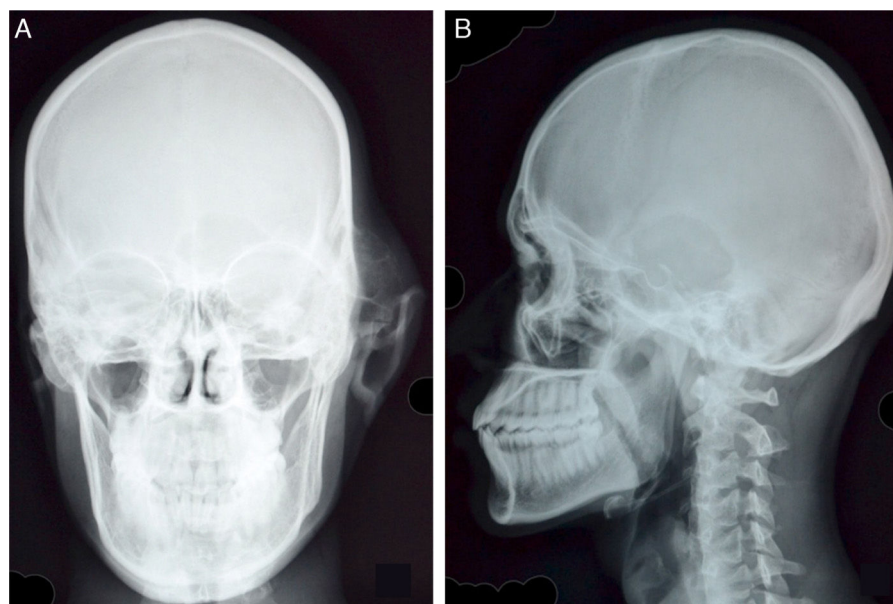


Figura 1 A, Vista PA do crânio revela edema de origem óssea sobreposta ao osso temporal esquerdo, com córtex desgastado e entrelaçamento de septos. Há uma fenda associada no córtex da asa esquerda maior do esfenóide e o osso petroso esquerdo não é visualizado. Observa-se a presença de inflamação dos tecidos moles e o deslocamento lateral do pavilhão auricular esquerdo. B, Lesão lítica, no osso temporal com uma zona de transição estreita e as bordas irregulares, esclerosadas, são bem observadas na vista lateral.

constituem uma pequena porcentagem dos tumores ósseos primários.

Clinicamente, os sintomas são geralmente não específicos, entre eles dor localizada que não responde aos medicamentos anti-inflamatórios.⁶ Pode haver eritema e edema de tecidos moles na área do desenvolvimento tumoral.⁴ Quando o tumor atinge o osso temporal e as estruturas da orelha média, pode levar à paralisia do nervo facial e à perda auditiva devido à compressão.⁷

O exame radiológico é importante e ajuda na caracterização e definição da extensão da lesão, embora, para o estabelecimento de um diagnóstico definitivo, seja necessário um exame histopatológico.⁸

Pochaczewsky et al., em 1960, descreveram osteoblastomas em radiografias como “lesão expansiva osteolítica com evidência de alguma formação óssea ou variados graus de calcificação”. Além disso, mostravam uma borda esclerosada bastante circunscrita, com estreita zona de transição.⁹

A tomografia computadorizada (CT) fornece melhores informações quando comparada com a radiografia simples, como por exemplo em relação à extensão intraóssea, à origem precisa do tumor e ao envolvimento dos tecidos moles adjacentes.¹⁰ O tumor tem sido descrito como uma lesão bem circunscrita, expansiva, com traços de calcificação e aumento de realce do contraste. Componentes líticos mistos e escleróticos com evidência de destruição óssea têm sido demonstrados. Além da extensão da lesão, a avaliação

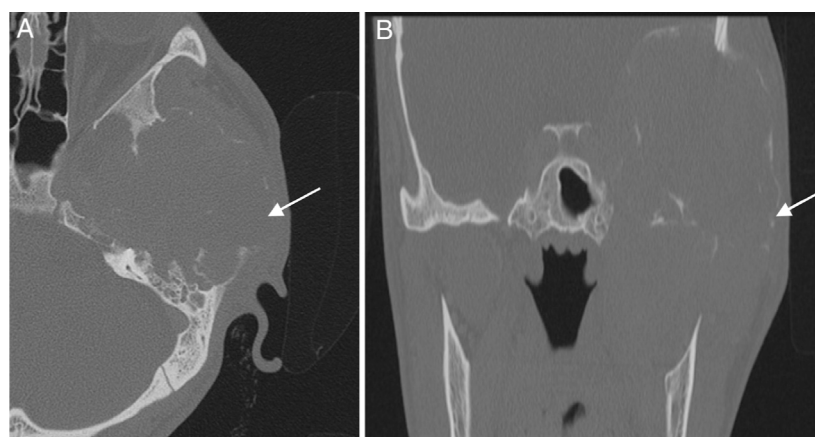


Figura 2 A e B, Imagem de TC coronal e axial de alta resolução do osso temporal esquerdo revela extensa destruição cortical que envolve a asa maior esquerda do esfenóide, a parte escamosa e a margem anterior da parte petrosa do osso temporal esquerdo. As células aéreas da mastoide estão erodidas, com opacificação das células aéreas da mastoide. A cavidade da orelha média e os ossículos estão completamente destruídos pelo tumor. Observe a concha óssea extremamente fina que contorna a lesão (setas).

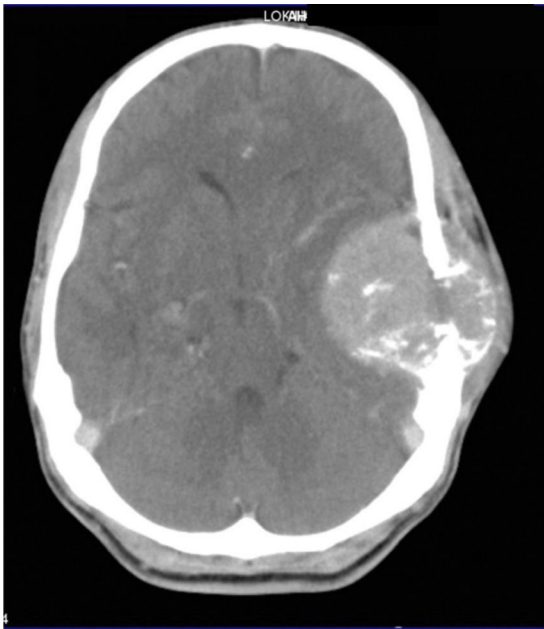


Figura 3 Na configuração de janela para tecidos moles, a lesão apresenta aumento do tecido mole, com um grande componente intracraniano que causa efeito de massa, edema de substância branca leve no lobo temporal adjacente e um pequeno componente superficial no couro cabeludo. Algumas pequenas manchas de mineralização da matriz também são observadas.

da vascularização tem sido feita, em alguns casos, com a angiotomografia, para a definição do plano terapêutico.³

Na ressonância magnética (RM), o sinal varia de hipointenso em T1 e hiperintenso em T2 a hipointenso em T1 e T2.¹⁰ Em lesões da calota craniana, a RM fornece informações importantes sobre o parênquima cerebral circundante e o envolvimento dos nervos cranianos.

Apesar da natureza benigna, o tumor demonstra aumento da captação em varreduras nucleares (18F-FDG PET e tecnécio 99).

Devido à sua natureza benigna, a maioria dos autores recomenda que ele deva ser tratado de forma conservadora, por exemplo, com curetagem e ressecção parcial. No entanto, devido às altas taxas de recorrência pós-curetagem (até 20%), alguns autores recomendam a ressecção completa.

O diagnóstico diferencial inclui osteoma osteoide, osteossarcoma de células gigantes, cisto ósseo aneurismático, fibrossarcoma e condrossarcoma.⁴ O osteoma osteoide é um diferencial importante e distingue-se do osteoblastoma nos aspectos de tamanho, localização, manifestações clínica e radiológica. O osteoma osteoide é menor e, na maioria dos casos, está situado no córtex ósseo e apresenta um nicho esclerótico. Eles também diferem no tamanho, com o osteoma osteoide, o qual tipicamente mede menos de 2 cm, enquanto o osteoblastoma geralmente é maior. Além disso, o osteoblastoma situa-se na medula óssea. O osteoma osteoide causa dor noturna, que é aliviada por tratamento com salicilato, e não é um tumor de tecido mole.

É importante distinguir o osteoma osteoide do osteossarcoma, um tumor maligno. O osteossarcoma é

radiologicamente agressivo, com neoformação óssea, ampla zona de transição, padrão agressivo de crescimento e pode produzir reação periosteal. Histologicamente, é hiper celular, com alta atividade mitótica e áreas de necrose.⁸

Os tumores de células gigantes (também conhecidos como osteoclastomas) são epifisários, vistos em adultos esqueleticamente maduros. Radiograficamente, são puramente líticos, com margens bem definidas e não escleróticas.

O cisto ósseo aneurismático é uma lesão óssea osteolítica bem definida, expansiva, solitária, que ocorre comumente na metáfise dos ossos longos. A TC ou MR pode revelar níveis líquidos, representando as camadas de hemoderivados.¹¹ A presença de aumento do tecido mole em nosso caso refuta o diagnóstico de cisto ósseo aneurismático primário.

Conclusão

A ocorrência de osteoblastoma benigno no osso temporal e na orelha média é rara. Um alto grau de suspeição clínica, com exame radiológico e patológico, é necessário para a confirmação diagnóstica. Exames por imagem, como a TC e a RM, são extremamente úteis para a obtenção da descrição da lesão óssea e do envolvimento de tecidos moles adjacentes, mas a confirmação do diagnóstico é feita pelo exame histopatológico.

Conflitos de interesse

Os autores declaram não haver conflitos de interesse.

Referências

1. Jaffe HL. Benign osteoblastoma. *Bull Hosp Joint Dis.* 1956;17:141–51.
2. Lichenstein L. Benign osteoblastoma: a category of osteoid and bone-forming tumors other than classical osteoid osteoma which may be mistaken for giant cell tumor or osteogenic sarcoma. *Cancer.* 1956;9:1044–52.
3. Ohkawa M, Fujiwara N, Tanabe M, Takashima H, Satoh K, Mori Y, et al. Benign osteoblastoma of the temporal bone. *AJNR Am J Neuroradiol.* 1997;18:324–6.
4. Clutter DJ, Leopold DA, Gould LV. Benign osteoblastoma. Report of a case and review of the literature. *Arch Otolaryngol.* 1984;110:334–6.
5. Shishegar M, Faramarzi A, Sari Aslani F. Benign osteoblastoma of the temporal bone. *Iran Red Crescent Med J.* 2009;11:103–6.
6. Figueiredo EG, Vellutini E, Velasco O, Siqueira M, Bougar P. Giant osteoblastoma of temporal bone – Case report. *Arq Neuropsiquiatr.* 1998;56:292–5.
7. Gellad FE, Hafiz MA, Blancard CL. Osteoblastoma of the temporal bone: CT findings. *J Comput Assist Tomogr.* 1985;9:577–9.
8. Alli A, Johnson P, Reeves A. Imaging characteristics of occipital bone osteoblastoma. *Case Rep Radiol.* 2013, <http://dx.doi.org/10.1155/2013/930623>, 930623.
9. Pochaczewsky R, Ten YM, Sherman RS. The roentgen appearance of benign osteoblastoma. *Radiology.* 1960;75:429–37.
10. Kroon HM, Schuurmans J. Osteoblastoma: clinical and radiologic findings in 98 new cases. *Radiology.* 1990;175:783–90.
11. Bonakdarpour A, Levy WM, Aegerter E. Primary and secondary aneurysmal bone cyst: a radiological study of 75 cases. *Radiology.* 1978;126:75–83.