



ARTIGO ORIGINAL

Evaluation of vestibular evoked myogenic potentials (VEMP) and electrocochleography for the diagnosis of Ménière's disease[☆]



Pauliana Lamounier^{a,b}, Thiago Silva Almeida de Souza^c,
Debora Aparecida Gobbo^b e Fayez Bahmad Jr.^{a,d,*}

^a Universidade de Brasília (UNB), Ciências da Saúde, Brasília, DF, Brasil

^b Centro de Reabilitação e Readaptação Dr. Henrique Santillo (CRER-GO), Goiânia, GO, Brasil

^c Pontifícia Universidade Católica de Goiás (PUC-GO), Goiânia, GO, Brasil

^d Instituto Brasiliense de Otorrinolaringologia, Brasília, DF, Brasil

Recebido em 19 de outubro de 2015; aceito em 14 de abril de 2016

Disponível na Internet em 12 de abril de 2017

KEYWORDS

Ménière's disease;
Electrocochleography;
Vestibular evoked
myogenic potential

Abstract

Introduction: Ménière's disease (MD) is an inner ear disorder characterized by episodic vertigo, tinnitus, ear fullness, and fluctuating hearing. Its diagnosis can be especially difficult in cases where vestibular symptoms are present in isolation (vestibular MD). The definitive diagnosis is made histologically and can only be performed *post-mortem*, after analysis of the temporal bone. Endolymphatic hydrops is a histopathological finding of the disease and occurs more often in the cochlea and saccule, followed by the utricle and semicircular canals. Vestibular evoked myogenic potentials (VEMP) emerged as the method of assessment of vestibular function in 1994. Until then, there was no unique way of assessing saccular function and the inferior vestibular nerve. Given that the saccule is responsible for most cases of severe hydrops, VEMP appears as a new tool to assist in the diagnosis of MD.

Objective: To evaluate the sensitivity and specificity of VEMP and electrocochleography (EcochG) in the diagnosis of definite MD compared with clinical diagnosis.

Methods: The study includes 12 patients (24 ears) diagnosed with definite MD defined according to the clinical criteria proposed by the American Academy of Otolaryngology–Head and Neck Surgery (AAO-HNS) in 1995, as well as 12 healthy volunteers allocated to the control group (24 ears). A clinical diagnosis by the AAO-HNS criteria was considered as the gold standard. All

DOI se refere ao artigo: <http://dx.doi.org/10.1016/j.bjorl.2016.04.021>

[☆] Como citar este artigo: Lamounier P, de Souza TS, Gobbo DA, Bahmad Jr. F. Evaluation of vestibular evoked myogenic potentials (VEMP) and electrocochleography for the diagnosis of Ménière's disease. Braz J Otorhinolaryngol. 2017;84:394–403.

* Autor para correspondência.

E-mail: fayezbjr@gmail.com (F. Bahmad Jr.).

A revisão por pares é da responsabilidade da Associação Brasileira de Otorrinolaringologia e Cirurgia Cérvico-Facial.

patients underwent an otoneurological examination, including pure tone and speech audiometry, VEMP, and extratympanic EcochG. The sensitivity and specificity to detect the presence or absence of disease were calculated, as well as their 95% confidence intervals. The reliability of VEMP and EcochG in both ears was assessed using the kappa index.

Results: In both tests and in both ears, the ability to diagnose healthy cases was high, with specificity ranging from 84.6% to 100%. Moreover, the ability of the tests to diagnose the disease varied from low to moderate sensitivity, with values ranging from 37.5% to 63.6%. The agreement of both tests in the right ear, measured by the kappa coefficient, was equal to 0.54 (95% CI: 0.20–0.89), indicating a moderate agreement. In the left ear, that agreement was equal to 0.07 (95% CI: –0.33 to 0.46), indicating a weak correlation between the tests. The sensitivity of the VEMP for the right ear was 63.6% and for the left ear, 62.5%. The sensitivity of EcochG for the right ear was 63.6% and 37.5% for the left ear.

Conclusion: The specificity of both tests was high, and the sensitivity of VEMP was higher than that of EcochG.

© 2017 Associação Brasileira de Otorrinolaringologia e Cirurgia Cérvico-Facial. Published by Elsevier Editora Ltda. This is an open access article under the CC BY license (<http://creativecommons.org/licenses/by/4.0/>).

PALAVRAS-CHAVE

Doença de Ménière;
Eletrococleografia;
Potencial evocado
miogênico vestibular

Avaliação dos potenciais evocados miogênicos vestibulares (VEMP) e eletrococleografia no diagnóstico da doença de Ménière

Resumo

Introdução: A doença de Ménière (DM) é uma doença da orelha interna caracterizada por vertigem episódica, zumbido, plenitude aural e audição flutuante. Seu diagnóstico pode ser especialmente difícil nos casos em que os sintomas vestibulares estão presentes isoladamente (DM vestibular). O diagnóstico de certeza é histológico e somente pode ser feito no *post mortem*, após análise do osso temporal. A hidropisia endolinfática é um achado histopatológico da doença e ocorre mais frequentemente na cóclea e sáculo, seguidos pelo utrículo e canais semicirculares. Os potenciais evocados miogênicos vestibulares (VEMP) surgiram como método de avaliação da função vestibular em 1994. Até então não havia uma maneira exclusiva de avaliação da função sacular e do nervo vestibular inferior e como o sáculo era responsável por grande parte dos casos de hidropisia severa, o VEMP apareceu como uma nova ferramenta para auxiliar no diagnóstico da DM.

Objetivo: Avaliar a sensibilidade e especificidade do VEMP e da eletrococleografia (ECoChG) no diagnóstico da DM em comparação com o diagnóstico clínico.

Método: Foram selecionados 12 pacientes (24 orelhas) com diagnóstico de DM definida de acordo com os critérios clínicos propostos pela *American Academy of Otolaryngology-Head and Neck Surgery* 1995 (AAO-HNS) e 12 voluntários saudáveis alocados no grupo controle (24 orelhas). Considerou-se o diagnóstico clínico pela AAO-HNS como padrão ouro. Todos os pacientes foram submetidos a exame otoneurológico, incluindo audiometria tonal e vocal, VEMP e eletrococleografia extratimpânica. A sensibilidade e especificidade para detectar a presença ou ausência de doença foram calculadas e os respectivos intervalos de confiança de 95% obtidos. A confiabilidade dos testes de diagnóstico VEMP e eletrococleografia em ambas as orelhas foi avaliada pelo índice kappa.

Resultados: Em ambos os testes e em ambas as orelhas, a capacidade para diagnosticar os casos saudáveis é alta, a especificidade varia de 84,6%-100%. Além disso, a capacidade dos testes para o diagnóstico da doença varia de baixa a moderada sensibilidade, com valores de 37,5%-63,6%. A concordância dos dois testes na orelha direita, medida pelo coeficiente de kappa, foi igual a 0,54; 95% IC (0,20-0,89) indicaram uma concordância moderada. Para a orelha esquerda essa concordância foi igual a 0,07 com 95% IC (-0,33-0,46), o que indicou uma concordância fraca entre os testes. A sensibilidade do VEMP para a orelha direita foi de 63,6% e para a orelha esquerda, de 62,5%. A sensibilidade da ECoChG para a orelha direita foi de 63,6% e 37,5% para a orelha esquerda.

Conclusão: A especificidade de ambos os testes foi alta e a sensibilidade do VEMP foi maior do que a da eletrococleografia.

© 2017 Associação Brasileira de Otorrinolaringologia e Cirurgia Cérvico-Facial. Publicado por Elsevier Editora Ltda. Este é um artigo Open Access sob uma licença CC BY (<http://creativecommons.org/licenses/by/4.0/>).

Introdução

A doença de Ménière (DM) é uma enfermidade da orelha interna, caracterizada por vertigem episódica, zumbidos, plenitude aurial e audição flutuante. O diagnóstico de certeza é histológico e somente pode ser feito no *post mortem*, após análise do osso temporal. A *American Academy of Otolaryngology-Head and Neck Surgery* (AAO-HNS), de 1995,¹ desenvolveu critérios diagnósticos que são amplamente usados. Recentemente, a *Bárány Society* desenvolveu novo *guideline* para diagnóstico da DM. Após uma compreensão evolutiva da DM e da enxaqueca vestibular, o diagnóstico diferencial mais comum, ficou evidente a necessidade de se atualizarem esses critérios.²

Por muito tempo acreditou-se que a hidropisia endolinfática seria o substrato histopatológico da doença; essa ocorre mais frequentemente na cóclea e no sáculo, seguidos pelo utrículo e canais semicirculares.^{3,4} Estudos recentes evidenciam que a hidropisia é mais um achado da DM, juntamente com seus sintomas, uma vez que ela por si só não explica todas as características clínicas, inclusive a progressão da perda auditiva e a frequência de ataques vertiginosos. De acordo com os critérios da AAO-HNS, indivíduos com dois ou mais episódios espontâneos de vertigem, com duração maior ou igual a 20 minutos, com perda auditiva documentada em pelo menos uma ocasião e presença de zumbido ou plenitude aurial são classificados clinicamente como portadores de DM definida. A doença é denominada provável quando ocorre um episódio definido de vertigem na presença de perda auditiva neurossensorial documentada (em pelo menos uma ocasião), de plenitude aurial ou de zumbido. Ainda, a DM é classificada como possível na presença de vertigem episódica do tipo Ménière sem perda auditiva documentada ou quando há perda auditiva neurossensorial, fixa ou flutuante, associada a desequilíbrio, sem episódio de vertigem definido.¹

Pelos critérios da *Bárány Society*, a DM é classificada em definida ou provável. Na DM definida, o paciente apresenta dois ou mais episódios espontâneos de vertigem, cada um com de 20 minutos a 12 horas; perda neurossensorial documentada, de leve a moderada; sintomas aurais (audição, zumbidos e plenitude) na orelha afetada; e exclusão de outras patologias vestibulares que justificassem os sintomas. Na DM provável, dois ou mais episódios de vertigem ou desequilíbrio, cada um de 20 minutos a 24 horas; sintomas aurais flutuantes (audição, zumbidos ou plenitude) na orelha referida; e exclusão de outras patologias vestibulares que justificassem os sintomas.²

A causa da hidropisia ainda é desconhecida e a maioria das teorias está baseada na alteração da produção ou reabsorção da endolinfa. Schuknecht, em 1982, acredita que a hidropisia cause ruptura da membrana de Reissner, permite que o fluido endolinfático, rico em potássio, entre em contato com a perilinfa e atinja a superfície das células ciliadas e o nervo vestibulococlear e ocasione perda auditiva e ataques de vertigem.⁵ Alguns acreditam que até mesmo a distensão da membrana basilar pela hidropisia endolinfática pode levar à degeneração das células ciliadas e, consequentemente, ao seu mau funcionamento, o que gera uma diminuição do PA.⁶ Anormalidades anatômicas e vasculares estão possivelmente relacionadas com a etiopatogenia.

Rauch et al., em 1989, encontraram evidência histológica de hidropisia endolinfática em 13 casos de pacientes com DM, mas uma revisão de prontuários de 6 de 19 ossos temporais com hidropisia endolinfática não revelou sinais ou sintomas de DM. Eles observaram que muitas orelhas internas apresentavam hidropisia endolinfática sem manifestar a síndrome clínica. Alguns sugerem que a hidropisia endolinfática seja um epifenômeno do mecanismo fisiopatológico da DM.⁷

A hipótese de predisposição genética é amplamente aceita, uma vez que história familiar positiva está presente em muitos pacientes portadores de DM. Pesquisas evidenciam que a doença poderia decorrer de mutações no braço curto do cromossomo 6, onde está localizado o HLA (antígeno de histocompatibilidade); tais mutações seriam sinérgicas para o desenvolvimento da DM. Aproximadamente 7% dos pacientes com DM familiar têm um modelo autossômico dominante, com 60% de penetrância e padrão genético de antecipação, cujos sintomas serão mais intensos e o início mais precoce nas gerações sucessivas da família.^{6,8} Os estudos genéticos familiares sugerem que, provavelmente, o mecanismo genético associado à síndrome de Ménière é complexo e que há mais de um gene envolvido na maioria dos casos.^{6,8,9}

Como outros distúrbios da orelha interna, DM também tem sido considerada como uma doença autoimune, com a evidência de uma relação com complexos imunes circulantes, o que sugere deposição no saco endolinfático.^{6,9} A teoria autoimune também foi reforçada por recente demonstração de autoanticorpos antissaco endolinfático no soro de indivíduos portadores de DM. Inalantes e alergias alimentares têm sido relacionados com DM e, em muitos casos, os pacientes acometidos por alergia melhoraram seus sintomas quando em terapia antialérgica específica.^{6,9,10}

A eletrococleografia (ECoChG) tem sido usada há anos para diagnóstico da hidropisia endolinfática na cóclea. A sua aplicabilidade clínica, entretanto, ainda é motivo de controvérsia entre os otorrinolaringologistas, pela sua sensibilidade variável, uma vez que, com a perda auditiva decorrente da progressão da doença, pacientes podem apresentar redução na amplitude do potencial de ação (PA), devido a perda de fibras nervosas auditivas.^{11,12}

Os potenciais evocados miogênicos vestibulares (VEMP) surgiram como método de avaliação da função vestibular desde 1994, quando Colebatch e Halmagyi reportaram potenciais de superfície no músculo esternocleidomastoideo, em resposta a cliques por via aérea de alta intensidade (100 dB), com acesso ao reflexo sáculo-cólico.^{13,14} Esses potenciais analisam a função sacular e do nervo vestibular inferior e estão ausentes ou diminuídos em 30 a 54% dos pacientes com DM, são de fácil execução, não causam desconforto ao paciente e não sofrem variação de acordo com a perda auditiva.¹³⁻¹⁵ Podem ser obtidos por via aérea, via óssea e estimulação galvânica, os estímulos são por *tone burst* ou *clicks*.¹⁴⁻¹⁶

O diagnóstico da DM pode ser difícil, principalmente nos casos em que os sintomas vestibulares estão presentes isoladamente (DM vestibular).¹⁷ Até 1994 não existia uma forma exclusiva de avaliação da função sacular e do nervo vestibular inferior.^{17,18} O sáculo era a segunda área em prevalência de hidropisia endolinfática e representava grande parte das

formas de hidropisia severa, o VEMP aparece como ferramenta auxiliar no diagnóstico da doença de Ménière.^{18,19}

O objetivo do estudo foi avaliar a sensibilidade e a especificidade do VEMP e da eletrococleografia no diagnóstico da doença de Ménière e o grau de concordância dos dois exames entre si.

Método

Foi feito um ensaio clínico, prospectivo, no qual foram selecionados 12 pacientes (24 orelhas) com diagnóstico de doença de Ménière definida de acordo com os critérios clínicos propostos pela *American Academy of Otolaryngology-Head and Neck Surgery* de 1995, sete do gênero feminino e cinco do masculino, com idades entre 33 e 63 anos, com média de 48,41; 12 indivíduos sadios alocados no grupo controle (24 orelhas) foram pareados para sexo e idade. Os critérios de exclusão foram: impossibilidade de rotação cervical e patologias de orelha média e/ou externa. Os dois examinadores que fizeram os exames não tinham conhecimento de se o paciente fazia parte do grupo caso ou controle.

O estudo foi aprovado pelo Comitê de Ética em Pesquisa, mediante o parecer 10668613.2.0000.0030. Todos os participantes assinaram o termo de consentimento livre e esclarecido para sua inclusão na pesquisa.

Foi considerado como padrão-ouro do diagnóstico clínico pela *American Academy of Otolaryngology-Head and Neck Surgery* de 1995 e todos os pacientes foram submetidos a exames otorrinolaringológicos e otoneurológicos, inclusive audiometria tonal e vocal, VEMP e eletrococleografia extra-timpânica.

Foram feitos anamnese, exame físico, exclusão de diagnósticos diferenciais e confirmação do diagnóstico clínico de doença de Ménière pelos critérios da AAO-HNS 1995.

Audiometria tonal e vocal/impedanciometria

O exame foi feito em todos os pacientes, com a seguinte função:

- Diagnóstico da perda auditiva, que faz parte dos critérios diagnósticos de DM pela AAO-HNS;
- Descartar patologias de orelha média; e
- Descartar perda condutiva que altera parâmetros do VEMP.

VEMP

O equipamento de registro usado foi o *Vivo Sonic Integrity*, com programação destinada a potenciais evocados e o uso de um protocolo específico para do VEMP. Os potenciais miogênicos são captados por eletrodos posicionados no músculo ECM do paciente (ipsilateral ao estímulo sonoro), o eletrodo referência (negativo) é colocado na parte superior do ECM; o eletrodo ativo (positivo) no esterno; e o terra, na frente. Os pacientes foram instruídos a girar a cabeça em direção contrária ao estímulo sonoro, para que houvesse a contração do músculo ECM ipsilateral (fig. 1).

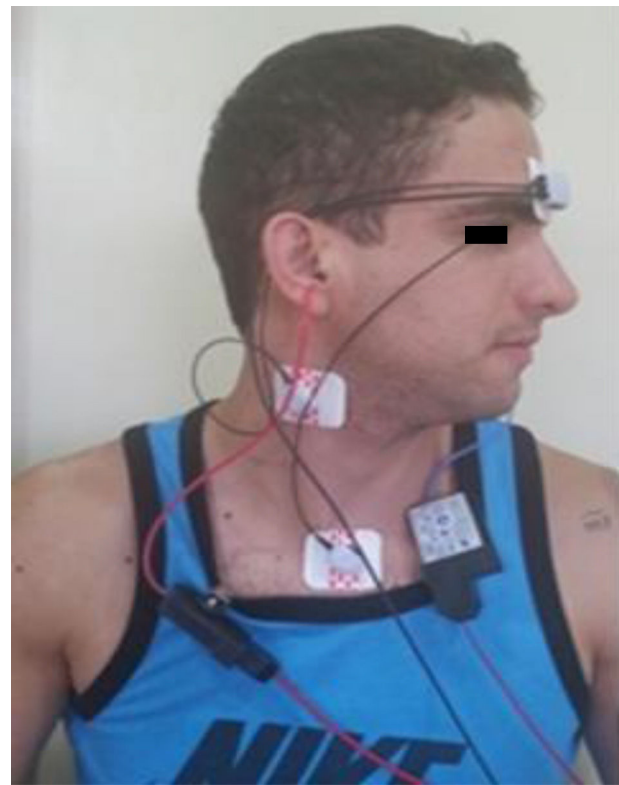

Figura 1 Feitura de VEMP à direita.

Estímulo e parâmetros de aquisição de respostas

Foram usados 150 estímulos tipo *tone burst*, na frequência de 500 Hz, com a taxa de estímulos de 7,1 estímulos/s, na intensidade de 95 dBNA, filtros passa-altas de 30 Hz e passa-baixas de 1.000 Hz, apresentados por meio de fones de inserção ER-A3. Os registros foram feitos com janela de 30 ms.

Foram considerados os seguintes critérios de análise: presença ou ausência de ondas reprodutíveis e índices de assimetria da amplitude de respostas interaural.

Foram considerados como VEMP normal a presença de ondas reprodutíveis e o índice de assimetria da amplitude de respostas interaural igual ou menor do que 34%.

Foi considerado como VEMP alterado ausência de ondas reprodutíveis e/ou índice de assimetria da amplitude de respostas interaural maior do que 34%.

Eletrococleografia

O equipamento de registro usado foi o *Vivo Sonic Integrity* e os eletrodos introduzidos no meato acústico externo foram do modelo TIPtrode. Foi feita limpeza do conduto auditivo, com pasta abrasiva. Eletrodos negativo e positivo foram conectados ao fone de inserção modelo TipTrode, foram estimulados o eletrodo negativo no ouvido, o positivo no ouvido contralateral e o eletrodo terra na frente (fig. 2).

Estímulo e parâmetros de aquisição de respostas

Foram usados estímulos *click* (2-4 KHz) com a taxa de estímulos de 11,3 estímulos/s, na intensidade de 99 dBNA, filtros

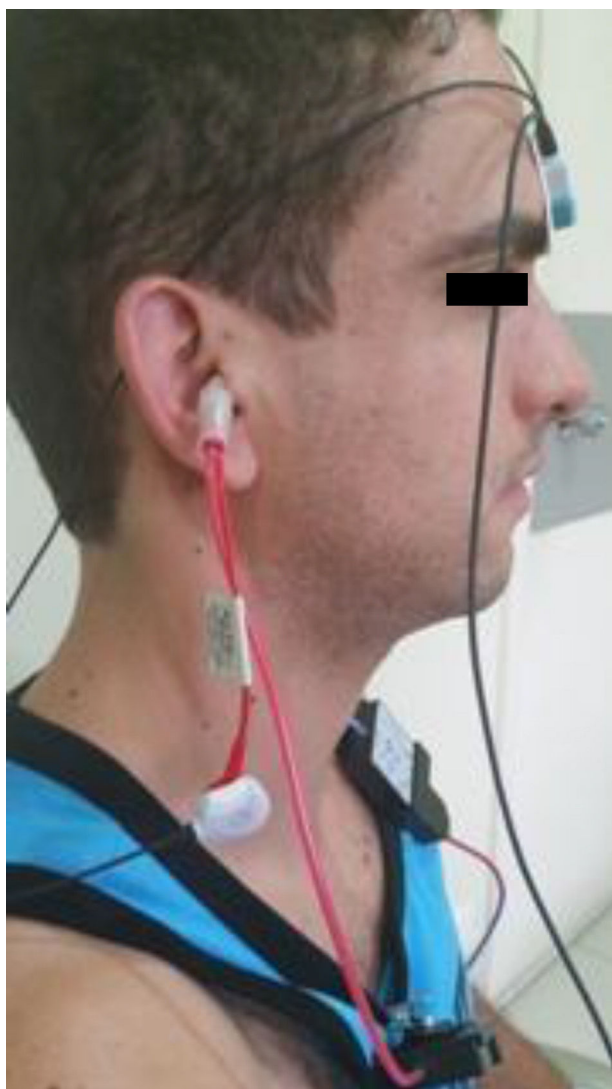


Figura 2 Feitura de ECochG em orelha direita.

passa-altas de 30 Hz e passa-baixas de 2.400 Hz. Os registros foram feitos com janela de 5 ms.

Foi considerada alterada uma relação PS/PA maior do que 50%.

Análise estatística

Com o objetivo de validar dois testes diagnósticos (VEMP e ECochG), considerou-se como padrão-ouro o diagnóstico clínico. Ambas as orelhas foram classificadas com a doença e sem a doença e como instrumento de teste o resultado positivo ou negativo para ela. Medidas de sensibilidade e especificidade para a ocorrência ou não da doença foram calculadas e os respectivos intervalos de 95% obtidos. A confiabilidade entre os testes diagnósticos, em ambas as orelhas, foi avaliada pela medida kappa, usou-se a escala proposta por Landis e Kock, que classifica a concordância em: ≤ 0 , pobre; 0,10-0,19, fraca; 0,20-0,39, regular; 0,40-0,59, moderada; 0,60-0,79, substancial; 0,80-0,99, quase perfeita; 1 – perfeita). As proporções de resultados positivos e negativos entre os testes diagnósticos foram comparadas

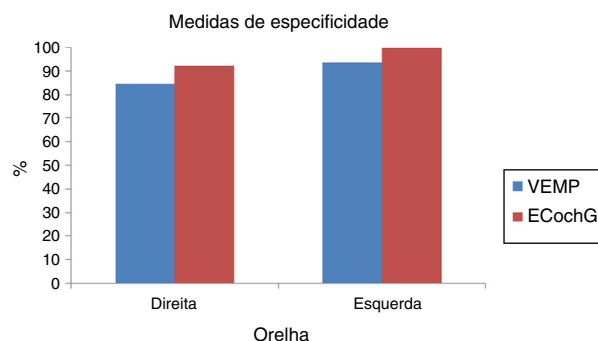


Figura 3 Especificidade do VEMP e ECochG nas orelhas direita e esquerda.

com o teste de McNemar. Para análise de dados foi usado o programa SAS 9.3.

Foram considerados significativos valores de $p < 0,05$.

Resultados

Na feitura do VEMP, a média da latência de p13 para o grupo controle foi de 15,93 ms, com desvio padrão (DP) de 0,85 ms. A média da latência de n23 para o grupo controle foi de 22,80 ms, com DP = 1,16 ms. A média do índice de assimetria para o grupo controle foi de 16,22, com DP = 15,58. Na feitura da EcochG, a média da relação PS/PA para o grupo controle foi de 24,39%, com DP = 11,61. Todos os pacientes do grupo controle apresentaram audiometria tonal e vocal e impedanciometria dentro dos limites da normalidade.

No grupo caso foram identificados seis casos de DM bilateral, cinco de DM unilateral em OD e um de DM em OE, ou 11 orelhas direitas e sete esquerdas. Em relação ao VEMP, 14 orelhas apresentaram ausência de ondas e dez apresentaram presença de onda bifásica, somente em três pacientes as duas orelhas apresentaram presença de ondas, o que tornou possível o cálculo do índice de assimetria. A média do índice de assimetria para esses pacientes foi de 11,22. A média da relação PS/PA para os pacientes do grupo caso foi de 47,23.

As tabelas 1 e 2 mostram os resultados individuais do grupo caso nas orelhas direita e esquerda, respectivamente. As tabelas 3 e 4 mostram os resultados individuais do grupo controle nas orelhas direita e esquerda.

Em ambos os testes e em ambas as orelhas a capacidade de diagnosticar os casos saudios é alta: a especificidade varia de 84,6 a 100% (fig. 3). Por outro lado, a capacidade dos testes de diagnosticar a doença varia de baixa a moderada, apresenta valores de sensibilidade de 37,5 a 63,6% (fig. 4). A tabela 5 demonstra os valores de sensibilidade e especificidade de ambos os testes, em ambas as orelhas.

A concordância dos dois exames na orelha direita, medida pelo coeficiente kappa, foi igual a 0,54, com 95% IC (0,20-0,89), indicou uma concordância moderada. Para a orelha esquerda, essa concordância foi igual a 0,07, com 95% IC (-0,33-0,46), indicou uma concordância fraca entre os testes (tabela 6).

Para a orelha direita, a proporção de resultados positivos e negativos do exame VEMP (37,5 a 62,5%) não difere significativamente da proporção de resultados positivos e negativos do exame ECochG (33,3 a 66,7%), $p = 0,6547$

Tabela 1 Resultados individuais do grupo caso orelha direita

Paciente	DT clínico	Grupo caso orelha direita			Impedanciometria
		VEMP	ECochG	Audiometria	
1	Sim	Normal	Normal	Pans moderada, ascendente	Curva A
2	Sim	Alterado	Alterada	Pans leve, plana	Curva A
3	Não	Alterado	Normal	Normal	Curva A
4	Sim	Alterado	Alterada	Pans moderada, plana	Curva A
5	Sim	Alterado	Alterada	Perda condutiva leve	Curva A
6	Sim	Normal	Alterada	Pans moderada, descendente	Curva A
7	Sim	Normal	Alterada	Pans leve, plana	Curva A
8	Sim	Normal	Normal	Pans leve, plana	Curva A
9	Sim	Alterado	Normal	Pans moderada, descendente	Curva A
10	Sim	Alterado	Alterada	Pans moderada, descendente	Curva A
11	Sim	Alterado	Alterada	Pans leve, em U invertido	Curva A
12	Sim	Alterado	Normal	Pans leve, descendente	Curva A

Tabela 2 Resultados individuais do grupo caso orelha esquerda

Paciente	DT clínico	Grupo caso orelha esquerda			Impedanciometria
		VEMP	ECochG	Audiometria	
1	Sim	Normal	Alterada	Pans leve, plana	Curva A
2	Não	Normal	Normal	Normal	Curva A
3	Sim	Alterado	Normal	Pans leve, plana	Curva A
4	Sim	Normal	Alterada	Pans moderada, plana	Curva A
5	Não	Alterado	Normal	Normal	Curva A
6	Não	Normal	Normal	Normal	Curva A
7	Não	Normal	Normal	Normal	Curva A
8	Sim	Alterado	Normal	Pans moderada, ascendente	Curva A
9	Sim	Alterado	Normal	Pans moderada, descendente	Curva A
10	Sim	Alterado	Normal	Pans moderada, descendente	Curva A
11	Sim	Alterado	Alterada	Pans moderada, plana	Curva A
12	Sim	Normal	Normal	Pans leve, descendente	Curva A

Tabela 3 Resultados individuais do grupo controle orelha direita

Paciente	DT clínico	Grupo controle orelha direita			Impedanciometria
		VEMP	ECochG	Audiometria	
13	Não	Normal	Normal	Normal	Curva A
14	Não	Normal	Normal	Normal	Curva A
15	Não	Normal	Normal	Normal	Curva A
16	Não	Normal	Normal	Normal	Curva A
17	Não	Normal	Normal	Normal	Curva A
18	Não	Normal	Normal	Normal	Curva A
19	Não	Normal	Normal	Normal	Curva A
20	Não	Normal	Normal	Normal	Curva A
21	Não	Normal	Normal	Normal	Curva A
22	Não	Alterado	Alterada	Normal	Curva A
23	Não	Normal	Normal	Normal	Curva A
24	Não	Normal	Normal	Normal	Curva A

Tabela 4 Resultados individuais do grupo controle orelha esquerda

Paciente	Grupo controle orelha esquerda				Impedanciometria
	DT clínico	VEMP	ECochG	Audiometria	
13	Não	Normal	Normal	Normal	Curva A
14	Não	Normal	Normal	Normal	Curva A
15	Não	Normal	Normal	Normal	Curva A
16	Não	Normal	Normal	Normal	Curva A
17	Não	Normal	Normal	Normal	Curva A
18	Não	Normal	Normal	Normal	Curva A
19	Não	Normal	Normal	Normal	Curva A
20	Não	Normal	Normal	Normal	Curva A
21	Não	Normal	Normal	Normal	Curva A
22	Não	Normal	Normal	Normal	Curva A
23	Não	Normal	Normal	Normal	Curva A
24	Não	Normal	Normal	Normal	Curva A

Tabela 5 Valores de sensibilidade e especificidade por tipo de teste em ambas orelhas

Orelha	Teste diagnóstico	Exame clínico			
		Doente		Sadio	
		n	% (95% IC)	n	% (95% IC)
Direita	VEMP				
	Positivo	7	63,6 (30,8-89,1)	2	-
	Negativo	4	-	11	84,6 (54,6-98,1)
	ECochG				
	Positivo	7	63,6 (30,8-89,1)	1	-
	Negativo	4	-	12	92,3 (64,0-99,8)
Esquerda	VEMP				
	Positivo	5	62,5 (24,5-91,5)	1	-
	Negativo	3	-	15	93,7 (69,8-99,8)
	ECochG				
	Positivo	3	37,5 (8,5-75,5)	0	-
	Negativo	5	-	16	100,0

Tabela 6 Concordância entre os testes diagnósticos

Orelha	VEMP	ECochG			Kappa (95% IC)
		Positivo	Negativo	Total	
Direita	Positivo	6	3	9 (37,5)	0,54 (0,20-0,89)
	Negativo	2	13	15 (62,5)	
	Total	8 (33,3)	16 (66,7)	24 (100,0)	
Esquerda	Positivo	1	5	6 (25,0)	0,07 (-0,33-0,46)
	Negativo	2	16	18 (75,0)	
	Total	3 (12,5)	21 (87,5)	24 (100,0)	

(fig. 5). Para a orelha esquerda, a proporção de resultados positivos e negativos do exame VEMP (25,0%-75,0%) não difere significativamente da proporção de resultados positivos e negativos do exame ECochG (12,5 a 87,5%); $p = 0,2568$ (fig. 6).

Discussão

Doze pacientes com doença de Ménière definida e seus controles foram avaliados por audiometria e impedanciometria, VEMP e eletrococleografia.

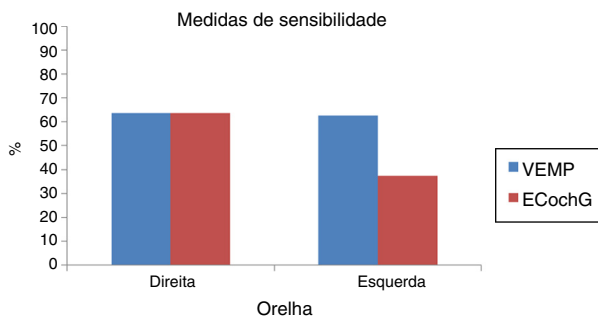


Figura 4 Sensibilidade do VEMP e ECoChG nas orelhas direita e esquerda.

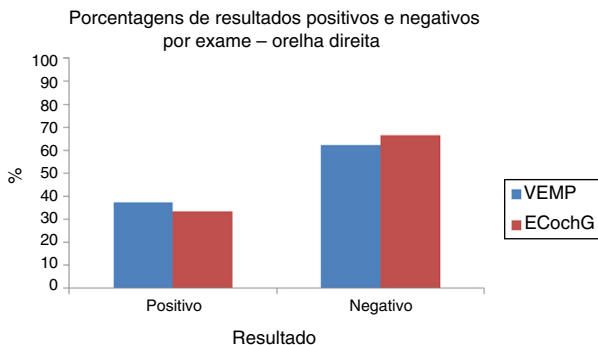


Figura 5 Porcentagem de resultados positivos e negativos por exame OD.

Em nosso estudo, o VEMP foi feito na posição sentada, que, de acordo com estudos, é a que oferece melhor ativação do ECM.²⁰⁻²² Foram usados estímulos *tone burst*, uma vez que estímulos com frequências próximas a 500 Hz apresentam maior amplitude de resposta.²³ A grande variação da amplitude das respostas, decorrente de diferentes graus de contração muscular obtidos para cada indivíduo, justifica a análise das respostas do VEMP por meio do Índice de assimetria interaural. Com base na revisão da literatura, foram considerados como alterados valores superiores a 34%.^{22,24} Entretanto, foi encontrada onda bifásica p13-n23 em dez orelhas (41,66%), apenas em três pacientes as duas orelhas apresentaram presença de ondas, o que tornou possível o cálculo do índice de assimetria. Seo et al., em 1999, encontraram onda bifásica em 72% dos casos de DM¹⁸ e Waele, em 1999, em 45,7% dos casos.¹⁷

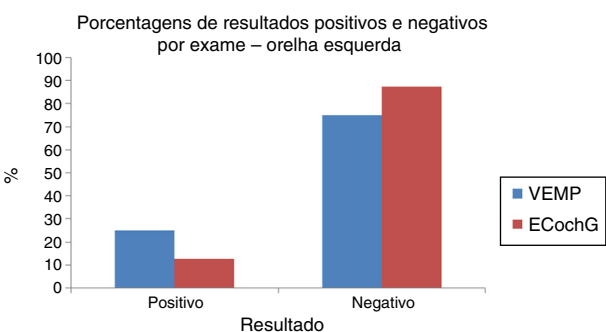


Figura 6 Porcentagem de resultados positivos e negativos por exame OE.

No total, 14 orelhas (58,33%) apresentaram ausência de ondas ao VEMP. A ausência de respostas sugere hidropisia endolinfática,^{17,18,24} assim como índice de assimetria maior do que 34%. Jariengprasert et al. observaram que a ausência de ondas e índice de assimetria alterado foram mais significativos do que latências de P1 e N1 ou medidas de amplitude na identificação de disfunção sacular na doença de Ménière.²⁵

A depender do grau de severidade da hidropisia, alguns pacientes podem apresentar degeneração irreversível do epitélio sensorial da mácula sacular, apresentar ausência de ondas. Waele, em 1999, atribuiu a ausência de resposta ao VEMP em pacientes com DM à contração insuficiente durante o exame, à afecção vestibular oculta ou à hipossensibilidade do sáculo, devido ao envelhecimento da mácula sacular em idosos.¹⁷ Essa contração ineficaz pode ser evitada com o registro de eletromiografia com monitoramento do grau de contração muscular, o que não foi possível em nosso estudo, uma vez que o equipamento usado não dispunha desse recurso.

A eletrococleografia feita foi a extratimpânica, que, de acordo com nossa revisão da literatura, foi identificada como um método eficaz e não invasivo de mensuração da hidropisia coclear.²⁶ Foi encontrada presença de PS e PA em todos os pacientes.

As respostas obtidas evidenciaram uma sensibilidade de baixa a moderada do VEMP e da ECoChG no diagnóstico da doença de Ménière, em relação ao diagnóstico clínico. A sensibilidade do VEMP para orelha direita foi de 63,6% e para orelha esquerda foi de 62,5%, ligeiramente maior do que o encontrado na literatura, que variou de 40 a 54%.^{16,17,27} A sensibilidade da ECoChG para orelha direita foi de 63,6% e para orelha esquerda de 37,5%; os valores da literatura variaram de 57 a 71%.²⁶

O curso flutuante da doença dificulta a interpretação dos exames eletrofisiológicos. O grande questionamento do uso dos testes diagnósticos na DM é em relação à sua sensibilidade. Egami et al. observaram que, apesar de a sensibilidade do VEMP não ser alta, ela é comparável à prova calórica, fornece informações adicionais para identificar as anormalidades vestibulares na DM.¹⁴

A especificidade alta de ambos os testes foi condizente com a encontrado na literatura, sugere a alta acurácia dos testes para excluir presença de doença, auxilia principalmente nos casos em que há diagnóstico diferencial.^{14,26}

Duas orelhas assintomáticas tiveram VEMP alterados. Esse achado é descrito na literatura como resultado da hidropisia sacular oculta ou resultante de interações binaurais no arco reflexo otolítico-cervical dos potenciais evocados miogênicos vestibulares. Achados semelhantes foram encontrados na literatura.¹⁵⁻¹⁸ Lin et al., em 2006, encontraram que 27% dos pacientes com DM unilateral demonstraram limiares elevados na orelha assintomática. Isso demonstrou que o VEMP pode ser alterado antes mesmo do aparecimento dos sintomas clássicos da doença e que a hidropisia sacular pode preceder os sintomas na DM bilateral.^{19,28,29} Conlon e Gibson, em 2000, também relataram achados anormais de exames clínicos nas orelhas assintomáticas.³⁰ Há ainda diferenças individuais no grau de contração muscular e tônus,^{28,31} o que se tentou evitar com o pareamento do grupo controle para sexo e idade e ao se usar o índice de assimetria interaural como parâmetro.

A possibilidade de prever o acometimento da orelha assintomática é uma das grandes ferramentas do VEMP. Saber se o paciente apresenta doença no ouvido contralateral auxilia, por exemplo, na tomada de decisão sobre procedimentos ablativos na orelha doente.²⁸

Sete orelhas com DM apresentaram VEMP normal. Essas orelhas podem ter a mácula sacular preservada da hidropisia, apresentam, nesse caso, hidropisia coclear. Okuno e Sando, em 1987, examinaram 26 ossos temporais de pacientes com DM e demonstraram que a hidropisia endolinfática foi observada mais frequentemente na cóclea, seguida pelo sáculo, utrículo e canais semicirculares.³ A literatura também relata que muitos dos casos de hidropisia severa, refratária ao tratamento clínico, podem estar localizados no sáculo.¹⁶

Em relação à eletrococleografia (ECoChG), nenhuma orelha assintomática apresentou ECoChG alterada e nove orelhas com DM apresentaram ECoChG normal. Entre elas, cinco apresentavam perda auditiva neurosensorial moderada e quatro apresentavam perda auditiva neurosensorial leve. Limiares audiométricos em torno de 50 dB prejudicam a análise da hidropisia pela ECoChG,³² é uma hipótese para a ECoChG normal nos cinco pacientes com perda auditiva moderada. A literatura também relata que pacientes com hidropisia nos órgãos otolíticos podem ter a cóclea livre de doença, o que caracteriza outra hipótese aplicável aos pacientes com perda auditiva leve. Uma grande vantagem do VEMP é o fato de a mácula sacular ser sensível ao som, mesmo após destruição total da cóclea; assim, o mesmo pode ser obtido em indivíduos com boa ou má acuidade auditiva.^{14,17,19}

O tamanho da amostra foi um fator negativo do estudo. A doença de Ménière definida, com perda auditiva documentada, não é de alta prevalência, dificulta a seleção dos pacientes para a pesquisa. Por essa mesma razão, não foi possível comparar pacientes com mesmo tempo de doença. Orelhas com maior tempo de sintomas apresentam mais anormalidades na relação PS/PA e, uma vez que o PS se eleva, persiste por longos períodos,^{26,33} ou seja, mesmo no período intercrises a eletrococleografia pode demonstrar a hidropisia coclear.

O VEMP cervical por via aérea pode estar aumentado nos estágios precoces de DM, talvez pela pressão da hidropisia sacular contra a platina do estribo, o que aumenta a sensibilidade sacular ao som intenso.¹⁶ Sua mensuração pode ser flutuante, com tendência a desaparecer com a progressão da doença, assim como durante as 24 horas pós- crise, pode reaparecer após 48 horas ou com o uso de drogas que reduzam a hidropisia endolinfática.^{2,11,13,34}

A concordância medida pelo coeficiente kappa avalia os resultados semelhantes entre os dois exames. A baixa concordância entre os testes diagnósticos já era esperada, uma vez que eles avaliam estruturas diferentes. Além disso, apresentam sensibilidades diferentes de acordo com a fase da doença; o VEMP sofre mais alteração no período sintomático, diferentemente da eletrococleografia. A concordância para a orelha esquerda foi fraca, menor do que da orelha direita, provavelmente pelo fato de o tamanho da amostra da orelha esquerda ter sido menor do que o da orelha direita. O teste de Mc Nemar avaliou a proporção de resultados positivos e negativos do VEMP e da ECoChG e eles não diferem estatisticamente

entre si, tanto para a orelha direita quanto para a orelha esquerda.

No grupo controle, foram pareados indivíduos por sexo e idade. Entretanto, estudos posteriores poderiam parear o grupo controle para perda auditiva semelhante aos pacientes do grupo caso e não selecionar controles com audição normal, uma vez que os limiares auditivos são determinantes na sensibilidade da eletrococleografia.

A possibilidade de mensuração da hidropisia sacular por um método não invasivo, de fácil execução, como o VEMP, auxilia o otorrinolaringologista no manejo da doença. Muros-fushi, em 2001, relata que o prolongamento de latência no VEMP sugere lesão retrolabiríntica, auxilia na exclusão de diagnósticos diferenciais.²⁵

Vários fatores corroboram o auxílio dos exames complementares como o VEMP e a eletrococleografia no diagnóstico da DM. Os casos de possível Ménière, em que não há perda auditiva documentada, a heterogeneidade da doença e o acometimento de estruturas labirínticas variadas muitas vezes dificultam o diagnóstico da doença. O VEMP e a eletrococleografia são exames complementares, uma vez que avaliam estruturas labirínticas diferentes e devem ser incorporados à rotina otoneurológica, auxiliam na identificação do local da hidropisia e na possibilidade de acometimento da orelha assintomática.

A avaliação da função coclear com a audiometria e a eletrococleografia do sáculo com o VEMP cervical e do utrículo por meio do VEMP ocular, do canal semicircular lateral pelas provas calóricas e de todos os canais semicirculares pelo vHIT demonstra o avanço das pesquisas no diagnóstico otoneurológico. Novos caminhos são abertos para a descoberta do mecanismo etiopatogênico de uma doença que foi descrita há mais de um século e ainda não tem protocolo de tratamento definido.

Conclusão

A especificidade de ambos os testes foi alta e a sensibilidade do VEMP foi maior do que a da ECoChG.

Conflitos de interesse

Os autores declaram não haver conflitos de interesse.

Referências

1. Committee on Hearing and Equilibrium guidelines for the diagnosis and evaluation of therapy in Meniere's disease. American Academy of Otolaryngology Head and Neck Foundation, Inc. *Otolaryngol Head Neck Surg.* 1995;113:181-5.
2. Escamez JAL, Carey J, Chung WH, Goebel JA, Magnusson M, Mandala M, et al. Diagnostic criteria for Meniere's disease. Consensus document of the Bárány Society, The Japan Society for Equilibrium Research, the European Academy of Otolology and Neurotology (EAONO), the American Academy of Otolaryngology-Head and Neck Surgery (AAO-HNS) and the Korean Balance Society. *Acta Otorrinolaringol Esp.* 2016.
3. Okuno T, Sando I. Localization, frequency and severity of endolymphatic hydrops and the pathology of the labyrinthine membrane in Ménière's disease. *Ann Otol Rhinol Laryngol.* 1987;96:438-45.

4. Taylor RL, Wijewardene AA, Gibson WP, Black DA, Halmagy GM, Welgampola MS. The vestibular evoked potential profile of Ménière's disease. *Clin Neurophysiol.* 2011;122:1256–63.
5. Schuknecht HF. Ménière's disease, pathogenesis and pathology. *Am J Otolaryngol.* 1982;3:349–52.
6. Pirodda A, Brandolini C, Chiara Raimondi M, Gaetano GF, Modugno GC, Borghi C. Meniere's disease: update of theories and a proposal of explanation. *Acta Clin Belg.* 2010;65–73.
7. Rauch SD, Merchant SN, Thendinger BA. Meniere's syndrome and endolymphatic hydrops. Double-blind temporal bone study. *Ann Otol Rhinol Laryngol.* 1989;98:873–83.
8. Khorsandi MT, Amoli MM, Borgheti H, Emami H, Amiri P, Amirzargar A, et al. Associations between HLA-C alleles and definite Meniere's disease. *Iran J Allergy Asthma Immunol.* 2011;10:119–22. Available at: <http://ijaai.tums.ac.ir/index.php/ijaai/article/view/337>
9. Koo JW, Oh SH, Chang SO, Park MH, Lim MJ, Yoo TJ, et al. Association of HLA-DR and CII autoimmunity in Meniere's disease. *Tissue Antigens.* 2003;61:99–103.
10. Merchant SN, Adams JC, Nadol JB Jr. Pathophysiology of Ménière's syndrome: are symptoms caused by endolymphatic hydrops? *Otol Neurotol.* 2005;26:74–81.
11. Margolis RH, Rieks D, Fournier EM, Levine SE. Tympanic electrocochleography for diagnosis of Ménière's disease. *Arch Otolaryngol Head Neck Surg.* 1995;121:44–5.
12. Nguyen LT, Harris JP, Nguyen QT. Clinical utility of electrocochleography in the diagnosis and management of Ménière's disease: AOS and ANS member ship survey data. *Otol Neurotol.* 2010;31:455–9.
13. Rosengren SM, Welgampola MS, Colebatch JG. Vestibular evoked myogenic potentials: Past, present and future. *Clin Neurophysiol.* 2010;121:636–51.
14. Egami N, Ushio M, Yamasoba T, Yamaguchi T, Murofushi T, Iwasaki S. The diagnostic value of vestibular evoked myogenic potentials in patients with Ménière's disease. *J Vestib Res.* 2013;23:249–57.
15. Ribeiro S, Almeida RR, Caovilla HH, Ganança MM. Dos potenciais evocados miogênicos vestibulares nas orelhas comprometida e assintomática na Doença de Ménière unilateral. *Rev Bras Otorrinolaringol.* 2005;71:60–6.
16. Young YH, Huang TW, Cheng PW. Assessing the stage of Ménière's disease using vestibular evoked myogenic potentials. *Arch Otolaryngol Head and Neck Surg.* 2003;129:815–8.
17. Waele C, Huy PT, Diard JP, Freyss G, Vidal PP. Saccular dysfunction in Ménière's disease. *Am J Otol.* 1999;20:223–32.
18. Seo T, Yoshida K, Shibano A, Sakagami M. A possible case of saccular endolymphatic hydrops. *J Otorhinolaryngol Relat Spec.* 1999;61:215–8.
19. Lin MY, Timmer FC, Oriel BS, Zhou G, Guinan JJ, Kujawa SG, et al. Vestibular evoked myogenic potentials (PEMV) can detect asymptomatic saccular hydrops. *Laryngoscope.* 2006;116:987–92.
20. Colebatch JG, Halmagy GM. Vestibular evoked potentials in human neck muscles before and after unilateral vestibular deaf-ferentation. *Neurology.* 1992;42:1635–6.
21. Colebatch JG, Halmagy GM, Skuse NF. Myogenic potentials generated by a click-evoked vestibulocollic reflex. *J Neurol Neurosurg Psychiatry.* 1994;57:190–7.
22. Murofushi T, Halmagy GM, Yavor RA, Colebatch JG. Absent vestibular evoked myogenic potentials in vestibular neurolabyrinthitis: an indicator of inferior vestibular nerve involvement? *Arch Otolaryngol Head Neck Surg.* 1996;122:845–8.
23. Oliveira AC, Colafêmina JF, Menezes PL. Potencial evocado miogênico vestibular a baixas frequências de estimulação. *Braz J Otorhinolaryngol.* 2011;77:706–10.
24. Murofushi T, Shimizu K, Takegoshi H, Cheng P-W. Diagnostic value of prolonged latencies in the vestibular evoked myogenic potential. *Arch Otolaryngol.* 2001;127:1069–72.
25. Jariengprasert C, Tiensuwan M, Euasirirattanapaisan K. A comparison of vestibular evoked myogenic potential (VEMP) between definite Meniere's disease patients and normal healthy adults. *J Med Assoc.* 2013;96:1563–8.
26. Lamounier P, Gobbo DA, de Souza TS, de Oliveira CA, Bahmad F Jr. Electrocochleography for Ménière's disease: is it reliable. *Braz J Otorhinolaryngol.* 2014;80:527–32.
27. Young YH, Huang TW, Cheng PW. Assessing the stage of Ménière's disease using vestibular evoked myogenic potentials. *Arch Otolaryngol Head Neck Surg.* 2003;129:815–8.
28. Adams ME, Heidenreich KD, Kileny PR. Audiovestibular testing in patients with Ménière's disease. *Otolaryngol Clin N Am.* 2010;43:995–1009.
29. Kingma CM, Wit HP. Asymmetric vestibular evoked myogenic potentials in unilateral Ménière patients. *Eur Arch Otorhinolaryngol.* 2011;268:57–61.
30. Conlon BJ, Gibson WP. Electrocochleography in the diagnosis of Meniere's disease. *Acta Otolaryngol.* 2000;120:480–3.
31. Cal R, Bahmad F. Potencial evocado miogênico vestibular: uma visão geral. *Braz J Otorhinolaryngol.* 2009;75:456–62.
32. Soares LCA, Conegundes LSO, Fukuda C, Munhoz MSL. Da electrocochleografia transtimpânica em pacientes com e sem hydrops endolinfático e limiares auditivos iguais ou maiores que 50 decibéis. *Rev Bras Otorrinolaringol.* 2003;69:74–82.
33. Kim HH, Kumar A, Battista RA, Wiet RJ. Electrocochleography in patients with Ménière's disease. *Am J Otolaryngol.* 2005;26:128–31.
34. Kuo SW, Yang TH, Young YH. Changes in vestibular evoked myogenic potentials after Meniere attacks. *Ann Otol Rhinol Laryngol.* 2005;114:717–21.