



Brazilian Journal of OTORHINOLARYNGOLOGY

www.bjorl.org



ARTIGO ORIGINAL

Treatment of large persistent tracheoesophageal peristomal fistulas using silicon rings[☆]



Ibrahim Erdim^a, Ali Ahmet Sirin^a, Bahadir Baykal^a, Fatih Oghan^{b,*},
Ali Guvey^b e Fatma Tulin Kayhan^a

^a Bakirkoy Sadi Konuk Education and Research Hospital, Department of ORL, Istanbul, Turquia

^b Dumlupinar University, Faculty of Medicine, Department of ORL, Kutahya, Turquia

Recebido em 24 de abril de 2016; aceito em 22 de junho de 2016

Disponível na Internet em 1 de julho de 2017

KEYWORDS

Voice prosthesis;
Silicon ring;
Fistula

Abstract

Introduction: Tracheoesophageal peristomal fistulae can often be solved by reducing the size of the fistula or replacing the prosthesis; however, even with conservative techniques, leakage around the fistula may continue in total laryngectomy patients. Also, several techniques have been developed to overcome this problem, including injections around the fistula, fistula closure with local flaps, myofascial flaps, or free flaps and fistula closure using a septal perforation silicon button.

Objective: To present the results of the application of silicon ring expanding the voice prosthesis in patients with large and persistent peri-prosthetic fistula.

Methods: A voice prosthesis was fitted to 42 patients after total laryngectomy. Leakage was detected around the prosthesis in 18 of these 42 patients. Four patients demonstrated improvement with conservative methods. Eight of 18 patients who couldn't be cured with conservative methods were treated by using primary suture closure and 4 patients were treated with local flaps. As silicon ring was applied as a primary treatment in the 2 remaining patients and also, applied to 2 patients who had recurrence after suture repair and to 2 patients who had recurrence after local flap implementation. Silicon rings were used in a total of 6 patients due to the secondary trachea-esophageal fistula. Patients were treated with provox-1 initially and later with provox-2. At the time of leakage around the fistula, 6 patients had provox-2.

Results: Fistulae were treated successfully in 6 patients, and effective speech of patients was preserved. Patients experienced no adaptation problem. Prosthesis changing time was not

DOI se refere ao artigo: <http://dx.doi.org/10.1016/j.bjorl.2016.06.011>

[☆] Como citar este artigo: Erdim I, Sirin AA, Baykal B, Oghan F, Guvey A, Kayhan FT. Treatment of large persistent tracheoesophageal peristomal fistulas using silicon rings. Braz J Otorhinolaryngol. 2017;83:536–40.

* Autor para correspondência.

E-mail: drfogh@gmail.com (F. Oghan).

A revisão por pares é da responsabilidade da Associação Brasileira de Otorrinolaringologia e Cirurgia Cérvico-Facial.

different between silicon rings expanded and normal prosthesis applied patients. Silicon ring combined voice prosthesis was used 26 times; there was no recurrence in fistula complication during 29 ± 6 months follow up.

Conclusion: Silicon rings for modified expanded voice prosthesis seems to be an effective treatment for persistent peri-prosthetic leakage, for both, fistula closure and preserving the patients speech.

© 2016 Associação Brasileira de Otorrinolaringologia e Cirurgia Cérvico-Facial. Published by Elsevier Editora Ltda. This is an open access article under the CC BY license (<http://creativecommons.org/licenses/by/4.0/>).

PALAVRAS-CHAVE

Prótese vocal;
Anel de silicone;
Fistula

Tratamento de fistula periestomal traqueoesofágica grande e persistente com anéis de silicone

Resumo

Introdução: Fístulas traqueoesofágicas persistentes podem ser resolvidas através da redução do tamanho da fístula ou substituição da prótese; no entanto, mesmo com técnicas conservadoras, o pertuito em torno da fístula pode continuar em pacientes com laringectomia total. Além disso, várias técnicas têm sido desenvolvidas para superar esse problema, inclusive injeções ao redor da fístula, fechamento da fístula com retalhos locais, retalhos miofasciais ou retalhos livres e fechamento da fístula com um botão septal de silicone.

Objetivo: Apresentar os resultados da aplicação de anel de silicone para expansão da prótese vocal em pacientes com grandes fístulas periprotéticas persistentes.

Método: Prótese vocal foi colocada em 42 pacientes após laringectomia total, e fístula foi detectada ao redor da prótese em 18 desses 42 pacientes. Quatro pacientes obtiveram melhora com métodos conservadores. Oito dos 18 pacientes que não obtiveram sucesso com métodos conservadores foram tratados usando sutura primária e quatro pacientes foram tratados com retalhos locais. Um anel de silicone foi aplicado inicialmente nos dois pacientes restantes e, também, aplicado a dois pacientes que tiveram recorrência após a técnica de sutura e a dois pacientes que tiveram recorrência após a utilização de retalho local. No total, seis pacientes receberam anéis de silicone em decorrência da fístula traqueoesofágica secundária. Os pacientes haviam sido tratados com provox-1 inicialmente e posteriormente com provox-2. No momento da detecção da fístula em torno do estoma, seis pacientes haviam recebido provox-2.

Resultados: A fístula foi tratada com sucesso em seis pacientes. Além disso, após o tratamento a fala foi mantida de forma eficaz. Não houve problema de adaptação. O tempo de troca da prótese expandida com os anéis de silicone não foi diferente do tempo que se leva para a colocação da prótese normal. O anel de silicone combinado com a prótese vocal foi usado 26 vezes em pacientes na época da troca de prótese e não houve recorrência da fístula durante os 29 ± 6 meses de acompanhamento.

Conclusão: Os resultados sugerem que em casos de grandes fístulas peri-prostéticas persistentes, anéis expandidos de silicone e prótese vocal modificada são eficazes tanto para o fechamento da fístula como para a manutenção da fala do paciente.

© 2016 Associação Brasileira de Otorrinolaringologia e Cirurgia Cérvico-Facial. Publicado por Elsevier Editora Ltda. Este é um artigo Open Access sob uma licença CC BY (<http://creativecommons.org/licenses/by/4.0/>).

Introdução

Um dos problemas mais importantes de pacientes que se submetem à laringectomia total é a perda da fala. A prótese vocal pode resolver o problema na maioria dos pacientes; no entanto, podem ocorrer inúmeras complicações, inclusive uma fístula periestomal.¹⁻⁴ Essa complicação frequente pode resultar em morbidade grave, inclusive pneumonia por aspiração e desnutrição, ou mortalidade.⁵⁻⁷

Tais problemas podem ser resolvidos através da redução do tamanho da fístula ou substituição da prótese; no entanto, mesmo com técnicas conservadoras, a fístula em

torno do estoma pode continuar. Diversas técnicas têm sido desenvolvidas para superar esse problema, inclusive injeções ao redor do estoma;⁸⁻¹¹ fechamento da fístula com retalhos locais,¹² retalhos miofasciais,^{1,13,14} ou retalhos livres; e^{1,5} fechamento da fístula com um botão septal de silicone.^{6,13}

Os problemas causados por pequenas fístulas (5-10 mm) são mais fáceis de superar em comparação com aqueles causados por grandes fístulas; de fato, pode não ser possível resolver os problemas causados por grandes fístulas e complicações como perda da fala e morbidade podem resultar da intervenção.

Relatamos o uso de anel de silicone para expansão da prótese vocal em pacientes com fístulas periprotéticas grandes e persistentes

Método

A prótese vocal foi usada em 42 pacientes após a laringectomia total entre janeiro de 2005 e dezembro de 2011. A aprovação foi obtida do comitê de ética sob o número 32/2015. A fístula ao redor da prótese foi detectada em 18 dos 42 pacientes. Quatro melhoraram com métodos conservadores, oito tiveram melhora inicial com métodos conservadores, mas posteriormente apresentaram falha, não responderam à terapia, e seis não responderam à terapia conservadora, nem mesmo inicialmente.

Oito de 14 pacientes que não conseguiram sucesso no tratamento com métodos conservadores foram tratados com sutura primária e quatro foram tratados com retalhos locais. Um anel de silicone foi usado inicialmente em dois pacientes com grandes fístulas. Um anel de silicone também foi usado em dois pacientes que tiveram recorrência após a sutura e em dois pacientes que tiveram recorrência após o uso de retalho local. Anéis de silicone foram usados em seis pacientes.

Cinco dos pacientes que receberam Provox 2 expandida com anéis de silicone eram do sexo masculino e um do feminino. A média foi de 57 ± 11 anos. Quatro pacientes haviam sido submetidos a esvaziamento cervical funcional bilateral, um a esvaziamento cervical funcional bilateral e excisão da glândula submandibular direita e outro a esvaziamento cervical radical esquerdo, esvaziamento direito funcional e reconstrução com retalho miocutâneo do músculo peitoral maior. Três pacientes receberam radioterapia, um recebeu radioterapia e quimioterapia e dois nenhum dos dois tratamentos. Uma fístula traqueoesofágica secundária ocorreu em todos os pacientes. Os pacientes foram tratados inicialmente com Provox 1 e posteriormente com Provox 2. No momento da detecção da fístula, seis pacientes tinham Provox 2 (diâmetro externo, 22,5 F; Atos Medical, Hörby, Suécia). Os diâmetros mínimos e máximos das fístulas foram de $1,5 \times 1,5$ cm e $2 \times 2,5$ cm, respectivamente.

Preparação e aplicação do anel de silicone para expansão da prótese vocal

Dois anéis feitos das asas de botões septais de silicone ou placas simples de silicone foram preparados de acordo com a largura da fístula e o diâmetro interno da prótese vocal. Esses anéis foram conformados aos flanges da traqueia e do esôfago da prótese vocal (fig. 1a). Os anéis de silicone foram fixados à prótese vocal com suturas não absorvíveis 3.0–2 no flange posterior e 2 no flange anterior (fig. 1b). Precauções foram tomadas para que os anéis preparados não tivessem partes afiadas no lado externo. O anel de silicone feito a partir da asa de um botão septal de silicone foram adaptados e conformados ao esôfago envolvido pela fístula. A prótese de voz combinada com os anéis de silicone foi aplicada à fístula traqueoesofágica. Por último, o lado superior do flange traqueal da prótese vocal foi suturado à pele no traqueostoma com suturas não absorvíveis 3.0 (fig. 2a-b).




Figura 1 (a) Esquema da prótese de voz expandida com anéis de silicone. (b) Anéis de silicone e prótese vocal expandida preparada.

Resultados

As fístulas foram tratadas com sucesso em seis pacientes. Após o tratamento, a eficácia da fala foi mantida. Não houve problema de adaptação. Um anel de silicone combinado à

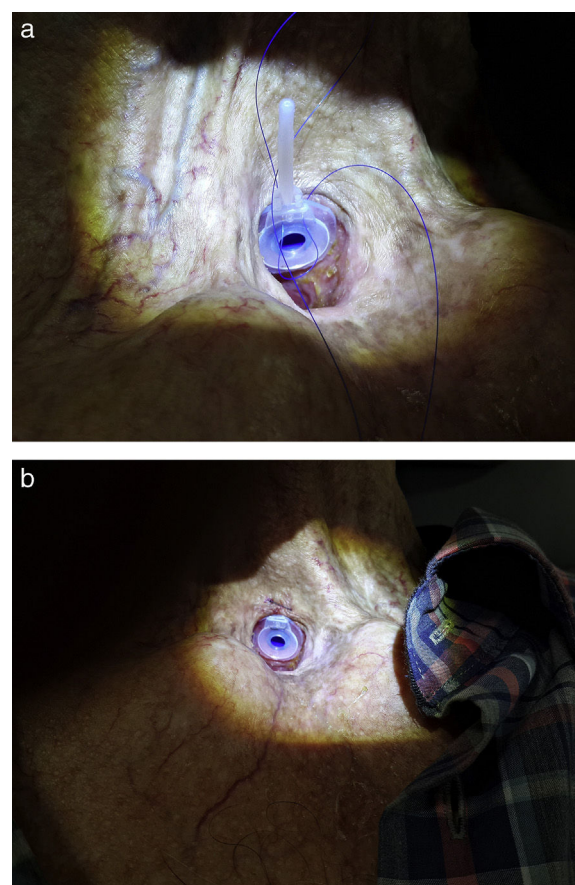


Figura 2 (a) Os anéis ligados aos flanges da traqueia e esôfago da prótese vocal. (b) O lado superior do flange traqueal da prótese vocal foi suturado à pele no traqueostoma com suturas 3.0 não absorvíveis.

prótese vocal foi usado 26 vezes em pacientes na época da troca de prótese e não houve recorrência de complicações da fistula durante 29 ± 6 meses de seguimento. O tempo de troca da prótese foi de $183,5 \pm 58,7$ dias (min-máx: 21-424) para 42 pacientes e de $171,6 \pm 74,8$ dias (min-máx: 32-384) para o anel de silicone para expansão da prótese aplicado aos pacientes. O tempo de troca da prótese não foi estatisticamente diferente entre os dois grupos (com o teste não paramétrico de Mann-Whitney e $p = 0,163$).

Discussão

O tamanho da fistula e o fato de o paciente ter recebido radioterapia ou não são parâmetros essenciais para o fechamento de fistulas traqueoesofágicas. A taxa de sucesso de fechamento da fistula é baixa em pacientes que receberam radioterapia, especialmente quando técnicas cirúrgicas são usadas.^{1,14} No entanto, o botão septal de silicone^{6,13,15} e a prótese Provox expandida com anel de silicone, a qual usamos, são mais eficazes em pacientes que receberam radioterapia, porque essas técnicas não dependem da cicatrização de feridas.

Na maioria dos pacientes, o problema pode ser resolvido diminuindo-se o tamanho da prótese. O fechamento espontâneo da fistula pode também ocorrer depois da desconexão da prótese. No entanto, se o fechamento da fistula não ocorrer com esses métodos, a aplicação de outras técnicas pode ser necessária, de acordo com o tamanho da fistula.¹⁶

Para pequenas fistulas (5-10mm), técnicas locais são adequadas e a taxa de sucesso é de 60% a 100%.¹⁴ Além disso, alguns estudos têm relatado a eficácia do colágeno,⁸ hialuronato,⁹ hidroxapatita de cálcio,¹⁰ e injeções de GM-CSF.¹¹

Jacobs et al.¹⁷ usaram a técnica "sutura submucosa em bolsa" em 20 pacientes para retrair a fistula e reusar a prótese vocal. Eles foram bem-sucedidos em 16 dos 20 pacientes (80%). Embora eles tenham conseguido sucesso em nove de 16 pacientes na primeira tentativa com sutura, a repetição da sutura foi necessária nos sete pacientes restantes. Essa técnica é simples e pode ser o primeiro método a ser usado para a constrição de fistulas. No entanto, não pode ser considerado eficaz para fistulas de médio ou grande porte. Além disso, a estreita dimensão do traqueostoma, o que excluiu um paciente do estudo, torna a aplicação dessa técnica difícil.¹⁷ Lee et al.¹² chegaram até a fistula com uma incisão na direção 9 a 15 horas na parte superior do traqueostoma. Eles alongaram a incisão em direção ao músculo esternocleidomastóideo (ECM). Após dividir a traqueia e o esôfago, repararam o defeito esofágico com suturas absorvíveis. Girando o retalho com base inferior, com o músculo ECM direito, eles o suturaram no local do esôfago reparado. Além disso, repararam a traqueia com suturas absorvíveis. A fistula foi fechada completamente, mas o paciente não podia falar com a prótese vocal. As limitações desse estudo são o fato de que o diâmetro da fistula não foi declarado e a técnica foi aplicada em apenas um paciente.¹² Além disso, Wong et al.¹⁵ usaram um retalho do músculo ECM duas vezes, consecutivamente, para fechar uma fistula traqueoesofágica, mas não foram bem-sucedidos. Então, fecharam a fistula com um botão septal de silicone.

Mobashir et al.¹⁶ removeram a fistula com uma incisão na direção 9 a 15 horas na parte superior do traqueostoma, em fistulas de tamanho médio (tamanho máximo da fistula, $1,5 \times 1$ cm). Eles usaram suturas não absorvíveis nas partes da fistula localizadas na traqueia e no esôfago, fecharam a fistula e a suturaram. Em todos os pacientes, a fistula foi fechada com sucesso, mas o paciente não conseguia falar.

Para grandes fistulas, retalhos grandes e retalhos livres podem ser usados. O retalho miofascial do músculo peitoral maior (RMPM)¹³ e o retalho livre radial do antebraço são os principais tipos usados para grandes fistulas. Nessas cirurgias, morbidade nos locais doadores deve ser considerada. Os retalhos radiais são mais adequados do que os RMPM, porque são menos espessos e mais fáceis de se ajustar. Com um RMPM, podem ocorrer disfagia e constrição da luz traqueal devido ao efeito de massa. Com um retalho livre radial do antebraço, é necessária uma anastomose microvascular. Isso é tecnicamente difícil e o tempo de operação é longo. Além disso, o estado vascular do paciente é importante.¹⁴ Apesar dessa técnica cirúrgica, o fechamento de fistulas de grande porte não pôde ser obtido em estudos anteriores.^{5,13} Em particular, nos casos em que o vaso no pedículo não conseguiu alimentar o retalho, o fechamento da fistula não foi possível devido à necrose.

Uma abordagem opcional para uma fistula de grande porte é um botão septal de silicone.^{6,13,15} Botões septais podem ser aplicados de forma fácil e rápida e são bem tolerados. Eles previnem aspiração e infecções pulmonares e os pacientes podem comer e beber confortavelmente. Tubos de derivação salivar (Boston Medical Products, Westborough, MA) também podem ser usados para a ingestão de alimentos e líquidos em pacientes com fistulas grandes. No entanto, a depender da duração de uso do tubo, grandes granulomas podem se desenvolver em sua extremidade e a capacidade de ingestão pode se deteriorar,¹³ o que traz desconforto para o paciente. Outra situação desconfortável é a exigência de sutura do tubo de derivação salivar normalmente usado para fixá-lo na pele do pescoço.¹³ Por essas razões, o uso do botão septal de silicone é recomendado para grandes fistulas ou no caso de falha dos retalhos usados para o seu fechamento.^{6,13,15} Quando a prevenção da morbidez cirúrgica é necessária e no caso de existirem contra-indicações médicas, essa técnica pode ser recomendada.¹³ No entanto, as desvantagens de um botão septal são que o paciente não consegue voltar a falar e pode haver proliferação de fungos em torno.¹⁵

Hilgers et al.¹⁸ descreveram o tratamento de fistulas traqueoesofágicas com um anel de silicone no flange traqueal da prótese. Eles impediram a recorrência da fistula em 29 de 32 pacientes, mas falharam em três; posteriormente, em nove pacientes a fistula apresentou recorrência e intervenções adicionais foram necessárias. Portanto, em 20 de 32 pacientes eles obtiveram bons resultados, mas em 12 (37,5%) a fistula não pôde ser tratada apenas com esse método. Nesse estudo, tanto para fistulas pequenas ou grandes, a mesma técnica foi usada em todos os pacientes. Em nosso estudo, dois pacientes com retalho local que apresentaram recorrência, dois que tiveram recorrência após sutura e dois que tinham fistulas muito grandes receberam intervenção com anéis de silicone. A diferença entre a nossa técnica e a de Hilger et al.¹⁸ é a fixação do anel de silicone em ambos os flanges traqueal e esofágico da prótese vocal,

em vez de fixar o anel de silicone em apenas um lado. Dessa forma, objetivamos prevenir a aspiração recorrente.

Eric Blom criou uma prótese ajustável de duplo flange (Blom-Singer®) para o tratamento de fístulas hipofaríngeas feita de silicone médico. Os nossos anéis de silicone são semelhantes a essa prótese, mas são usados para prevenir fístulas traqueoesofágicas. Os flanges das próteses projetadas por Blom são macios, flexíveis e translúcidos como nossos anéis.

Com um botão septal, o paciente perde a capacidade da fala, apesar do fechamento da fístula traqueoesofágica, o mesmo ocorre quando a fístula é fechada com retalhos. Além disso, existe o risco de falha com os retalhos devido à necrose do retalho ou abertura das suturas nos retalhos. No entanto, com a nossa técnica, a fístula foi fechada e o paciente reteve a capacidade de falar. Além disso, a necessidade de cirurgia foi evitada. Em pacientes que receberam radioterapia, a taxa de sucesso de fechamento da fístula diminuiu,^{1,14} quer com técnicas cirúrgicas locais ou outras. Em nosso estudo, a taxa de sucesso foi independente da radioterapia. O tempo de vida da prótese também não variou. No entanto, uma das desvantagens da nossa técnica é a necessidade de preparar anéis de silicone toda vez que a prótese é trocada.

Conclusão

Embora tenhamos demonstrado a nossa técnica em apenas seis pacientes, conseguimos tratar fístulas periestomais traqueoesofágicas grandes e persistentes com preservação da fala, sem recorrência de vazamento periprotético. De acordo com o nosso estudo, o uso de próteses vocais expandidas com anéis de silicone para grandes fístulas traqueoesofágicas com vazamento persistente parece ser eficaz.

Conflitos de interesse

Os autores declaram não haver conflitos de interesse.

Referências

1. Hosal SA, Myers EN. How I do it: closure of tracheoesophageal puncture site. *Head Neck*. 2001;23:214–6.
2. Op de Coul BM, Hilgers FJ, Balm AJ, Tan IB, van den Hoogen FJ, van Tinteren H. A decade of postlaryngectomy vocal rehabilitation in 318 patients: a single Institution's experience with consistent application of provox indwelling voice prostheses. *Arch Otolaryngol Head Neck Surg*. 2000;126:1320–8.
3. Hutcheson KA, Lewin JS, Sturgis EM, Kapadia A, Risser J. Enlarged tracheoesophageal puncture after total laryngectomy: a systematic review and meta-analysis. *Head Neck*. 2011;33:20–30.
4. Dayangku Norsuhazenah PS, Baki MM, Mohamad Yunus MR, Sabir Husin Athar PP, Abdullah S. Complications following tracheoesophageal puncture: a tertiary hospital experience. *Ann Acad Med Singapore*. 2010;39:565–8.
5. Wreesmann VB, Smeele LE, Hilgers FJ, Lohuis PJ. Closure of tracheoesophageal fistula with prefabricated revascularized bilaminar radial forearm free flap. *Head Neck*. 2009;31:838–42.
6. Mirza S, Head M, Robson AK. Silicone septal button in the management of a large tracheo-oesophageal fistula following primary puncture in a laryngectomy. *ORL J Otorhinolaryngol Relat Spec*. 2003;65:129–30.
7. Hutcheson KA, Lewin JS, Sturgis EM, Risser J. Multivariable analysis of risk factors for enlargement of the tracheoesophageal puncture after total laryngectomy. *Head Neck*. 2012;34:557–67.
8. Remacle M, Declaye XJ. Gax-collagen injection to correct an enlarged tracheoesophageal fistula for a vocal prosthesis. *Laryngoscope*. 1988;98:1350–2.
9. Luff DA, Izzat S, Farrington WT. Viscoaugmentation as a treatment for leakage around the Provox 2 voice rehabilitation system. *J Laryngol Otol*. 1999;113:847–8.
10. Kasbekar AV, Sherman IW. Closure of minor tracheoesophageal fistulae with calcium hydroxylapatite. *Auris Nasus Larynx*. 2013;40:491–2.
11. Margolin G, Masucci G, Kuylentierna R, Björck G, Hertegård S, Karling J. Leakage around voice prosthesis in laryngectomees: treatment with local GM-CSF. *Head Neck*. 2001;23:1006–10.
12. Lee LM, Razi A. Three-layer technique to close a persistent tracheo-oesophageal fistula. *Asian J Surg*. 2004;27:336–8.
13. Schmitz S, Van Damme JP, Hamoir M. A simple technique for closure of persistent tracheoesophageal fistula after total laryngectomy. *Otolaryngol Head Neck Surg*. 2009;140:601–3.
14. Koch M, Zenk J, Birk S, Alexiou C, Iro H. Surgical closure of persistent tracheoesophageal fistulas by esophageal suturing and cranial transposition of the trachea. *Otolaryngol Head Neck Surg*. 2010;143:843–4.
15. Wong BY, Kurian M, Chidambaram A. Alternative management of leaking tracheoesophageal fistula after laryngectomy using nasal septal button. *Clin Otolaryngol*. 2011;36:97–9.
16. Mobashir MK, Basha WM, Mohamed AE, Anany AM. Management of persistent tracheoesophageal puncture. *Eur Arch Otorhinolaryngol*. 2014;271:379–83.
17. Jacobs K, Delaere PR, Vander Poorten VL. Submucosal purse-string suture as a treatment of leakage around the indwelling voice prosthesis. *Head Neck*. 2008;30:485–91.
18. Hilger FJ, Soolsma J, Acherstaff AH, Balm FJ, Tan IB, van den Brekel MW. A thin tracheal silicone washer to solve periprosthetic leakage in laryngectomies: direct results and long-term clinical effects. *Laryngoscope*. 2008;118:640–5.