



ARTIGO ORIGINAL

Preclinical evaluation of *Luffa operculata* Cogn. and its main active principle in the treatment of bacterial rhinosinusitis[☆]



Leonardo Silva^{a,*}, Henrique Olival Costa^b, Flávia Coelho de Souza^c, Elaine Monteiro Cardoso Lopes^d e Suely Mitoi Ykko Ueda^b

^a Santa Casa de São Paulo, São Paulo, SP, Brasil

^b Santa Casa de São Paulo, Faculdade de Ciências Médicas, São Paulo, SP, Brasil

^c Instituto de Ciências Avançadas em Otorrinolaringologia (ICAO), São Paulo, SP, Brasil

^d Universidade 9 de Julho (Uninove), São Paulo, SP, Brasil

Recebido em 7 de junho de 2016; aceito em 22 de novembro de 2016

Disponível na Internet em 1 de julho de 2017

KEYWORDS

Sinusitis;
Therapeutics;
Luffa;
Microbiology;
Streptococcus pyogenes

Abstract

Introduction: The prevalence of rhinosinusitis is quite high. Despite the widespread use of antibiotics for rhinosinusitis, there are other forms of treatment, including phytotherapy. One of the most widely used herbal medicines for treatment of rhinosinusitis is *Luffa operculata*.

Objective: This study aimed to evaluate the efficacy of topical nasal solution of the aqueous extract of *L. operculata*, determining the toxicity to its use and identifying the active principles presented in the aqueous extract. The secondary objective was to evaluate the action of active principles on bacteria commonly involved in acute rhino sinusitis.

Methods: The study was conducted in experimental model of sinusitis. Three different concentrations of *L. operculata* were used as local treatment of rhino sinusitis. The results were compared with those observed in control groups that received nasal saline solution. Histological examination of the liver, kidney, spleen, myocardium, brain and lungs of all animals evaluated the toxicity of *L. operculata*. The aqueous extract used was subjected to chromatographic analysis and an active principle was isolated and tested for in vitro inhibition of bacterial colonies usually found in rhino sinusitis.

DOI se refere ao artigo: <http://dx.doi.org/10.1016/j.bjorl.2016.11.004>

[☆] Como citar este artigo: Silva L, Costa HO, Souza FC, Lopes EM, Ueda SM. Preclinical evaluation of *Luffa operculata* Cogn. and its main active principle in the treatment of bacterial rhinosinusitis. Braz J Otorhinolaryngol. 2018;84:82–8.

* Autor para correspondência.

E-mail: leosilva@uol.com.br (L. Silva).

A revisão por pares é da responsabilidade da Associação Brasileira de Otorrinolaringologia e Cirurgia Cérvico-Facial.

Results: Intranasal treatment of sinusitis with *L. operculata* showed better clinical evolution than control group. Statistically significant difference ($p > 0.10$) between the treated group and the control group was observed in the histologic evaluation for inflammatory pattern. The aqueous extract of *L. operculata* used presented a predominance of 2,3-dicaffeoylglyceric acid, a substance not yet described in the literature. There was a significant difference in bacterial growth of *Streptococcus pyogenes* on blood-agar plates when under the influence of both the aqueous extract and the active substance.

Conclusion: Topical nasal solution of the aqueous extract of *L. operculata* is effective compared to the application of saline solution for the treatment of bacterial rhinosinusitis in an experimental model. *L. operculata* determined in vitro inhibition of growth of *S. pyogenes*.

© 2016 Associação Brasileira de Otorrinolaringologia e Cirurgia Cérvico-Facial. Published by Elsevier Editora Ltda. This is an open access article under the CC BY license (<http://creativecommons.org/licenses/by/4.0/>).

PALAVRAS-CHAVE

Sinusite;
Terapêutica;
Luffa;
Microbiologia;
Streptococcus pyogenes

Avaliação pré-clínica de *Luffa operculata* Cogn. e seu principal princípio ativo no tratamento da rinossinusite bacteriana

Resumo

Introdução: A prevalência de rinossinusite (RS) é bastante alta. Apesar do uso generalizado de antibióticos para RS, existem outras formas de tratamento, incluindo a fitoterapia. Uma das ervas medicinais mais utilizadas no tratamento da RS é a *Luffa operculata*.

Objetivo: Esse estudo teve como objetivo avaliar a eficácia da solução tópica nasal do extrato aquoso de *Luffa operculata*, determinando a toxicidade ao seu uso e identificando os princípios ativos apresentados no extrato aquoso. O objetivo secundário foi avaliar a ação dos princípios ativos sobre as bactérias comumente envolvidas na RS aguda.

Método: O estudo foi realizado em modelo experimental de sinusite. Utilizaram-se três concentrações diferentes de *Luffa operculata* como tratamento local de RS. Os resultados foram comparados com os observados em grupos de controle que receberam solução salina nasal. O exame histológico do fígado, rim, baço, miocárdio, cérebro e pulmões de todos os animais avaliou a toxicidade de *Luffa operculata*. O extrato aquoso utilizado foi submetido à análise cromatográfica e um princípio ativo foi isolado e testado para inibição in vitro de colônias bacterianas normalmente encontradas em RS.

Resultados: O tratamento intranasal da sinusite com *Luffa operculata* mostrou melhor evolução clínica do que o do grupo controle. Foi observada diferença estatisticamente significativa ($p > 0.10$) entre o grupo tratado e o grupo controle na avaliação histológica do padrão inflamatório. O extrato aquoso de *Luffa operculata* utilizado apresentou predominância do ácido 2,3-dicaffeoylglicarico, substância ainda não descrita na literatura. Houve uma diferença significativa no crescimento bacteriano de *Streptococcus pyogenes* em placas de ágar-sangue quando sob a influência tanto do extrato aquoso quanto da substância ativa.

Conclusão: A solução tópica nasal do extrato aquoso de *Luffa operculata* é eficaz em comparação com a aplicação de solução salina para o tratamento de RS bacteriana em um modelo experimental. *Luffa operculata* determinou a inibição in vitro do crescimento de *Streptococcus pyogenes*.

© 2016 Associação Brasileira de Otorrinolaringologia e Cirurgia Cérvico-Facial. Publicado por Elsevier Editora Ltda. Este é um artigo Open Access sob uma licença CC BY (<http://creativecommons.org/licenses/by/4.0/>).

Introdução

Rinossinusite (RS) aguda é um dos diagnósticos mais comuns na atenção primária e seu tratamento tem implicações significativas para a saúde e os gastos públicos.¹ Estima-se que crianças tenham de sete a 10 resfriados comuns por ano. A frequência estimada para adultos é de dois a cinco episódios/ano.¹ Cerca de 0,5%-2% desses resfriados comuns

resultam em RS bacteriana aguda.² A sinusite afeta um em cada sete adultos nos Estados Unidos, resulta em cerca de 31 milhões de indivíduos diagnosticados a cada ano.³

Os dados obtidos em 2002 indicam que casos de RS representam 9% dos antibióticos prescritos para crianças e 21% dos antibióticos prescritos para adultos, o que a torna a quinta doença mais comum para a qual esse tipo de medicamento é prescrito nos EUA.⁴

Apesar do uso generalizado de antibióticos sistêmicos para a rinosinusite, há muitas outras formas de tratamento, inclusive medicamentos de uso sistêmico e local. Corticosteroides sistêmicos e medicamentos anti-inflamatórios não esteroides (AINEs), anti-histamínicos, descongestionantes sistêmicos e tópicos, antileucotrienos e antissépticos locais são usados para o tratamento de RS.⁵ A fitoterapia também é amplamente usada pela população,⁵ embora haja poucos estudos controlados na literatura que mostrem sua efetividade.^{2,6,7}

Entre as vantagens do uso da fitoterapia estão a ampla aceitação de ervas e plantas medicinais pela população devido a fatores culturais e a crença de que pelo fato de serem "naturais" apresentam menos efeitos adversos.⁸ O baixo custo e sua abundância em países tropicais são outros fatores.⁷

Um dos fitoterápicos mais usados no tratamento da RS no Brasil é a *Luffa operculata*, usada em preparações para uso nasal.⁹

Em um levantamento feito em um mercado popular do Brasil, 86% (13 de 15) dos vendedores de plantas recomendaram *Luffa operculata* para tratamento da RS.¹⁰

A análise química mostra que a *Luffa operculata* tem entre seus componentes glicosídeos, saponinas, resinas, esteróis livres, ésteres alifáticos, quinonas, ácidos orgânicos e fenóis e não contém taninos e flavonoides. Na resina encontram-se a elasterina A, B e D e a cucurbitacina isocucurbitacina B.⁹

Apesar do uso generalizado de *Luffa operculata*, existem poucos estudos que comprovem seu valor terapêutico para tratamento da sinusite.⁵

O objetivo deste estudo foi avaliar a eficácia da solução tópica nasal do extrato aquoso de *Luffa operculata*, determinar a toxicidade de seu uso e identificar os princípios ativos apresentados no extrato aquoso. O objetivo secundário foi avaliar a ação dos princípios ativos da *Luffa operculata* em bactérias comumente envolvidas na RS aguda.

Método

Indução de RS em modelo animal

O estudo foi submetido ao Comitê de Ética em Pesquisa e aprovado sob o número 2011-3. Um veterinário acompanhou todos os procedimentos feitos em animais. Foram seguidas diretrizes institucionais referentes à experimentação animal.

Foram estudados 180 coelhos Nova Zelândia adultos brancos, de ambos os sexos, com aproximadamente 2.500 g no início da experiência. Ao longo do estudo, os animais foram confinados em gaiolas individuais adequadas para raça e peso.

Os animais foram divididos em três grupos. Um grupo foi avaliado em relação ao uso terapêutica de *Luffa operculata*. Esse grupo foi acompanhado por três períodos. Outro grupo não foi tratado com *Luffa operculata* (grupo controle) e, finalmente, um terceiro grupo recebeu *Luffa operculata* para avaliar sua toxicidade. Portanto, cada grupo tinha 20 animais para cada tempo de seguimento. Assim, foram




Figura 1 Atomizador usado na aplicação da substância.

avaliados animais para o grupo terapêutico (n = 60), 60 para o grupo controle e 60 para o grupo de toxicidade.

Os coelhos foram submetidos a um procedimento cirúrgico sob anestesia geral para gerar um processo inflamatório nasal, semelhante à RS infecciosa aguda. Inicialmente, uma esponja porosa de polivinil com 3,0 × 0,5 × 0,3 cm foi esterilizada em óxido de etileno e depois introduzida em uma cavidade nasal de cada animal.

Um mL de uma solução composta de 0,8 mL de sangue animal e 0,2 mL de toxoide estreptocócico e estafilocócico (Toxoidepot[®]) foram injetados por via percutânea no antro maxilar no mesmo lado em que a esponja foi introduzida. As esponjas foram mantidas na cavidade nasal de cada animal por dez dias, após o qual as esponjas foram removidas e deu-se início à fase de tratamento. Quando a esponja foi removida da cavidade nasal e antes do início do tratamento cada animal teve a secreção da cavidade nasal coletada por cotonete (Culturette[®]). Amostras das secreções sinusais foram semeadas em meio de cultura de ágar-sangue e ágar-chocolate (Probac do Brasil). As placas com ágar-sangue e ágar-chocolate foram incubadas a 35° ± 2° C, com leitura em 48 horas.

Preparação do tratamento medicamentoso – Solução de *Luffa operculata*

Com solução salina fisiológica como solvente, preparou-se uma diluição com 0,1 g de extrato aquoso de *Luffa operculata* em 10 mL de solução salina para se obter a concentração esperada. A solução foi colocada em um atomizador (fig. 1), que produziu um jato da mistura em um bico de spray, resultou na formação de aerossol microparticulado. Cada jato aplicava 0,5 mL de solução.

Tratamento

Após o período de indução da RS, os animais do grupo de estudo terapêutico receberam tratamento com aplicação nasal de extrato aquoso de *Luffa operculata* diluído a 1% em solução salina. A cabeça do animal foi mantida na posição vertical e o bico do atomizador foi inserido na narina direita. O bico atomizador foi pressionado uma vez. Em seguida, o dispositivo foi limpo e o processo foi repetido na narina esquerda. Os animais receberam um spray da solução, três

vezes ao dia durante todo o período de tratamento. O grupo controle recebeu tratamento com solução salina na mesma forma e quantidade do grupo de estudo durante 30 dias. Após cinco dias de tratamento, 20 animais de cada grupo foram sacrificados. O mesmo procedimento foi repetido após 15 dias e após 30 dias.

Avaliação histológica da mucosa sinusal

Imediatamente após a eutanásia, foram coletadas amostras da mucosa de revestimento do seio maxilar. Os parâmetros histológicos observados foram infiltração de células inflamatórias (infiltrado leve, moderado ou grave), neovascularização (presente ou ausente) e proliferação conjuntivo-fibrosa (ausência em surtos isolados ou proliferação difusa). Todas as lâminas foram avaliadas por dois patologistas diferentes, cegos ao protocolo de tratamento.

Estudo de toxicidade

Foram divididos 60 coelhos em três grupos, que receberam solução de *Luffa operculata* em concentração terapêutica 30 dias. Depois de receberem o fármaco, amostras de sangue, fígado, rim, cérebro e pulmão foram colhidas dos animais para avaliação histopatológica.

Análise estatística

Os valores de avaliação histológica da mucosa também foram descritos de acordo com os grupos e tempos com o uso de frequências absolutas e relativas. Eles foram comparados com o teste não paramétrico de Wilcoxon para a infiltração de células inflamatórias, variáveis de proliferação conjuntiva, vascular e fibrosa. As comparações foram feitas para investigar as diferenças entre os grupos ou os tempos de acompanhamento. Todos os testes foram feitos com nível de significância de 10%.

Resultados

Dos 180 animais que iniciaram o experimento, oito morreram antes do tempo da eutanásia. Três desses pertenciam ao grupo de estudo, dois ao grupo de controle e um ao grupo de toxicidade. Desses oito, três morreram durante o período de indução da RS. Os outros animais morreram logo após o início do período de tratamento.

Um animal que pertencia ao grupo de estudo morreu seis dias após o início da administração de solução nasal de *Luffa operculata*, um pertencia ao grupo de controle e morreu entre dois e seis dias após o início da administração nasal de solução fisiológica. Dos oito animais, sete morreram de gastroenterocolite e um de pneumonia. Todos os animais no fim do período de indução de RS tiveram rinorreia purulenta no lado onde a esponja foi colocada e nenhum deles apresentou rinorreia contralateral.

A fim de identificar possíveis alterações histológicas que pudessem estar relacionadas com o uso contínuo da substância de teste, avaliamos histologicamente o cérebro, coração, pulmão, rim e fígado, usamos coloração de

Tabela 1 Descrição das bactérias identificadas nas culturas de material recolhido nas narinas dos animais no início do tratamento nos grupos controle e estudo

Microrganismo	Agar-sangue	Agar-chocolate
<i>Acinetobacter lwoffii</i>	16	3
<i>Acinetobacter baumannii</i>	1	-
<i>Alcaligenes sp.</i>	41	24
<i>Bacillus sp.</i>	7	20
<i>Bacillus subtilis</i>	3	2
<i>Micrococcus sp.</i>	-	1
Negativo após 48 h de incubação	8	7
<i>Escherichia coli</i>	1	-
<i>Pseudomonas sp.</i>	7	1
<i>Sphingomonas sp.</i>	1	1
<i>Staphylococcus aureus</i>	23	7
<i>Streptococcus pyogenes</i>	8	45
<i>Staphylococcus coagulase-negativo</i>	3	3
<i>Streptococcus viridans</i>	1	2
<i>Pseudomonas aeruginosa</i>	-	2

hematoxilina/eosina. Não havia anormalidades que pudessem estar relacionadas ao uso do fármaco.

Cultura de secreção sinusal

As secreções sinusais foram colhidas do interior de cada seio maxilar de coelho com cotonete (Culturette®) após a eutanásia. As secreções recolhidas foram semeadas em agar-sangue e agar-chocolate. As bactérias encontradas após o procedimento estão descritas na [tabela 1](#).

Achados histológicos

A avaliação histológica da mucosa sinusal mostrou vários graus de inflamação, caracterizados pela intensa infiltração de células inflamatórias ([fig. 2](#)), alterações epiteliais ([fig. 3](#)), neovascularização, destruição glandular e proliferação

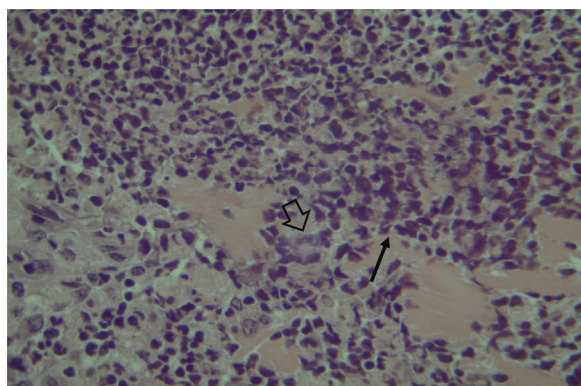


Figura 2 Mucosa do seio maxilar mostra intenso infiltrado linfocítico (seta estreita) e destruição glandular (seta larga) – microscopia óptica, coloração HE, 200×.

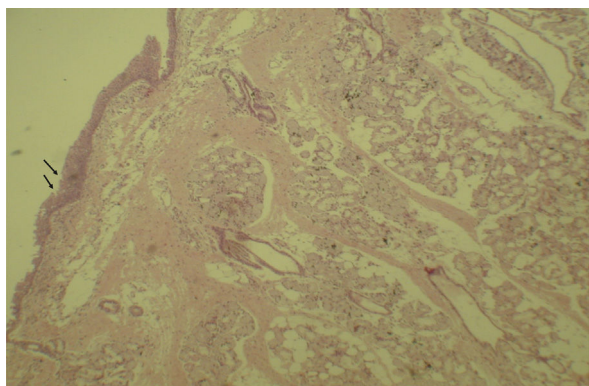


Figura 3 Mucosa do seio maxilar mostra áreas de erosão no epitélio (setas) e células inflamatórias. Microscopia óptica, coloração HE, 100 \times .

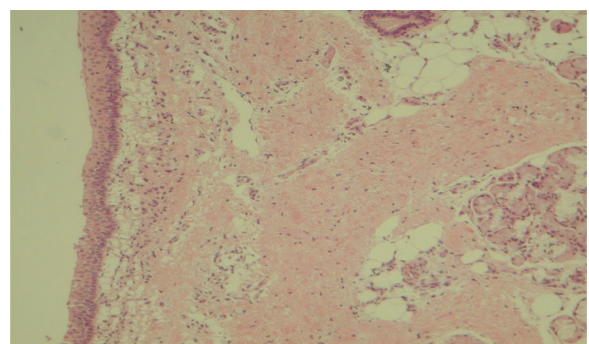


Figura 4 Mucosa do seio maxilar mostra epitélio normal, sem processo inflamatório. Microscopia óptica, coloração HE, 100 \times .

conjuntivo-fibrosa à mucosa praticamente normal (fig. 4). As variações estavam presentes em ambos os grupos de tratamento (tabela 2).

Esses dados mostram uma diferença estatisticamente significativa entre os grupos e os tempos de tratamento na

Tabela 2 Resultados das comparações de dados entre parâmetros - inflamação aguda, neovascularização e proliferação conjuntiva fibrosa - no seguimento de diferentes tratamentos

Inflamação aguda	Valor de p
Tempo 5	0,186299
Tempo 15	0,052137
Tempo 30	0,08863
Geral	0,08863
Neovascularização	
Tempo 5	1
Tempo 15	0,567169
Tempo 30	0,002849
Geral	0,002849
Proliferação conjuntiva fibrosa	
Tempo 5	1
Tempo 15	1
Tempo 30	0,025582
Geral	0,025582

avaliação global dos três diferentes critérios usados para a análise histológica.

As análises histológicas não demonstraram toxicidade nos órgãos estudados que pudesse estar relacionada ao uso de *Luffa operculata*.

Definição química

A avaliação fitoquímica de *Luffa operculata* foi feita através de cromatografia líquida com coluna de fase reversa. A eluição foi feita no modo gradiente a uma taxa de fluxo de 1,0 mL/min e detecção de UV a 254 nm. A substância principal foi escolhida como marcador fitoquímico. A análise quantitativa foi feita com o método do padrão externo e o marcador, devidamente purificado e identificado, foi usado como padrão.

Purificação do marcador fitoquímico

O extrato aquoso bruto foi fracionado por extração em fase sólida com fase reversa (EFS-C18), com gel de sílica C18 como adsorvente. Foram obtidas dez fracções, que depois foram eluídas com água inicialmente e subsequentemente foram feitas misturas de água/MeOH para 100% de MeOH. A purificação final do composto foi feita por cromatografia líquida de alta eficiência (HPLC).

Elucidação estrutural do marcador

Os espectros de NMR foram obtidos no espectrômetro 500 (11,7T), a 500 MHz e 125 MHz para ^{13}C , com amostras dissolvidas em D_2O . Os espectros de massa de alta resolução foram obtidos e os espectros foram obtidos nos modos positivo e negativo.

A substância purificada, obtida na forma de um composto sólido esbranquiçado, foi identificada como ácido 2,3-dicafeoilglicarico. Esse composto não foi previamente descrito na literatura.

O espectro de massa de alta resolução no modo positivo apresentou cátions a m/z 543.1177 $[\text{M} + \text{Na}]^+$ (calculado 543.1109) e o modo negativo mostrou o íon a m/z 519.1221 $[\text{MH}]^-$ (calculado 519.1144), o que indicou a fórmula molecular $\text{C}_{24}\text{H}_{24}\text{O}_{13}$. Além disso, pode-se observar a perda de duas unidades cafeoil (162) para MS2, tanto no modo positivo como no modo negativo. Determinou-se que a pureza cromatográfica desse padrão era igual a 86,97%.

Avaliação *in vitro*

Staphylococcus aureus ATCC 25923 - sensível à meticilina (MSSA) e *Staphylococcus aureus* ATCC 43300 - resistente à meticilina (MRSA) foram usados como agentes bacterianos e cultivados em placas Muller-Hilton. Após 24 horas de incubação foi observado crescimento bacteriano em todas as amostras. As placas foram cultivadas com e sem a presença de *Luffa operculata* em extrato aquoso 1% e 0,5% e ácido 2,3-dicafeoilglicarico 1%. Quanto maior a concentração do fármaco, maior era a inibição do crescimento bacteriano nas amostras. Quando isolado, o princípio ativo mostrou-se mais eficaz do que as amostras com extrato de *Luffa operculata* nas mesmas concentrações. O princípio ativo a 1% foi

mais eficaz do que o extrato aquoso a 1%, que por sua vez foi mais eficiente do que o extrato aquoso a 0,5%. Todas as placas com *Streptococcus pyogenes* ATCC 19615 tiveram seu crescimento bacteriano comprometido pela ação de *Luffa operculata* em diferentes concentrações e nenhuma diferença foi observada para *Staphylococcus aureus* ATCC 25923 – Sensível à Meticilina (MSSA) e *Staphylococcus aureus* ATCC 43300 – Resistente à Meticilina (MRSA).

Discussão

Diferentes estudos destacaram a importância do tratamento local da doença sinusal.^{11,12} *Luffa operculata* é usada no tratamento de doenças inflamatórias das vias aéreas superiores em medicamentos homeopáticos e alopáticos produzidos na Europa, América do Norte e no Brasil.^{13,14} Apesar do uso generalizado de *Luffa operculata*, há poucos estudos que determinam seu valor terapêutico.¹⁵

O mecanismo de ação exato da *Luffa operculata* ainda não está claro. De acordo com Matos e Gottlieb (1967),¹⁶ o ingrediente ativo isocucurbitacina B apresenta atividades biológicas com ações descongestionantes, bem como propriedades laxantes, hemolíticas, embriotóxicas e indutivas de aborto. Assim, tendo em vista relatos que confirmam a toxicidade de cucurbitáceas, presume-se que a isocucurbitacina B seja o princípio tóxico da *Luffa operculata*.¹⁶

Após o estabelecimento de modelos experimentais eficazes e reprodutíveis de rinossinusite em coelhos, muitos autores usaram essa ferramenta para estudar e comparar várias formas de tratamento para infecção nasossinusal.¹⁷⁻¹⁹ Alguns autores chegaram a avaliar o efeito fitoterápico da aplicação local nessas situações.²⁰

Alguns estudos já avaliaram o padrão inflamatório histológico da sinusite em modelos animais.^{21,22} Alguns desses estudos usaram modelos experimentais de sinusite para comparar diferentes tratamentos e também fizeram a avaliação histológica da mucosa nasal ou sinusal como parâmetro de intensidade da inflamação. Na maioria dos casos, essa análise é feita qualitativamente.²² Entretanto, em outros estudos, essa análise também é feita através da técnica semiquantitativa.²¹ Dessa forma, fatores como infiltração de células inflamatórias, ulceração epitelial, perda ciliar, edema e proliferação conjuntivo-fibrosa são frequentemente investigados.²³

Similarmente ao nosso estudo, outros autores mostram que a técnica de indução da sinusite bacteriana é efetiva¹⁹⁻²³ e os agentes etiológicos da infecção estão relacionados ao modelo de infecção usado.²⁴

O efeito antimicrobiano e a indução da produção de secreção são provavelmente as principais atividades de *Luffa operculata*. Esses mecanismos são reconhecidamente importantes no tratamento de diferentes infecções respiratórias, tais como a RS.²³

A administração tópica nasal da solução do extrato de *Luffa operculata* a 1% demonstrou eficácia superior à solução salina para o tratamento da rinossinusite bacteriana no modelo experimental de coelho, levou em consideração os parâmetros histológicos e o resultado da cultura da secreção sinusal.

Os resultados positivos observados no teste *in vivo* combinados com o efeito irritante no trato respiratório já descrito

na literatura como um efeito secundário da *Luffa operculata* estimularam-nos a identificar os ingredientes ativos no extrato de *Luffa* e submetê-los a testes de atividade antibacteriana.

A substância purificada obtida foi identificada como ácido 2,3-dicafeoilglicarico. Esse composto ainda não foi descrito na literatura. A substância demonstrou ser eficaz em testes *in vitro*, inibiu o crescimento de bactérias da espécie *Streptococcus pyogenes*. Uma vez que o tratamento da rinossinusite com extrato aquoso tópico de *Luffa operculata* tem efeitos secundários devido à presença de saponinas que causam alguma irritação nas vias aéreas, o uso do princípio ativo na sua ausência pode revelar-se de grande valor no tratamento de RS em humanos, traz a possibilidade de um novo fármaco para uso tópico com grande utilidade prática e viabilidade comercial.

Conclusão

A solução tópica nasal do extrato aquoso de *Luffa operculata* é eficaz no tratamento de RS bacteriana em um modelo experimental quando comparada à aplicação de solução salina. *Luffa operculata* determinou *in vitro* a inibição do crescimento de *Streptococcus pyogenes*.

Conflitos de interesse

Os autores declaram não haver conflitos de interesse.

Referências

- Hansen FS, Hoffmans R, Georgalas C, Fokkens WJ. Complications of acute rhinosinusitis in The Netherlands. *Fam Pract*. 2012;29:147-53.
- Fokkens W, Lund V, Mullol J. European position paper on rhino sinusitis and nasal polyps. *Rhinol Suppl*. 2007;20:1-136.
- Rosenfeld RM, Andes D, Bhattacharyya N, Cheung D, Eisenberg S, Ganiats TG, et al. Clinical practice guideline: adult sinusitis. *Otolaryngol Head Neck Surg*. 2007;137:1-31.
- Anon JB, Jacobs MR, Poole MD, Ambrose PG, Benninger MS, Hadley JA, et al., Sinus and Allergy Health Partnership. Antimicrobial treatment guidelines for acute bacterial rhino sinusitis. *Otolaryngol Head Neck Surg*. 2004;130:1-45.
- Menon-Miyake MA, Caniello M, Balbani APS, Butugan O. Inquérito sobre o uso de plantas medicinais para tratamento de afecções otorrinolaringológicas entre pacientes de um hospital público terciário. *Rev Bras Otorrinolaringol*. 2004;70:43-55.
- Diretrizes Brasileiras de Rinossinusites. *Rev Bras Otorrinolaringol*. 2016;74 Suppl.:6-59. Available from: http://www.scielo.br/scielo.php?script=sci_arttext&pid=S0034-72992008000700002&lng=en. <http://dx> [acesso em 03/05/16].
- Carlini EA. Pesquisas com plantas brasileiras usadas em medicina popular. *AMB Rev Assoc Med Bras*. 1983;29:109-10.
- De Smet PA. Herbal remedies. *N Engl J Med*. 2002;347:2046-56.
- Lorenzi H, Matos FJA. Plantas medicinais no Brasil: nativas e exóticas cultivadas. Nova Odessa: Instituto Plantarum; 2002.
- Suyenaga ES, dos Santos LR, de Sá Martins L, Bueno F. O risco do uso de plantas medicinais indicadas por ervateiros no tratamento da sinusite em Porto Alegre. *Estudos*. 2008;34:833-42.
- Wasserfallen JB, Livio F, Zanetti G. Acute rhino sinusitis: a pharmacoeconomic review of antibacterial use. *Pharmacoeconomics*. 2004;22:829-37.

12. Passali D, Loglisci M, Passali GC, Cassano P, Rodriguez HA, Bellussi LM. A prospective open-label study to assess the efficacy and safety of herbal medicinal product (Sinupret) in patients with acute rhino sinusitis. *ORL J Otorhinolaryngol Relat Spec.* 2015;77:27–32.
13. Wiesenauer M, Gaus W, Bohnacker U, Häussler S. Efficiency of homeopathic preparation combinations in sinusitis. Results of a randomized double blind study with general practitioners. *Arzneimittelforschung.* 1989;39:620–5.
14. Weiser M, Gegenheimer LH, Klein P. A randomized equivalence trial comparing the efficacy and safety of *Luffa* comp.-Heel nasal spray with cromolyn sodium spray in the treatment of seasonal allergic rhinitis. *Forsch Komplementarmed.* 1999;6:142–8.
15. Menon-Miyake MA, Carvalho de Oliveira R, Lorenzi-Filho G, Saldiva PH, Butugan O. *Luffa operculata* affects mucociliary function of the isolated frog palate. *Am J Rhinol.* 2005;19:353–7.
16. Matos FJA, Gottlieb OR. Isocurcubitacina B, constituinte citotóxico de *Luffa operculata*. *An Acad Bras Ciên.* 1967;39:245–7.
17. Bende M, Fukami M, Arfors KE, Mark J, Stierna P, Intaglietta M. Effect of oxymetazoline nose drops on acute sinusitis in the rabbit. *Ann Otol Rhinol Laryngol.* 1996;105:222–5.
18. Min YG, Kim HS, Suh SH, Jeon SY, Son YI, Yoon S. Paranasal sinusitis after long-term use of topical nasal decongestants. *Acta Otolaryngol.* 1996;116:465–71.
19. Suh SH, Chon KM, Min YG, Jeong CH, Hong SH. Effects of topical nasal decongestants on histology of nasal respiratory mucosa in rabbits. *Acta Otolaryngol.* 1995;115:664–71.
20. Ismail C. Pharmacology of Sinupret. Recent results on the rational for the Sinupret compound. *HNO.* 2005;53:38–42.
21. Campos CA, Dolci EL, Silva Ld, Dolci JE, Campos CA, Dolci RL. Osteitis and mucosal inflammation in a rabbit model of sinusitis. *Braz J Otorhinolaryngol.* 2015;81:312–20.
22. Marks SC. Acute sinusitis in the rabbit model: histologic analysis. *Laryngoscope.* 1998;108:320–5.
23. Cable BB, Wassmuth Z, Mann EA, Hommer D, Connely G, Klem C, et al. The effect of corticosteroids in the treatment of experimental sinusitis. *Am J Rhinol.* 2000;14:217–22.
24. Johansson P, Kumlien J, Carlsöö B, Drettner B, Nord CE. Experimental acute sinusitis in rabbits. A bacteriological and histological study. *Acta Otolaryngol.* 1988;105:357–66.