

Vértigo posicional paroxístico benigno: maniobras de provocación y liberación

M.L. Herreros Fernández^a, A. Beato Martínez^b, J. Barja Tur^a, A. Moreno Juara^b
y A. González Laguillo^a

Áreas de ^aPediatría y ^bOtorrinolaringología. Clínica Moncloa. Madrid. España.

El vértigo posicional paroxístico benigno (VPPB) se define como la aparición de episodios bruscos de vértigo de breve duración, provocados por cambios de posición, acompañados de nistagmo y que se reproducen al adoptar la posición desencadenante.

La teoría fisiopatológica que mejor explica las características clínicas y del nistagmo en las maniobras de provocación del VPPB es la canalitiasis: partículas otolíticas desprendidas de la mácula del utrículo penetrarían en el interior de un conducto semicircular; su desplazamiento al realizar determinados movimientos en el plano de ese conducto produce una corriente endolinfática que estimularía la cúpula originando la aparición de vértigo y nistagmo.

El diagnóstico se basa en una historia clínica típica, una exploración otoneurológica normal y una reproducción de la crisis con las maniobras de provocación. El tratamiento a través de las maniobras de reposición permite la resolución del cuadro de forma rápida y sencilla.

Presentamos dos casos de mareo vistos en nuestro servicio de urgencias. La sospecha clínica y la realización de la maniobra de Dix-Hallpike confirmaron el diagnóstico de VPPB. La maniobra de Epley resolvió el cuadro de manera rápida y definitiva.

Palabras clave:

Vértigo. Vértigo posicional paroxístico benigno. Nistagmo. Mareo.

BENIGN PAROXYSMAL POSITIONAL VERTIGO: PROVOCATION AND FREEING MANOEUVRES

The benign paroxystic positional vertigo (BPPV) is defined by brief episodic vertigo attacks and accompanied by a rotary-linear nystagmus, triggered by head position changes and is always produced in that position.

The theory that better explains the BPPV is canalithiasis: free-floating particles leave the utricular macula and enter

one of the semicircular canals, producing an endolymphatic movement that stimulates the cupula and produces vertigo and nystagmus.

The diagnosis is based on a typical clinical history, normal ear and neurological examination and provocation maneuvers, such as the Dix-Hallpike test, reproduce the vertigo attacks. The treatments are the liberatory maneuvers, such as the Epley maneuver which makes the vertigo disappear.

We present two cases of vertigo with a compatible clinic history of BPPV, where the Dix-Hallpike maneuver confirmed the diagnosis. The treatment in both cases was the Epley maneuver.

Key words:

Vertigo. Benign paroxysmal positional vertigo. Nystagmus. Dizziness.

INTRODUCCIÓN

El vértigo puede definirse como la sensación de rotación en el espacio, bien del propio paciente, bien del medio que le rodea. Es un cuadro de difícil valoración en la edad pediátrica debido a la dificultad del niño para identificar el síntoma, lo cual crea una gran angustia en la familia y conlleva la realización de pruebas innecesarias y costosas. Las causas más frecuentes de vértigo en la infancia son los equivalentes migrañosos y el vértigo paroxístico benigno¹. El vértigo posicional paroxístico benigno (VPPB) es excepcional en la edad pediátrica; el hecho de que se infradiagnostique puede deberse a la escasa realización de las maniobras de provocación que establecen el diagnóstico.

Presentamos dos casos de VPPB vistos en nuestro servicio de urgencias y describimos las maniobras que permiten su diagnóstico y tratamiento.

Presentado como comunicación en el 55 Congreso de la AEP. Valencia, 1-3 de junio, 2006.

Correspondencia: Dra. M.L. Herreros Fernández.

Arzobispo Morcillo, 58, 2º B. 28029 Madrid. España.
Correo electrónico: marisaherreros@telefonica.net

Recibido en marzo de 2007.

Aceptado para su publicación en abril de 2008.

OBSERVACIONES CLÍNICAS

Caso 1

Varón de 8 años de edad que acude a urgencias por presentar desde hace 24 h mareo con sensación de giro de objetos de segundos de duración, que se desencadena con movimientos cefálicos verticales. No presenta otros síntomas neurológicos ni otológicos asociados. Refiere fatiga cervical por accidente de tráfico en la semana previa. Las exploraciones neurológica, oftalmológica y otológica fueron normales. En la maniobra de provocación (Dix-Hallpike) se pone de manifiesto un nistagmo horizontal-rotatorio al tumbarle a la derecha, con latencia, y que se agota en segundos. Con el diagnóstico de VPPB derecho, se realiza la maniobra de reposición (Epley) y se da alta con indicación de evitar movimientos bruscos de flexoextensión y de dormir semiincorporado hacia el lado sano. El control a los 10 días confirma una resolución completa del cuadro.

Caso 2

Varón de 5 años de edad que acude a urgencias por presentar en las últimas 4 h mareo que se desencadena al tumbarse, asociado a náuseas y marcha inestable. No refiere otros síntomas neurológicos ni otológicos asociados. En los últimos 3 días presentó fiebre y rinorrea autolimitadas. No tiene antecedentes traumáticos. Refiere episodios previos similares hace 2 años, que, tras su estudio, quedaron sin filiar y se resolvieron espontáneamente. Las exploraciones neurológica, otológica y oftalmológica fueron normales. Con la maniobra de Dix-Hallpike se confirma un VPPB derecho que se resuelve tras la realización de la maniobra de Epley. En el control al décimo día, el paciente se mantiene asintomático.

DISCUSIÓN

El VPPB se define como la aparición de episodios bruscos de vértigo de breve duración, causados por cambios de posición, asociados a nistagmo y que se reproducen al adoptar la posición desencadenante².

Es la causa más frecuente de vértigo periférico en el adulto, y un cuadro excepcional en la edad pediátrica. Esta diferencia podría explicarse, en parte, por la dificultad del niño para describir su sensación vertiginosa, lo que lleva a valorar los signos asociados (ataxia, vómitos, palidez, dolor abdominal) como signos guía del proceso y a derivar la sospecha diagnóstica hacia patología neurológica o digestiva³. Asimismo, la escasa realización de maniobras sencillas que permiten el diagnóstico de certeza podría influir en que este cuadro sea infradiagnosticado.

La teoría fisiopatológica que mejor explica las características clínicas y del nistagmo en las maniobras de provocación del VPPB es la canalitiasis: partículas otolíticas despreñadas de la mácula del utrículo podrían penetrar

en el interior de un conducto semicircular, y su desplazamiento al realizar determinados movimientos en el plano de ese conducto produce una corriente endolinfática que estimularía la cúpula, y da lugar a la aparición de vértigo y nistagmo^{4,5}.

Aunque la mayor parte de los VPPB son idiopáticos, se han asociado a procesos traumáticos, virales e isquémicos.

Clínicamente, se manifiesta por crisis súbitas de vértigo, de breve duración, de carácter recurrente y posicional. Se desencadenan al acostarse o levantarse de la cama, con los giros de cabeza en decúbito supino y en bipedestación al hiperextender o flexionar la cabeza en el plano horizontal. En ocasiones despiertan al paciente y, a menudo, se acompañan de síntomas vegetativos. Algunos pacientes evitan inconscientemente la posición desencadenante y sólo refieren sensación de inestabilidad sin vértigo claro. El curso clínico es variable, y aunque tiende a desaparecer espontáneamente en días, en ocasiones se producen exacerbaciones y remisiones durante períodos variables de tiempo⁶.

El diagnóstico se fundamenta en una historia clínica típica, normalidad de la exploración neurológica y otológica y la aparición de vértigo y nistagmo en las maniobras de provocación⁷.

En la historia incidiremos especialmente en antecedentes de traumatismos, infecciones virales y episodios similares previos. Tendremos en cuenta las dificultades del niño para expresar la sensación vertiginosa; puede referirse a ella como “doy vueltas”, “me caigo”, “me muevo solo”; las crisis se podrán manifestar incluso por episodios súbitos de miedo, llanto, caída o inmovilidad.

Se realizará una exploración otoneurológica completa que deberá ser normal y sin nistagmo espontáneo.

El método diagnóstico esencial son las maniobras de provocación: la maniobra de Dix-Hallpike⁸ (fig. 1) para los canales semicirculares posterior (CSP) y anterior (CSA), que son los afectados en el 90% de los casos, y la maniobra de McClure⁹ o de giro cefálico en decúbito supino para el canal semicircular lateral (CSL).

Si la maniobra de Dix-Hallpike es positiva, el paciente refiere sensación vertiginosa y se observa, tras unos segundos (latencia), un nistagmo horizontal-rotatorio que desaparece en menos de 30 s (fatiga). Posteriormente, sentamos al paciente y el nistagmo se invierte. La repetición de la prueba agota el nistagmo.

En la maniobra de McClure, o de giro en decúbito supino, se sitúa al paciente en esta posición y se gira la cabeza sobre la horizontal 90°, con lo que se desencadena un nistagmo de mayor intensidad en el giro hacia el lado afectado.

El tratamiento se realizará de forma rápida y sencilla a través de las denominadas maniobras de reposición, cuyo objetivo es reconducir los restos otolíticos desde el canal semicircular afectado hasta el utrículo. Cuando el VPPB

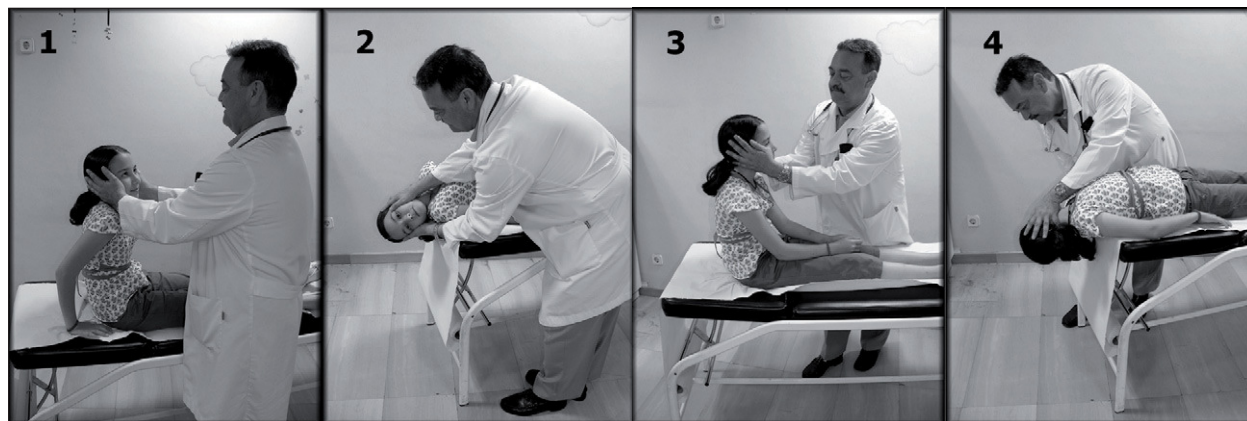

Figura 1. Maniobra de Dix-Hallpike: 1. Se sitúa al paciente sentado en la camilla y se gira la cabeza a un lado unos 45°. 2. Se tumba rápidamente hacia atrás hasta situarlo en decúbito supino con la cabeza colgando unos 20°, manteniendo esta posición al menos 40 s y observando la aparición de nistagmo. 3. Sentamos al paciente observando la inversión del nistagmo. 4. Repetimos la maniobra hacia el lado contrario.

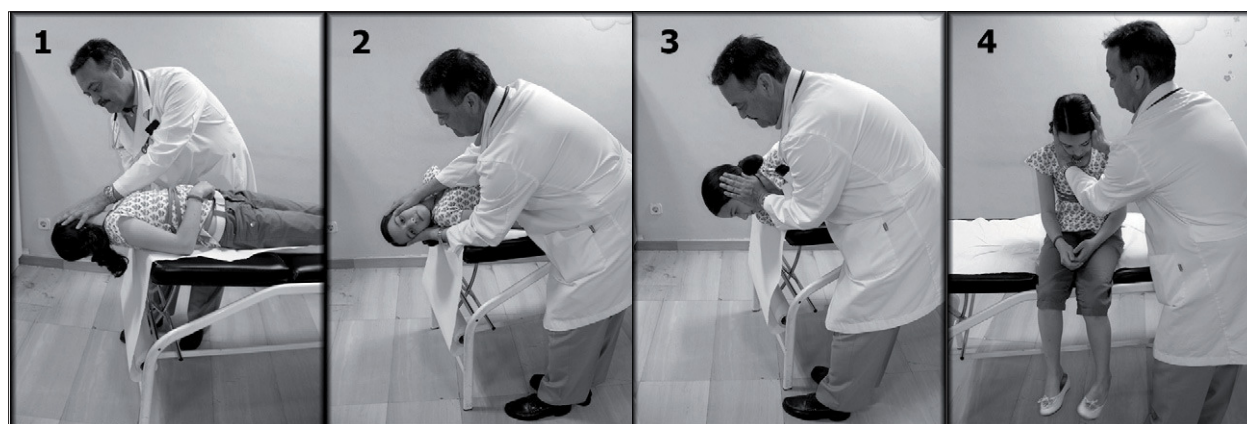


Figura 2. Maniobra de Epley: 1. Se sitúa al paciente sentado en la camilla con la cabeza girada 45° hacia el lado afectado. Se realiza un Dix-Hallpike hacia dicho lado, lo que desencadena el nistagmo, y se mantiene esta posición durante 2 min. 2. Seguidamente, se gira la cabeza 180° hacia el lado contralateral, posición que se vuelve a mantener durante 2 min. 3. Se gira al paciente hacia ese mismo lado hasta el decúbito lateral y mirando hacia el suelo durante 2 min. 4. Se incorpora lentamente hasta quedar sentado con la cabeza inclinada 20°.

se produce por afectación del CSP o del CSA, se realizará la maniobra de Epley (fig. 2)¹⁰.

Cuando el VPPB se produce por afectación del CSL, se realizará la maniobra descrita por Lempert y Tiel-Wilek (maniobra “barbacoa”)¹¹, que consiste en hacer girar al paciente en decúbito supino 270° hacia el oído sano en pasos de 90°.

Estas maniobras solucionan el 95% de los cuadros¹², y el paciente puede ser dado de alta con la recomendación de evitar movimientos bruscos y dormir semiincorporado hacia el lado sano.

Conocer el cuadro clínico y las maniobras diagnósticas del VPPB nos ayudará a pensar en el VPPB como causa de vértigo en la edad pediátrica, evitando exploraciones complejas y costosas. El tratamiento a través de las maniobras de reposición permite la resolución del cuadro de forma rápida y sencilla.

BIBLIOGRAFÍA

1. Choung YH, Park K, Moon SK, Kim CH, Ryu SJ. Various causes and clinical characteristics in vertigo in children with normal eardrums. *Int J Pediatr Otorhinolaryngol.* 2003;67:889-94.
2. Pérez N, Pastor MA. Vértigo posicional. En: Bartual J, Pérez N, editores. *El sistema vestibular y sus alteraciones.* Barcelona: Masson; 1999. p. 341-50.
3. Wiener-Vacher S. Vértigo pediátrico. En: *Enciclopedia Médico-Quirúrgica Francesa.* Paris: Elsevier-SAS; 2005. p. E-20-210-B-10.
4. Hall SF, Ruby RR, McClure JA. The mechanics of benign paroxysmal vertigo. *J Otolaryngol.* 1979;8:151-8.
5. Epley JM. Positional vertigo related to semicircular canalithiasis. *Otolaryngol Head Neck Surg.* 1995;112:154-61.
6. Barona de Guzmán R. Vértigo posicional. En: Tapia Toca MC, editor. *Práctica en ORL. Otoneurología.* Barcelona: Medicina STM Editores; 2004. p. 85-98.

7. Marcelli V, Piazza F, Pisani F, Marciano E. Neuro-otological features of benign paroxysmal vertigo and benign paroxysmal positioning vertigo in children: a follow-up. *Brain Dev.* 2006;28:80-4.
8. Dix MR, Hallpike CS. The pathology symptomatology and diagnosis of certain common disorders of the vestibular system. *Proc R Soc Med.* 1952;45:341-54.
9. McClure JA. Horizontal canal BPV. *J Otolaryngol.* 1985;14:30-5.
10. Epley JM. The canalith repositioning procedure: for treatment of benign paroxysmal positional vertigo. *Otolaryngol Head Neck Surg.* 1992;107:399-404.
11. Lempert T, Tiel-Wilck K. A positional maneuver for treatment of horizontal-canal benign positional vertigo. *Laryngoscope.* 1996;106:476-8.
12. Steenerson RL, Cronin GW, Marbach PM. Effectiveness of treatment techniques in 923 cases of benign paroxysmal positional vertigo. *Laryngoscope.* 2005;115:226-31.