

IMÁGENES EN PEDIATRÍA

Lactante con tortícolis adquirida: cavernoma gigante cerebeloso



Post-natally acquired torticollis: Giant cavernous cerebellum

José Antonio Alonso Cadenas*, Beatriz Corredor Andrés, María José Martín Díaz y Mercedes de la Torre Espí

Servicio de Urgencias, Hospital Infantil Universitario Niño Jesús, Madrid, España

Disponible en Internet el 1 de febrero de 2016

Se presenta el caso de una lactante de 18 meses de edad que consulta en urgencias por torticollis. Los padres refieren que apareció a los 4 meses de vida, con intensidad fluctuante, y aparente mejoría después de algunas sesiones de fisioterapia inicialmente, pero empeoramiento progresivo en el último mes. No había antecedente traumático o infeccioso ni ninguna enfermedad de interés. El desarrollo psicomotor era normal. En el examen físico, destacaba una inclinación fija de la cabeza hacia el lado derecho sin otros signos de focalidad neurológica. Se solicitó una resonancia magnética craneal, encontrando una masa multiquistica con restos hemorrágicos en el hemisferio cerebeloso izquierdo compatible con un cavernoma gigante (fig. 1). Se intervino quirúrgicamente, pudiendo extirparse la lesión completamente al estar encapsulada. No apareció ninguna complicación ni secuela posquirúrgica, y la torticollis se resolvió.

La torticollis^{1,2} tiene una etiología diversa y, aunque suele ser benigna, algunos factores de riesgo advierten de la probable existencia de enfermedades subyacentes: lactantes con torticollis adquirido, dolor intenso que interfiere con la actividad habitual, fiebre, alteraciones neurológicas, cefalea o vómitos.

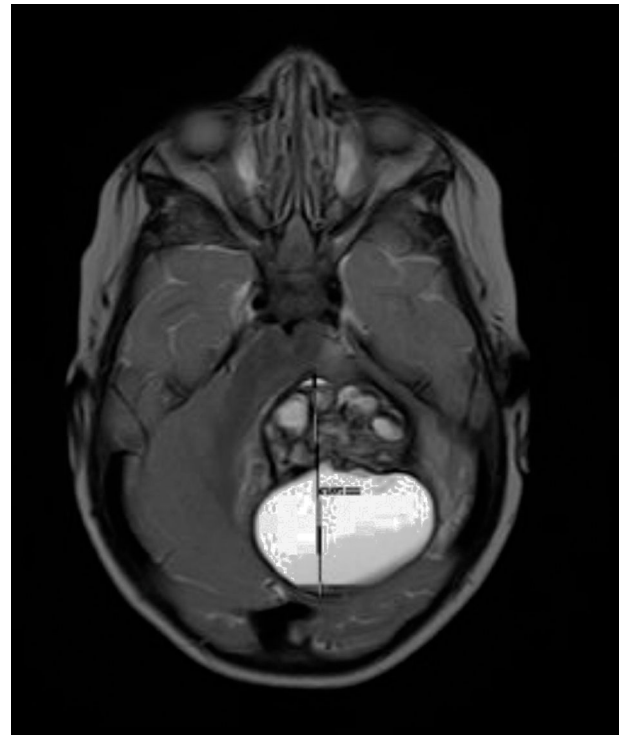


Figura 1 Cavernoma gigante cerebeloso.

* Autor para correspondencia.
Correo electrónico: jalonsoCADENAS@gmail.com
(J.A. Alonso Cadenas).

Los cavernomas³ son malformaciones vasculares del sistema nervioso central, poco frecuentes en los niños, localizados en la región infratentorial en el 20% de los casos. Las manifestaciones clínicas dependen de su localización; si están en la fosa posterior pueden provocar alteración de pares craneales, ataxia o tortícolis, como en este niño. La resonancia magnética es el estudio de elección. El tratamiento depende de la localización, del tamaño y de la clínica (conservador o quirúrgico).

Agradecimientos

A la Dra. Martín y a la Dra. de la Torre por la colaboración en este artículo.

Bibliografía

1. Tomczak KK, Rosman NP. Torticollis. *J Child Neurol.* 2013;28:365–78.
2. Per H, Canpolat M, Tümtürk A, Gumus H, Gokoglu A, Yikilmaz A, et al. Different etiologies of acquired torticollis in childhood. *Childs Nerv Syst.* 2014;30:431–40.
3. Jurkiewicz E, Marcinska K, Malczyk K, Grajkowska W, Dasiewicz P, Roszkowski M. Giant cerebellar cavernous malformation in 4-month-old boy. Case report and review of the literature. *Neurol Neurochir Pol.* 2013;47:596–600.