

ARTÍCULO ESPECIAL

Hipofosfatasa: manifestaciones clínicas, recomendaciones diagnósticas y opciones terapéuticas

Gabriel A. Martos-Moreno^{a,*}, Joan Calzada^b, María L. Couce^c y Jesús Argente^{a,d}

^a Servicio de Endocrinología, Hospital Infantil Universitario Niño Jesús, Instituto de Investigación Sanitaria La Princesa, Departamento de Pediatría, Universidad Autónoma de Madrid, CIBERobn, Instituto de Salud Carlos III, Madrid, España

^b Respuesta inflamatoria sistémica en pediatría, Institut de Recerca Sant Joan de Déu, Sección de Reumatología Pediátrica, Servicio de Pediatría, Hospital Sant Joan de Déu, Esplugues de Llobregat, Barcelona, España

^c Unidad de Diagnóstico y Tratamiento de Enfermedades Metabólicas Congénitas, Servicio de Neonatología, Complejo Hospitalario Universitario de Santiago, CIBERER, IDIS, Santiago de Compostela, La Coruña, España

^d Instituto de Alimentación IMDEA, CEI UAM + CSIC, Madrid, España

Recibido el 20 de abril de 2017; aceptado el 12 de junio de 2017

PALABRAS CLAVEHipofosfatasa;
Hipomineralización;
Fosfatasa alcalina;
Asfotasa alfa

Resumen La hipofosfatasa es una enfermedad ultra-rara del metabolismo mineral óseo causada por un déficit de actividad de la fosfatasa alcalina, debido a la existencia de mutaciones en el gen *ALPL*. Clínicamente, se caracteriza por el desarrollo de hipomineralización esquelética y dental, junto con la frecuente aparición de manifestaciones extraesqueléticas. Su espectro fenotípico es muy variable y engloba una forma de afectación exclusivamente odontológica (odontohipofosfatasa) y 5 subtipos de afectación sistémica diferenciados según el momento de inicio de los síntomas (4 de los cuales se desarrollan en la edad pediátrica: formas perinatal letal, perinatal benigna, del lactante e infante-juvenil). Las formas de inicio más precoz presentan, generalmente, peor pronóstico, debido a la posibilidad de desarrollar complicaciones potencialmente letales, como la dificultad respiratoria grave por malformaciones torácicas o la presencia de convulsiones. Debido a la baja prevalencia de las formas graves de la enfermedad, y a su variabilidad y solapamiento fenotípico con otras patologías más prevalentes, el diagnóstico de la hipofosfatasa en la práctica clínica constituye un reto. No obstante, su potencial gravedad e impacto sobre la calidad de vida de los pacientes, así como la reciente disponibilidad de un tratamiento de reemplazo enzimático específico, confieren particular relevancia a la correcta identificación de los pacientes afectados de hipofosfatasa. A partir de la evidencia publicada y la experiencia clínica, en el presente artículo se propone un algoritmo con recomendaciones prácticas para el diagnóstico diferencial de la hipofosfatasa en niños, así como una revisión actualizada de las opciones de tratamiento existentes.

© 2017 Publicado por Elsevier España, S.L.U. en nombre de Asociación Española de Pediatría.

* Autor para correspondencia.

Correo electrónico: gabrielangelmartos@yahoo.es (G.A. Martos-Moreno).

KEYWORDS

Hypophosphatasia;
Hypo-mineralisation;
Alkaline phosphatase;
Asfotase alfa

Hypophosphatasia: Clinical manifestations, diagnostic recommendations and therapeutic options

Abstract Hypophosphatasia is a very rare bone metabolism disorder caused by a deficiency in alkaline phosphatase activity, due to mutations in the *ALPL* gene. Its clinical hallmark is the impairment of skeletal and teeth mineralisation, although extra-skeletal manifestations are frequent. Its phenotypic spectrum is widely variable from a subtype with exclusive odontological impairment (odontohypophosphatasia) to five subtypes with systemic involvement, classified according to the age at the onset of the first symptoms (four of them in the paediatric age range: perinatal lethal, perinatal benign, infant and childhood hypophosphatasia). Those subtypes of hypophosphatasia with an earliest onset usually involve a worse prognosis, due to the risk of developing potentially lethal complications, such as seizures or severe respiratory insufficiency, secondary to rib cage malformations.

Due to the extremely low prevalence of the severe forms of hypophosphatasia, its clinical variability and overlapping phenotypic features with several more prevalent conditions, the diagnosis of hypophosphatasia in the clinical setting is challenging. However, its potential lethality and impact on the patient's quality of life, along with the recent availability of an enzyme replacement therapy, increases the relevance of the early and accurate identification of patients affected with hypophosphatasia.

On the basis of published evidence and clinical experience, this article suggests an algorithm with practical recommendations for the differential diagnosis of childhood hypophosphatasia, as well as an updated review of current therapeutic options.

© 2017 Published by Elsevier España, S.L.U. on behalf of Asociación Española de Pediatría.

Hipofosfatasa: entidad clínica

La hipofosfatasa (HPP) es una enfermedad «ultra-rara» hereditaria del metabolismo calcio-fósforo, progresiva y sistémica, caracterizada por una hipomineralización esquelética secundaria a una actividad deficiente de la fosfatasa alcalina (FA) no específica de tejido (TNSALP)^{1,2}. La FA es una enzima esencial para el proceso de mineralización ósea y dental, existiendo al menos 4 isoenzimas: TNSALP (95% de la actividad sérica total de la FA) y 3 isoenzimas específicas de tejido (intestinal, placentaria y de células germinales)^{1,2}. TNSALP está codificada por el gen *ALPL* (1p36.12; MIM 171760), expresado principalmente en hígado, hueso, riñón, músculo y en áreas sensoriales del córtex cerebral³. La presencia de variantes que afectan a la función de *ALPL* determinan el desarrollo de HPP, habiéndose descrito más de 330 mutaciones⁴.

Los principales sustratos de TNSALP son el pirofosfato inorgánico (PPi), el piridoxal 5'-fosfato (PLP) y la fosfoetanolamina (PEA)³. En pacientes con HPP, la actividad deficiente de TNSALP determina su acúmulo y el desarrollo de manifestaciones de la enfermedad. La elevada concentración de PPi en la matriz ósea extracelular inhibe la nucleación de cristales de calcio y fosfato, interfiriendo en la formación de cristales de hidroxiapatita e induciendo alteraciones esqueléticas³. Por su parte, la desfosforilación del PLP (metabolito activo de la vitamina B6 o piridoxina) a piridoxal (PL), mediante la acción de TNSALP, es necesaria para que la piridoxina pueda atravesar la membrana celular o la barrera hematoencefálica. El PLP es un cofactor esencial de neurotransmisores inhibidores como el ácido gamma-aminobutírico. En las formas clínicas neonatales y del lactante de

la HPP son características las convulsiones influidas por la deficiencia central de vitamina B6, pese al acúmulo plasmático de PLP¹⁻³. Adicionalmente, la presencia frecuente de daño inflamatorio articular en los pacientes con HPP indica una implicación de TNSALP en procesos inflamatorios activados por depósitos de dihidrato de pirofosfato cálcico.

La HPP se clasifica tradicionalmente en una forma de afectación exclusivamente odontológica (odontohipofosfatasa) y en 5 subtipos de afectación sistémica según el momento de inicio de los síntomas (4 formas pediátricas y una adulta) (tablas 1-3). Actualmente, es necesario diferenciar, al menos en el subtipo infanto-juvenil, entre formas graves y leves¹. Además, se ha descrito otra entidad con clínica similar a la HPP del lactante pero con una actividad de FA sérica normal o incluso ligeramente aumentada (seudohipofosfatasa)¹, aunque podría deberse circunstancias intercurrentes¹.

Generalmente, las formas de inicio más temprano presentan peor pronóstico^{1,2,5} debido a las complicaciones potencialmente letales de sus alteraciones esqueléticas (dificultad respiratoria grave por malformaciones torácicas) y extraesqueléticas (presencia de convulsiones)⁶.

Las formas graves de HPP tienen una prevalencia estimada de 1 caso/300.000 nacimientos en Europa⁵. La frecuencia varía entre poblaciones, siendo las formas graves más frecuentes en los menonitas canadienses (1:2.500)² y las formas perinatales letales en Japón⁷. Las formas leves, de herencia dominante, tienen una prevalencia estimada de 1/6.370 en Europa⁸. En contraste, la prevalencia de hipofosfatasa (niveles bajos de actividad de FA sérica) es muy superior, siendo múltiples las causas que, en ausencia de HPP, pueden determinarla (tabla 4)¹.

Tabla 1 Características clínicas de las formas perinatales de hipofosfatasia

Subtipos	Edad de inicio sintomatología	Principales manifestaciones clínicas	Pruebas diagnósticas	Evolución natural
Forma perinatal letal (herencia AR)	Periodo perinatal (signos ecográficos observables ya intraútero)	Alteraciones esqueléticas ^{12,20} Hipomineralización grave Acortamiento e incurvación de los huesos largos Ausencia de osificación de la bóveda craneal, a excepción de la calcificación central (<i>caput membranaceum</i>) Espolones osteocondrales en ulnas y fibulas (característicos) Fracturas y fragilidad ósea Alteraciones neurológicas Convulsiones dependientes de vitamina B6 Hipersensibilidad a los estímulos (irritabilidad) Hemorragia intracraneal (posible) Otras alteraciones ²¹ Hipoplasia pulmonar grave (secundaria a las malformaciones torácicas) Apnea patológica Fiebre idiopática Anemia mieloptisica Hipercalcemia Hiperfosfatemia	Pruebas de imagen Radiografía: alteraciones esqueléticas típicas asociadas Ecografía: malformaciones típicas asociadas Pruebas de laboratorio Actividad FA total (en sangre de cordón umbilical): baja Análisis genético/diagnóstico prenatal (en sangre de cordón umbilical o biopsia de vellosidades coriónicas) Mutaciones patogénicas en el gen <i>ALPL</i>	Forma más grave, supervivencia a largo plazo mínima La muerte fetal intrauterina o muerte neonatal en los primeros días/semanas son frecuentes
Forma perinatal benigna (herencia AR/AD)	Periodo perinatal (signos ecográficos observables ya intraútero)	Alteraciones esqueléticas Hipomineralización Acortamiento e incurvación de huesos largos	Pruebas de imagen Radiografía: alteraciones esqueléticas típicas asociadas Ecografía: malformaciones típicas asociadas Pruebas de laboratorio Actividad FA total (en sangre de cordón umbilical): baja Análisis genético/diagnóstico prenatal Mutación patogénica en el gen <i>ALPL</i>	Mejora espontánea de las alteraciones esqueléticas tras el parto con un pronóstico favorable (se desconoce la evolución natural a largo plazo)

AD: autosómica dominante; *ALPL*: Gen de la fosfatasa alcalina no específica de tejido; AR: autosómica recesiva; FA: fosfatasa alcalina.

El diagnóstico de HPP en la práctica clínica es un reto por su baja prevalencia y el gran solapamiento fenotípico con otras patologías más prevalentes. Además, el escaso valor conferido habitualmente a una actividad sérica de FA disminuida (en contraste con la valoración que habitualmente se realiza de la hiperfosfatemia) es un factor limitante para el diagnóstico. No obstante, el diagnóstico es particularmente relevante por la potencial gravedad de la enfermedad, su intensa afectación de la calidad de vida en muchos pacientes, o la posible iatrogenia derivada de un diagnóstico equivocado. Además, la reciente disponibilidad de un tratamiento de reemplazo enzimático específico de la HPP^{9,10} determina la necesidad de un diagnóstico correcto en aras de un tratamiento precoz y adecuado.

El principal objetivo de este artículo es proporcionar recomendaciones generales para facilitar la identificación de pacientes pediátricos afectados de HPP. Para un conocimiento detallado de las bases genéticas, fisiopatológicas y clínicas de la enfermedad, se recomienda la consulta de revisiones recientes de interés^{1,2,6,10}.

Diagnóstico de la hipofosfatasia

La [figura 1](#) muestra un algoritmo para el diagnóstico de la HPP en niños, basada en la evidencia publicada y en recomendaciones de expertos derivadas de la experiencia clínica acumulada. Se pretende establecer una secuencia

Tabla 2 Características clínicas de la hipofosfatasa del lactante y la odontohipofosfatasa

Subtipos	Edad de inicio sintomatología	Principales manifestaciones clínicas	Pruebas diagnósticas	Evolución natural
Forma del lactante (herencia AR)	Antes de los 6 meses de vida	Alteraciones esqueléticas Hipomineralización grave Tórax batiendo y/o con deformidad raquítica Fracturas y fragilidad ósea Fallo de medro Alteraciones craneales y faciales ⁵ Craneosinostosis Malformación de Arnold-Chiari tipo I Hidrocefalia hidrostática Hidrosiringomielia Aumento de la presión intracraneal con papiledema Proptosis. Hipertelorismo leve Dolicocefalia. Escleróticas azules Alteraciones neurológicas ¹³ Convulsiones sensibles a vitamina B6 Hipersensibilidad a los estímulos (irritabilidad) Otras alteraciones Trastornos de la deglución Hipotonía grave. Debilidad/escasa fuerza muscular Hipercalcemia (anorexia, vómitos). Hipercalciuria/nefrocalcinosis Disfunción/compromiso renal	Anamnesis completa Pruebas de imagen Radiografía: alteraciones esqueléticas típicas asociadas Densitometría ósea: baja densidad ósea Pruebas de laboratorio Actividad FA total: baja Sustratos de la FA elevados: PLP en plasma, PEA orina Análisis genético (en sangre): Mutaciones patogénicas en el gen <i>ALPL</i>	Forma con pronóstico variable en función de la gravedad de las manifestaciones clínicas Los pacientes con convulsiones presentan un peor pronóstico ^{5,11,13}
Odontohipofosfatasa (herencia AR/AD)	A cualquier edad tras el inicio de la dentición	Alteraciones dentales Pérdida prematura de la dentición decidua y/o la permanente Caries dental grave. Grosor de la dentina reducido. Agrandamiento de las cámaras pulpares Pérdida del hueso alveolar Otras alteraciones No asociada a alteraciones óseas, articulares o musculares	Evaluación clínica y dental Pruebas de laboratorio Actividad FA total: baja Sustratos de la FA elevados: PLP en plasma, PEA en plasma y orina Análisis genético (en sangre): Mutación en el gen <i>ALPL</i>	Forma con manifestaciones clínicas menos graves y mejor pronóstico

AD: autosómica dominante; *ALPL*: gen de la fosfatasa alcalina no específica de tejido; AR: autosómica recesiva; FA: fosfatasa alcalina; PEA: fosfoetanolamina; PLP: piridoxal 5'-fosfato.

diagnóstica razonada ante potenciales casos de HPP clínicamente expresiva, aunque existen formas con mínima o nula expresividad clínica en el periodo infante-juvenil. En estos casos, el hallazgo de niveles persistentemente bajos de actividad de FA sérica, aún en ausencia de manifestaciones esqueléticas, puede indicar la existencia de una HPP paucisintomática (que puede tener mayor expresividad clínica en la edad adulta). El diagnóstico de HPP debe considerarse

fundamentalmente en pacientes que presentan ciertos signos y/o síntomas músculo-esqueléticos y dentales (aunque en las formas graves perinatales y del lactante los síntomas respiratorios y neurológicos apoyan fuertemente la sospecha diagnóstica). La **tablas 1–3** resumen las manifestaciones clínicas más habituales de las formas pediátricas de HPP.

En la forma *perinatal letal* los hallazgos radiológicos son altamente indicativos de la enfermedad: ausencia

Tabla 3 Características clínicas de la hipofosfatasa infanto-juvenil

Subtipos	Edad de inicio sintomatología	Principales manifestaciones clínicas	Pruebas diagnósticas	Evolución natural
Infanto-juvenil (herencia AR/AD)	Después de los 6 meses de vida	Alteraciones esqueléticas ^{12,22} Hipomineralización/deformidades raquílicas Fallo de medro, talla baja Fracturas recurrentes Acortamiento e incurvación de huesos largos «rosario costal»/deformidad raquílica costal Ensanchamiento metafisario Escoliosis Densidad mineral ósea reducida Alteraciones craneales y faciales ²² : Craneosinostosis Aumento de la presión intracraneal Proptosis Dolicocefalia Alteraciones psicomotrices ²³ Retraso en la adquisición de hitos del desarrollo motor (deambulación libre) Marcha anadeante (de pato) Alteraciones dentales ^{5,11,16} Retraso en la erupción y pérdida prematura de la dentición, decidua sin reabsorción de las raíces (característico) Agrandamiento de las cámaras pulpares Pérdida del hueso alveolar Caries frecuentes y graves Otras alteraciones ²³ Dolor óseo y articular crónico Hipotonía muscular Fatigabilidad exagerada Falta de apetito Trastornos gastrointestinales	Anamnesis completa. Pruebas de imagen Radiografía: alteraciones esqueléticas típicas asociadas Densitometría mineral ósea: baja densidad ósea Pruebas de laboratorio Actividad FA total: baja Sustratos de la FA elevados: PLP en plasma, PEA en plasma y orina Análisis genético (en sangre): mutación patogénica en el gen <i>ALPL</i>	Forma con pronóstico variable en función de la gravedad de las manifestaciones clínicas En ocasiones las alteraciones óseas presentan remisión espontánea tras la pubertad, pudiendo reaparecer en la edad adulta ^{5,11}

AD: autosómica dominante; *ALPL*: Gen de la fosfatasa alcalina no específica de tejido; AR: autosómica recesiva; FA: fosfatasa alcalina; PEA: fosfoetanolamina; PLP: piridoxal 5'-fosfato.

de mineralización de algunos huesos (constituyendo la osteogénesis imperfecta su principal diagnóstico diferencial), *caput membranaceum* y prominencias osteocondrales («espolones») en antebrazos y piernas (rasgo patognomónico) (fig. 2 a)². A diferencia de la hipocalcemia e hipofosfatemia observada en distintos tipos de raquitismo, la HPP puede cursar con hipercalcemia e hiperfosfatemia (50%), siendo excepcional la presencia de niveles séricos bajos de calcio y fósforo en esta enfermedad¹¹. La causa de la hipercalcemia es desconocida, aunque podría deberse a la falta de incorporación ósea de calcio. La hiperfosfatemia es debida a un incremento en la reabsorción tubular de fosfato¹.

En la forma *perinatal benigna* las ecografías gestacionales muestran signos de hipomineralización en los huesos de las extremidades, aunque a partir del tercer trimestre de embarazo los pacientes mejoran espontáneamente y pueden tener un desarrollo normal.

Los signos más característicos de la HPP del *lactante* son los dolores osteomusculares (con/sin fracturas), deformidades esqueléticas similares a las observadas en el raquitismo,

fallo de medro, hipotonía/debilidad muscular y retraso en la adquisición de los hitos del desarrollo psicomotor⁶. Las alteraciones esqueléticas más habituales son la deformidad raquílica costal, incurvación de los huesos largos, *genu varum* (tras iniciar bipedestación), fracturas y craneosinostosis. Esto se corresponde con la presencia en las pruebas de imagen de ensanchamiento, desflecamiento y áreas de radiolucencia en las metafisis de los huesos largos^{5,11,12} (fig. 2 b).

El fenotipo de las formas más graves de la HPP del lactante se solapa frecuentemente con la forma perinatal letal. Las dificultades respiratorias derivadas de las alteraciones torácicas predisponen al desarrollo de neumonía e insuficiencia respiratoria y constituyen la principal causa de muerte^{1,2}. La craneosinostosis puede conllevar aumento de la presión intracraneal, que puede asociarse a la aparición de la malformación de Arnold Chiari tipo I, hidrocefalia e hidrosiringomielia, entre otras anomalías neurológicas^{1,2,5,6}. La hipertensión intracraneal y la calcificación de los ganglios basales pueden influir, junto con la alteración del metabolismo del PLP, en la fisiopatología de las convulsiones

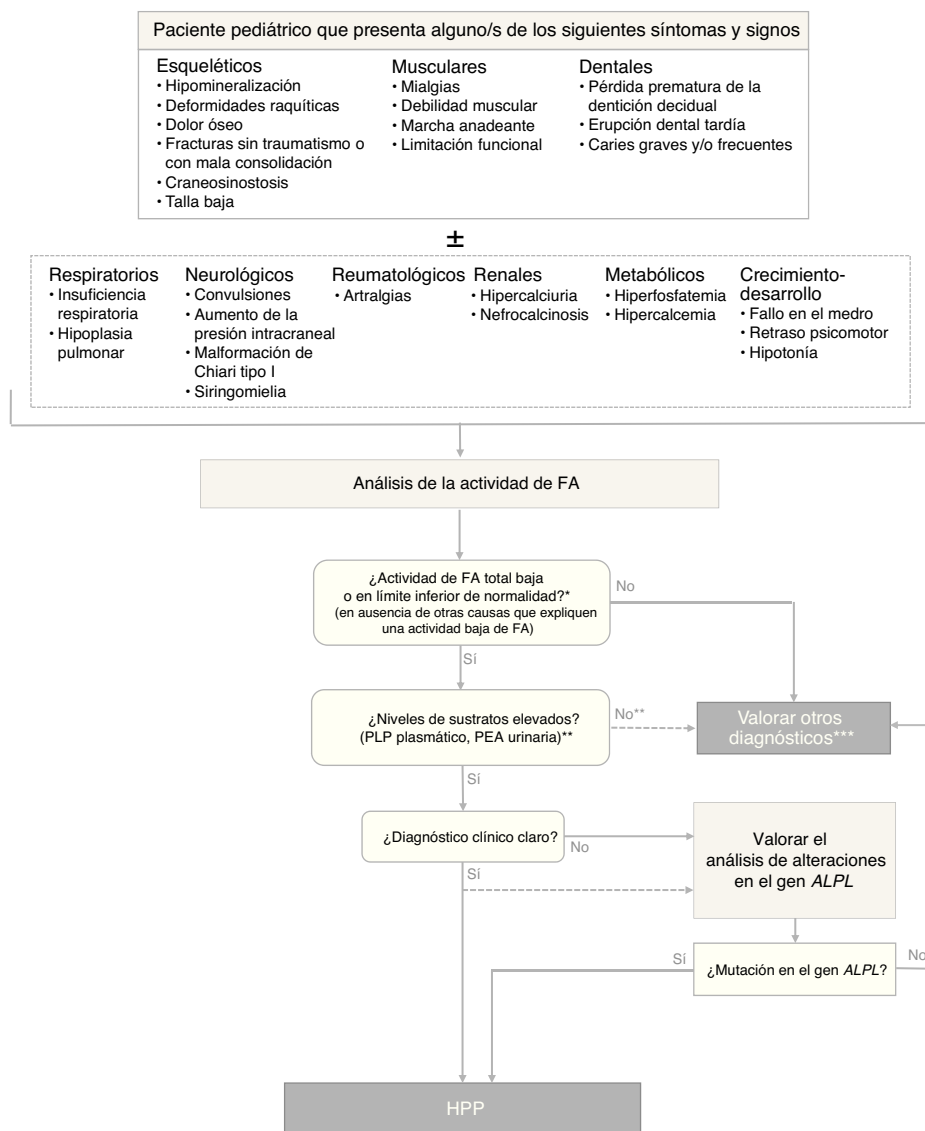


Figura 1 Algoritmo de diagnóstico de la hipofosfatasa en pacientes pediátricos.

ALPL: gen de la fosfatasa alcalina no específica de tejido; FA: fosfatasa alcalina; HPP: hipofosfatasa; PEA: fosfoetanolamina; PLP: piridoxal 5'-fosfato.

* En ≥ 2 determinaciones, sin antecedentes de FA normal y fuera de una situación aguda.

** El PEA es un parámetro poco específico, no siempre está elevado en HPP. Los pacientes con HPP tienen a menudo una actividad total de la FA en el límite de detección, mientras que en las formas menos severas la actividad de FA puede estar en el límite de la normalidad o algo disminuidas. La reducción de la actividad de FA da como resultado la acumulación de sustratos.

*** En estos pacientes en los que no es posible hallar otras causas que expliquen el cuadro clínico, no debe descartarse el diagnóstico de HPP, independientemente de los valores de los sustratos de la FA.

características de la HPP perinatal y del lactante, constituyendo un signo de mal pronóstico con elevada tasa de mortalidad^{5,11,13}.

En la HPP del lactante es común observar niveles bajos de hormona paratiroidea. Su reducida secreción podría ser consecuencia de la hipercalcemia y determinar la aparición de hiperfosfatemia. Adicionalmente, la hipercalcemia e hipercalciuria pueden inducir el desarrollo de nefrocalcinosis, recomendándose incluir ecografías renales periódicas en el seguimiento¹⁴.

A pesar del mal pronóstico de esta forma de HPP, algunos casos han manifestado un incremento espontáneo en la mineralización ósea y una consiguiente mejoría clínica.

Estos pacientes pueden presentar complicaciones neurológicas asociadas a la craneosinostosis, talla baja y pérdida prematura de la dentición, pero su pronóstico es más favorable que la forma neonatal^{5,11}.

Las manifestaciones de la HPP *infanto-juvenil* se presentan como un *continuum* de las de la forma del lactante, apareciendo mayoritariamente tras el primer año de vida^{1,2}. Radiológicamente, destacan las características proyecciones cartilaginosas de las placas en la metafisis (lenguas de radiolucencia), diferenciales entre la HPP y distintas formas de raquitismo y displasias metafisarias¹². La HPP infanto-juvenil puede cursar más raramente con hipercalcemia e hipercalciuria leves, siendo los niveles de parathormona y

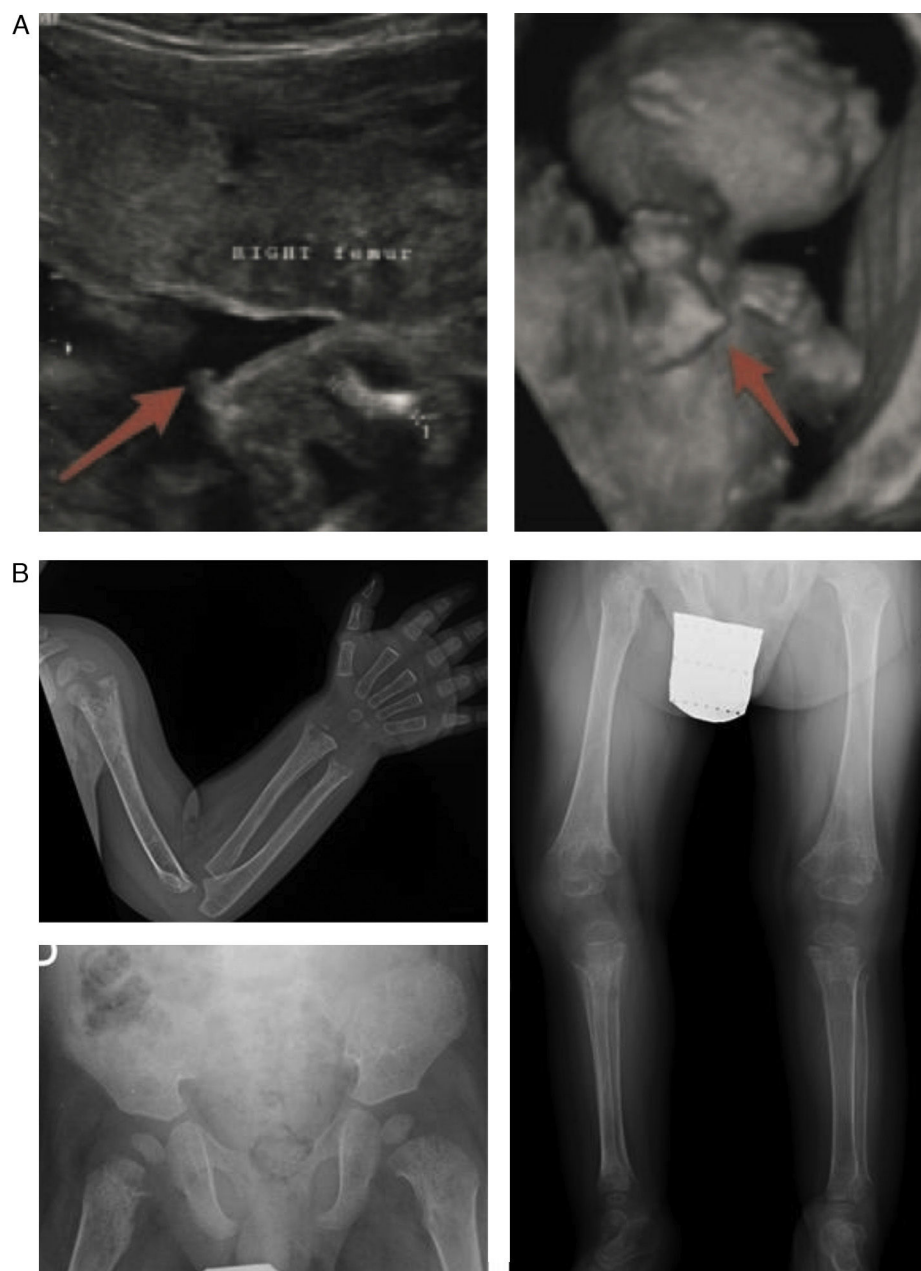

Figura 2 Hallazgos característicos en las pruebas de imagen de la hipofosfatasa perinatal letal (a) y de la hipofosfatasa del lactante (b). a) Ultrasonografía a las 18 semanas de gestación: espolones óseos en la rodilla derecha y en el codo derecho (3D). b) Estudio radiológico en paciente de 17 meses de edad: marcada alteración en metáfisis de huesos largos (proximales de ambos húmeros, distales de ambos radios y cúbitos y proximales de ambos fémures, tibias y peronés), que se encuentran ensanchadas, con pérdida de densidad ósea, trabéculas groseras y proyecciones radiolucientes que se extienden desde la fisis hacia la metáfisis. Reacción perióstica lineal en el radio izquierdo.

Imágenes reproducidas con permiso de Zankl A, Mornet E, Wong S. Specific ultrasonography features of perinatal lethal hypophosphatasia. *Am J Med Gen Part A*. 2008;146A:1200-1204, y Caballero Mora FJ, Martos Moreno GA, García Esparza E, Argente J. Hipofosfatasa infantil. *An Pediatr*. 2012;76:368-369.

vitamina D habitualmente normales (o ligeramente bajos en los casos con insuficiencia renal)¹¹.

En todas las formas pediátricas de HPP siempre debe considerarse el riesgo de craneosinostosis, recomendándose un seguimiento neurológico periódico, incluyendo oftalmoscopia, hasta la adolescencia. También conviene controlar a los pacientes con manifestaciones exclusivamente dentales

debido a la potencial aparición ulterior de otras alteraciones. Se ha indicado que la gravedad de la enfermedad se correlaciona con el número de piezas dentales perdidas prematuramente⁶ y que es inversamente proporcional a la edad de la primera pérdida dental.

El primer escalón diagnóstico ante la sospecha clínica de HPP debería ser la determinación de la actividad total de

Tabla 4 Situaciones que pueden presentar niveles bajos de actividad de la fosfatasa alcalina

Niveles bajos de actividad de la fosfatasa alcalina	
Patologías	Situaciones clínicas/metodológicas de laboratorio
Anemia perniciosa o intensa	Inmovilización prolongada
Celiaquía	Cirugía de derivación cardíaca (bypass)
Deficiencia de vitamina C	Desnutrición
Deficiencia de cinc o magnesio	Inanición
Displasia cleidocraneal	Muestra de sangre recogida de forma inadecuada (oxalato, EDTA)
Enfermedad de Wilson	Rangos de referencia inapropiados
Hipotiroidismo	Terapia con clofibrato
Intoxicación por vitamina D	Transfusión de sangre o plasma
Metales pesados radiactivos	
Mieloma múltiple	
Osteogénesis imperfecta tipo II	
Síndrome lácteo-alkalino	
Síndrome de Cushing	

EDTA: ácido etildiaminotetraacético.

la FA. Los valores de referencia en niños deben ajustarse en función de la edad, el sexo y el ensayo utilizado (tabla 5). Debe tenerse en cuenta que en formas leves de HPP pueden observarse niveles de actividad de FA tan solo ligeramente reducidos o incluso en el límite inferior de la normalidad¹. Además, existen múltiples condiciones que pueden cursar con una actividad total baja de la FA sérica (tabla 4), por lo que también deben considerarse el aumento de ciertos sustratos de la FA¹. En niños afectados de HPP, la magnitud del aumento de los niveles plasmáticos de PLP se correlaciona con la gravedad de la enfermedad, siendo este el marcador de mayor sensibilidad diagnóstica¹. Según la experiencia internacional acumulada, su valor predictivo positivo y negativo para HPP en la infancia es muy alto, aunque la ausencia de elevación del PLP plasmático, o de los otros sustratos de la FA cuya determinación es menos accesible (PEA, PPI), no permite descartar el diagnóstico de HPP. La medición de la densidad mineral ósea mediante absorciometría dual de rayos X demuestra la reducción del contenido mineral óseo, aunque no es imprescindible para el diagnóstico.

En un paciente con manifestaciones clínicas indicativas de HPP y niveles bajos de actividad total de FA sérica (en ausencia de otras causas), con/sin sustratos elevados, es necesario descartar otras patologías más frecuentes cuyo fenotipo puede solaparse con la HPP (tabla 6).

Bien para establecer el diagnóstico definitivo, bien ante la ausencia de un diagnóstico diferencial claro, el hallazgo de mutaciones patogénicas mediante el estudio del gen *ALPL* permite establecer el diagnóstico de HPP^{15,16}. Sin embargo, existen autores que postulan que, ante una sospecha clínica nítida (fenotipo + radiología + hallazgos analíticos), no es imprescindible la constatación de la alteración molecular para el diagnóstico de HPP¹.

En mujeres embarazadas en las que se han detectado anomalías fetales compatibles con HPP, o con hijos afectados, puede realizarse estudio molecular en muestras de amniocentesis, aunque su utilidad es controvertida, ya que

Tabla 5 Intervalos de referencia (U/l) de la actividad de la fosfatasa alcalina total

Ensayo	Abbott Architect ^{24,25}		Beckman Coulter ^{26,27}		Ortho Vitros ^{26,28}		Roche Cobas ^{26,29}		Siemens Vista ²⁶	
	Femenino	Masculino	Femenino	Masculino	Femenino	Masculino	Femenino	Masculino	Femenino	Masculino
0-14 días	90-273	77-237	91-256	83-248	81,5-248,7	121,7-472,6	141,8-336,4	128,1-419,6	55,5-255,2	114,9-471,3
15 días-< 1 año	134-518	116-450	131-476	122-469	121,7-472,6	142-335	128,1-419,6	114,9-471,3	80,9-333,2	53,2-149,1
1-< 10 años	156-369	135-320	151-342	142-335	141,8-336,4	129-417	116-468	55,5-255,2	48,7-116,3	43,1-86,1
10-< 13 años	141-460	122-400	137-424	129-417	128,1-419,6	116-468	55,5-255,2	48,7-116,3	43,1-86,1	
13-< 15 años	62-280	109-449	124-474	116-468	114,9-471,3	82-331	55,5-255,2	48,7-116,3	43,1-86,1	
15-< 17 años	54-128	77-317	91-339	82-331	80,9-333,2	55-149	43,1-86,1			
17-< 19 años	48-95	50-142	64-158	55-149	53,2-149,1					

Tabla 6 Diagnóstico diferencial de la hipofosfatasa en la edad pediátrica

Diagnóstico diferencial de la hipofosfatasa	
HPP perinatal	Osteogénesis imperfecta (formas graves como la tipo II) Enanismo congénito Displasia campomélica Condrodisplasias con alteraciones de la mineralización ósea Hiperparatiroidismo grave
HPP del lactante e infanto-juvenil	Alteraciones congénitas del metabolismo energético Aciduria orgánica Raquitismo primario y secundario Osteogénesis imperfecta Acondrodisplasia Periodontitis Displasia cleidocraneal Síndrome de Cole-Carpenter Osteoporosis idiopática juvenil Osteodistrofia renal Osteomielitis crónica no bacteriana Osteosarcoma Hipercalcemia idiopática y otras causas de nefrocalcinosis Negligencia y traumatismo no accidental

no puede diferenciarse de forma fiable entre HPP perinatal letal y prenatal benigna hasta la fase final de la gestación^{1,2}.

Tratamiento de la hipofosfatasa

El tratamiento debe ser multidisciplinar e individualizado según las características y gravedad de las manifestaciones clínicas. Los pacientes deberían seguirse en centros de referencia en el manejo de enfermedad del metabolismo óseo. Pese a que no existe un tratamiento curativo para la HPP, actualmente se dispone de terapia de reemplazo enzimático^{9,17}.

Por su sintomatología y potencial mal pronóstico, la HPP perinatal grave presenta peculiaridades de tratamiento, por lo que a continuación se presenta un apartado específico (el resto de apartados hacen referencia al tratamiento de todas las formas pediátricas de HPP).

Hipofosfatasa perinatal grave

En primer lugar, en caso de sospecha prenatal se aconseja trasladar a la madre a un hospital con Unidad de Neonatología de nivel III B-C.

En la HPP perinatal grave es muy importante el soporte respiratorio por la posibilidad de desarrollar hipoplasia pulmonar con insuficiencia respiratoria, que al nacimiento requiere generalmente intubación con ventilación mecánica. Puede precisarse ventilación de alta frecuencia, óxido nítrico, fármacos (sildenafil, milrinona) e incluso oxigenación extracorpórea.

Deben controlarse estrechamente la FA, el calcio, el fósforo y la función renal cada 48-72 h en la primera semana

de vida, y semanalmente después según evolución. Deberá también realizarse ecografía cerebral en las primeras 48 h y valorar evolutivamente según la clínica.

Tras la fase aguda inicial, si se requiere soporte respiratorio prolongado, se aconseja valorar si hay traqueobroncomalacia, que implicará soporte respiratorio con presión espiratoria elevada.

La función cerebral debe monitorizarse mediante electroencefalografía integrada por amplitud para detectar crisis convulsivas que pueden no tener correlato clínico y deben confirmarse mediante electroencefalografía convencional. Para su tratamiento, se administrará piridoxina i.v. (dosis inicial de 100 mg; posteriormente, 15-30 mg/kg/día en 3 dosis/día).

Tratamiento nutricional y de soporte (en cualquier edad)

En caso de hipercalcemia, deberá restringirse la ingesta dietética de calcio y asegurar una correcta hidratación. En casos graves, puede considerarse el tratamiento con glucocorticoides o diuréticos, si bien el empleo de diuréticos del asa debe ser cuidadoso, puesto que pueden empeorar la hipercalcemia. Si los niveles plasmáticos de calcio y fosfato son normales, o mínimamente elevados, puede seguirse una dieta normocalcémica, ya que su suplementación puede empeorar la hipercalcemia y la hipercalcemia. Asimismo, habría que evitar el empleo de suplementos de vitamina D3, excepto en situación carencial (sin necesidad de restringir la exposición solar), ya que la suplementación de calcio y/o vitamina D3 en estos casos se ha relacionado con hipercalcemia, hiperfosfatemia e hipercalcemia.

La salud dental debe vigilarse manteniendo controles periódicos y una correcta higiene oral.

El impacto funcional de la HPP está determinado principalmente por las afectaciones musculoesqueléticas, neurológicas y pulmonares, por lo que es importante la participación de médicos rehabilitadores y fisioterapeutas en el tratamiento de estos niños.

Tratamiento médico

No existe un tratamiento médico único para los pacientes con HPP, habiéndose empleado diferentes estrategias con resultados variables.

Con el objetivo de disminuir la resorción ósea se ha empleado calcitonina, sin buenos resultados. Los bisfosfonatos pueden ser perjudiciales en la HPP¹⁸. Al ser análogos del PPI, contribuyen a inhibir la formación de hidroxiapatita y, por su capacidad de unión a cationes de zinc y magnesio, pueden inhibir la eventual actividad residual de TNSALP.

Los antiinflamatorios no esteroideos pueden ser de utilidad para el control del dolor, especialmente por edema óseo, y para el tratamiento de las calcificaciones extraarticulares¹⁸.

El reemplazo enzimático se ensayó inicialmente mediante la administración de plasma sanguíneo procedente de pacientes con enfermedad de Paget o purificados de placenta humana. Pese a cierta mejoría bioquímica, clínica y radiológica en algún paciente, esta fue transitoria y los resultados no fueron reproducibles. Para que este

tratamiento sea efectivo no es suficiente con aumentar los niveles plasmáticos de TNSALP aisladamente, sino que esta debe poder incorporarse a la estructura ósea. Otras vías de sustitución que se han explorado son el trasplante de médula ósea o de células madre mesenquimales alogénicas determinadas hacia osteoblastos. Aunque se ha observado cierta mejoría clínica, debe tenerse en cuenta la necesidad de inmunosupresión y su morbilidad. También se ha intentado el tratamiento mediante transfección con terapia génica lentiviral en ratones TNSALP^{-/-}¹⁸.

Desde 2015, la asfotasa alfa cuenta con aprobación de la Agencia Europea del Medicamento para el tratamiento de las formas de HPP perinatal, infantil y grave de la infancia¹⁹. Es una proteína de fusión formada por el dominio catalítico de TNSALP unido a una fracción constante de IgG1 con un decaaspartato terminal que aumenta su afinidad por el hueso. En 2012 se publicaron los primeros resultados terapéuticos con asfotasa alfa en HPP perinatal o infantil grave. Se observó una importante mejoría esquelética, de la función pulmonar, del desarrollo motor y cognitivo y de la miopatía, así como una rápida disminución de los niveles plasmáticos de PLP y PPI⁹, confirmándose dichos hallazgos tras un periodo más prolongado de tratamiento en un ensayo posterior¹⁷. Asfotasa alfa aumenta la supervivencia de los pacientes con HPP (incrementos del 27 al 84% a los 5 años¹⁰), especialmente en pacientes con necesidad de ventilación mecánica o con convulsiones vitamina B6 dependientes (aumento de supervivencia del 5 al 76% y del 0 al 77%, respectivamente)¹⁰.

Asfotasa alfa se administra por vía subcutánea en dosis habituales de 6 mg/kg/semana en 3 o 6 dosis^{10,19}. Los efectos adversos más frecuentes son reacciones locales en el punto de inyección, ocasionalmente con lipodistrofia local¹⁷. Se ha observado la aparición de anticuerpos específicos sin aparente repercusión en la efectividad clínica⁹. Es fundamental un correcto seguimiento, tanto para asegurar ajustes de dosis adecuados como para controlar posibles efectos adversos. Debe mantenerse la dosis ajustada al peso real del paciente, una dosis subóptima se relaciona con un rápido deterioro clínico y radiológico¹⁸. Debe vigilarse a la aparición de mineralización ectópica, manteniendo controles radiológicos, ecográficos renales y oftalmológicos. También puede ocurrir en territorio vascular¹⁸.

Tratamiento quirúrgico

Debe realizarse seguimiento de la posible afectación neurológica, especialmente la craneosinostosis. La indicación quirúrgica deberá considerarse en cada caso. El tratamiento con asfotasa alfa no parece ofrecer beneficio en este apartado⁹.

Asimismo, la cirugía puede ser necesaria para el tratamiento de fracturas o deformidades esqueléticas, como escoliosis. Una situación de descarga prolongada en caso de fractura podría ser factor de riesgo para fallo de consolidación¹⁸.

Conclusiones

- La HPP es una enfermedad hereditaria rara del metabolismo óseo y mineral caracterizada por un déficit

de actividad de la FA, que conlleva hipomineralización esquelética y dental y manifestaciones extraesqueléticas.

- El espectro fenotípico incluye desde formas precoces potencialmente mortales a formas más tardías, inespecíficas y menos sintomáticas.
- El diagnóstico en pacientes con alto índice de sospecha clínica debe incluir la constatación de niveles bajos de actividad sérica de FA, alteraciones radiológicas, la posible acumulación de sustratos de la enzima y el análisis molecular.
- La reciente aprobación de asfotasa alfa para el tratamiento de reemplazo enzimático en pacientes con HPP de inicio pediátrico supone un cambio en la *estrategia terapéutica* ante esta enfermedad.

Conflicto de intereses

Los autores declaran no tener ningún conflicto de intereses.

Agradecimientos

Los autores agradecen a Alexion Pharmaceuticals el apoyo logístico para la reunión del grupo de trabajo (los contenidos del cual son responsabilidad exclusiva de los autores) y el apoyo editorial por parte de Ogilvy Healthworld.

Bibliografía

1. Whyte MP. Hypophosphatasia —aetiology, nosology, pathogenesis, diagnosis and treatment. *Nat Rev Endocrinol*. 2016;12:233–46.
2. Rockman-Greenberg C. Hypophosphatasia. *Pediatr Endocrinol Rev*. 2013;10 Suppl 2:380–8.
3. Millan JL, Whyte MP. Alkaline phosphatase. *Hypophosphatasia. Calcif Tissue Int*. 2016;98:398–416.
4. Mornet E., editor. The tissue nonspecific alkaline phosphatase gene mutations database. Université de Versailles [consultado 16 Mar 2017] [actualizado 14 Mar 2017]. Disponible en: http://www.sesep.uvsq.fr/03_hypo_mutations.php
5. Mornet E. Hypophosphatasia. *Best Pract Res Clin Rheumatol*. 2008;22:113–27.
6. Whyte MP, Zhang F, Wenkert D, McAlister WH, Mack KE, Benigno MC, et al. Hypophosphatasia: Validation and expansion of the clinical nosology for children from 25 years experience with 173 pediatric patients. *Bone*. 2015;75:229–39.
7. Taketani T, Onigata K, Kobayashi H, Mushimoto Y, Fukuda S, Yamaguchi S. Clinical and genetic aspects of hypophosphatasia in Japanese patients. *Arch Dis Child*. 2014;99:211–5.
8. Mornet E, Yvard A, Taillandier A, Fauvert D, Simon-Bouy B. A molecular-based estimation of the prevalence of hypophosphatasia in the European population. *Ann Hum Genet*. 2011;75:439–45.
9. Whyte MP, Greenberg CR, Salman NJ, Bober MB, McAlister WH, Wenkert D, et al. Enzyme-replacement therapy in life-threatening hypophosphatasia. *N Engl J Med*. 2012;366:904–13.
10. Whyte MP, Rockman-Greenberg C, Ozono K, Riese R, Moseley S, Melian A, et al. Asfotase alfa treatment improves survival for perinatal and infantile hypophosphatasia. *J Clin Endocrinol Metab*. 2016;101:334–42.
11. Whyte MP. Physiological role of alkaline phosphatase explored in hypophosphatasia. *Ann N Y Acad Sci*. 2010;1192:190–200.
12. Kozlowski K, Sutcliffe J, Barylak A, Harrington G, Kemperdick H, Nolte K, et al. Hypophosphatasia. Review of 24 cases. *Pediatr Radiol*. 1976;5:103–17.

13. Baumgartner-Sigl S, Haberlandt E, Mumm S, Scholl-Burgi S, Sergi C, Ryan L, et al. Pyridoxine-responsive seizures as the first symptom of infantile hypophosphatasia caused by two novel missense mutations (c.677T>C, p.M226T; c.1112C>T, p.T371I) of the tissue-nonspecific alkaline phosphatase gene. *Bone*. 2007;40:1655–61.
14. Sumner TE, Volberg FM, Karstaedt N, Ward CF, Lorentz WB. Hypophosphatasia and nephrocalcinosis demonstrated by ultrasound and CT. *Clin Nephrol*. 1984;22:317–9.
15. Mornet E. Hypophosphatasia orphanet. *J Rare Dis*. 2007;2:40.
16. Silva I, Castelao W, Mateus M, Branco JC. Childhood hypophosphatasia with myopathy: Clinical report with recent update. *Acta Reumatol Port*. 2012;37:92–6.
17. Whyte MP, Madson KL, Phillips D, Reeves AL, McAlister WH, Yakimoski A, et al. Asfotase alfa therapy for children with hypophosphatasia. *JCI Insight*. 2016;1:e85971.
18. Whyte MP. Hypophosphatasia. enzyme replacement therapy brings new opportunities and new challenges. *J Bone Miner Res*. 2017;32:667–75.
19. European Medicines Agency. Strensiq: EPAR-Product Information. Biomass. 2017:1-44 [consultado 1 Jul 2017]. Disponible en: http://www.ema.europa.eu/docs/en_GB/document_library/EPAR_-_Product_Information/human/003794/WC500194337.pdf
20. Watanabe A, Yamamasu S, Shinagawa T, Suzuki Y, Miyake H, Takeshita T, et al. Prenatal genetic diagnosis of severe perinatal (lethal) hypophosphatasia. *J Nippon Med Sch*. 2007;74:65–9.
21. Silver MM, Vilos GA, Milne KJ. Pulmonary hypoplasia in neonatal hypophosphatasia. *Pediatr Pathol*. 1988;8:483–93.
22. Collmann H, Mornet E, Gattenlohner S, Beck C, Girschick H. Neurosurgical aspects of childhood hypophosphatasia. *Childs Nerv Syst*. 2009;25:217–23.
23. Seshia SS, Derbyshire G, Haworth JC, Hoogstraten J. Myopathy with hypophosphatasia. *Arch Dis Child*. 1990;65:130–1.
24. Colantonio DA, Kyriakopoulou L, Chan MK, Daly CH, Brinc D, Venner AA, et al. Closing the gaps in pediatric laboratory reference intervals: a CALIPER database of 40 biochemical markers in a healthy and multiethnic population of children. *Clin Chem*. 2012;58:854–68.
25. Alkaline phosphatase. USA: Abbot Laboratories; 2007. Report No.: 30-3947/R7.
26. Estey MP, Cohen AH, Colantonio DA, Chan MK, Marvasti TB, Randell E, et al. CLSI-based transference of the CALIPER database of pediatric reference intervals from Abbott to Beckman, Ortho, Roche and Siemens Clinical Chemistry Assays: Direct validation using reference samples from the CALIPER cohort. *Clin Biochem*. 2013;46:1197–219.
27. Alkaline Phosphatase (ALP). Brea (CA): Beckman Coulter; 2009.
28. Instructions for use VITROS Chemistry Products ALKP Slide. Rochester, NY: Ortho-Clinical Diagnostics, Inc. Report No.: MP2-37.EN.
29. 5100 (k) Summary-COBAS Integra ALP IFCC Gen.2. Indianapolis (IN): Roche Diagnostics Corporation; 2003.