

ORIGINAL

## Correlación entre el neumoperitoneo y los hallazgos quirúrgicos y morbimortalidad en recién nacidos con enterocolitis necrosante

Vanesa Villamil<sup>a,\*</sup>, María Fernández-Ibieta<sup>a</sup>, María Amparo Gilabert Ubeda<sup>b</sup>,  
María Josefa Aranda García<sup>a</sup>, Ramón Ruiz Pruneda<sup>a</sup>, Juana María Sánchez Morote<sup>a</sup>  
y José Ignacio Ruiz Jiménez<sup>a</sup>

<sup>a</sup> Servicio de Cirugía Pediátrica, Hospital Clínico Universitario Virgen de la Arrixaca, Murcia, España

<sup>b</sup> Servicio de Radiología, Hospital Clínico Universitario Virgen de la Arrixaca, Murcia, España

Recibido el 11 de julio de 2017; aceptado el 13 de noviembre de 2017

### PALABRAS CLAVE

Enterocolitis  
necrosante;  
Neumoperitoneo;  
Perforación  
intestinal;  
Mortalidad

### Resumen

**Introducción:** La intervención quirúrgica en las enterocolitis necrosantes (EN) es precisa cuando existe gangrena intestinal, hecho evidente cuando produce perforación y neumoperitoneo, siendo este la única indicación radiológica aceptada universalmente para la intervención quirúrgica.

**Objetivo:** Analizar a los pacientes intervenidos de EN, saber por qué se les intervino, cómo evolucionan y si los pacientes perforados presentan neumoperitoneo.

**Método:** Estudio retrospectivo de una cohorte de recién nacidos con EN intervenidos durante un periodo de 10 años (2006-2015). Se analizan los hallazgos radiológicos preoperatorios y se correlacionan con los quirúrgicos y con la morbimortalidad, dependiendo de la presencia de neumoperitoneo (N+) o no (N-). Se evaluó la concordancia interobservador con radiólogo pediátrico enmascarado a la clínica mediante el índice de acuerdo *kappa*.

**Resultados:** Se analizó a 53 pacientes. El 36% se intervino tras la visualización de neumoperitoneo; en el resto, la indicación fue deterioro clínico y metabólico, junto con hallazgos radiológicos asociados. En el 39% del grupo N- se objetivó perforación.

No se encontraron diferencias significativas en ambos grupos con respecto a longitud intestinal reseca, días de intubación, día de inicio de nutrición enteral y mortalidad. La comparación entre duración de síntomas y estancia hospitalaria total en ambos grupos (N-/N+) fue significativa (7 vs. 2 días,  $p = 0,008$ ; 127 vs. 79 días,  $p = 0,003$  respectivamente), siendo más favorable en el grupo N+. Estas diferencias se mantuvieron al ajustar por peso.

\* Autor para correspondencia.

Correo electrónico: [vanesa.villamil@yahoo.com.ar](mailto:vanesa.villamil@yahoo.com.ar) (V. Villamil).

**Conclusiones:** La indicación quirúrgica ha de basarse en un conjunto de datos clínicos y radiológicos, ya que el 39% de los pacientes sin neumoperitoneo presentaron perforación.

En nuestro estudio la presencia de neumoperitoneo no se correlaciona con peor pronóstico.

© 2017 Publicado por Elsevier España, S.L.U. on behalf of Asociación Española de Pediatría.

## KEYWORDS

Necrotising enterocolitis;  
Pneumoperitoneum;  
Intestinal perforation;  
Mortality

## Correlation between pneumoperitoneum and surgical findings and morbidity and mortality in newborns with necrotising enterocolitis

### Abstract

**Introduction:** Surgical intervention in necrotising enterocolitis (NEC) is correct when there is intestinal gangrene. This is evident when gangrene produces perforation and pneumoperitoneum, with this being the only universally accepted radiological indication for the surgical intervention of NEC.

**Objective:** To perform an analysis on patients with surgically managed NEC, including determining how the decision to intervene is reached, the outcomes, and if patients with perforation had a pneumoperitoneum.

**Methods:** Retrospective review of neonates with surgical NEC over a period of 10 years (2006-2015). An analysis was made of pre-surgical x-ray findings, which were compared with surgical ones, in addition to the morbidity and mortality, depending on the presence (N+) or absence (N-) of pneumoperitoneum. An evaluation was also made of the interobserver concordance with a paediatric radiologist blinded to the clinical reason using the kappa agreement index.

**Results:** A total of 53 neonates were included in the study. Surgical treatment was indicated after observing pneumoperitoneum in 36%. In the remaining neonates, the surgical decision was made after noting a clinical and metabolic deterioration with classical x-ray findings. Intestinal perforation was observed in 39% of the N- neonates.

There were no statistical differences between either group on analysing the excised intestinal length, days of intubation, starting of enteral nutrition, and the mortality rate. Comparisons in terms of duration of symptoms and total hospital stay were statistically significant (7 vs. 2 days,  $P = .008$ ; 127 vs. 79 days,  $P = .003$ , respectively), with both being more favourable in the N+ group. These differences remained when the groups were adjusted by birthweight.

**Conclusions:** Surgical indication has to be done on an ensemble of clinical and radiological evidence, as 39% of the neonates in the N- groups were perforated.

In our study, the presence of a pneumoperitoneum did not correlate with a worse prognosis.

© 2017 Published by Elsevier España, S.L.U. on behalf of Asociación Española de Pediatría.

## Introducción

La enterocolitis necrosante (EN), descrita por primera vez por Siebold en 1825<sup>1</sup>, es la urgencia gastrointestinal más frecuentemente encontrada en la Unidad de Cuidados Intensivos neonatales (UCI-N)<sup>2</sup>, con una incidencia estimada de 0,3 a 3 por cada 1000 nacidos vivos<sup>3,4</sup>. La etiología no está clara, aunque se piensa que es debida a una disminución de la perfusión y la isquemia intestinal (particularmente en intestinos inmaduros), llevando a una disrupción de la barrera intestinal, permitiendo el paso de bacterias y la activación de la cascada de mediadores inflamatorios<sup>5</sup>. Los principales factores que predisponen a esta condición incluyen los siguientes: prematuridad, asfixia perinatal, nutrición enteral temprana en neonatos pretérmino, enfermedades cardíacas congénitas y la cateterización umbilical, entre otros<sup>5</sup>.

Cabe diferenciar la EN de la perforación intestinal aislada, la cual es menos frecuente y afecta hasta a un 2% de neonatos con bajo peso extremo<sup>3</sup>. Otras características diferenciales de la perforación intestinal aislada son: la falta

de compromiso sistémico, falta de neumatosis intestinal, el comienzo a edad más temprana, con menos peso al nacer y extrema prematuridad<sup>3</sup>.

La EN se clasifica según los estadios de Bell et al. en: estadio I (sospecha), II (definitivo) o III (avanzado)<sup>6</sup>, siendo este sistema modificado por Walsh y Kliegman en 1986<sup>7</sup>. Según los hallazgos radiológicos, dichos estadios se subclasifican en A o B: estadio IA o B: normal o distensión media; estadio IIA: íleo, neumatosis intestinal; IIB: gas portal; estadio IIIA: ascitis, y IIIB: neumoperitoneo<sup>5,6</sup>. Otro sistema de clasificación fue publicado en el *Manual de operaciones de Vermont Oxford*, el cual describe hallazgos clínicos y radiológicos requeridos para establecer un diagnóstico de enterocolitis necrosante<sup>8</sup>.

Existe un acuerdo general en que la intervención quirúrgica en las EN es precisa cuando existe gangrena intestinal, hecho que es evidente cuando la gangrena produce perforación y neumoperitoneo, pero este no siempre es el caso<sup>9</sup>. El aire libre dentro de la cavidad abdominal es la única indicación radiológica aceptada universalmente para la intervención quirúrgica de las EN<sup>10</sup>.

El objetivo de este trabajo es analizar a los pacientes intervenidos de EN, saber por qué se llega a la decisión de intervenirlos, si todos los pacientes perforados presentan neumoperitoneo y cómo evolucionan los pacientes según presenten o no neumoperitoneo.

Para ello, se correlaciona la semiología radiológica, según la presencia o ausencia de neumoperitoneo, con los hallazgos quirúrgicos y la evolución de un grupo de pacientes con EN manejadas quirúrgicamente.

## Población y método

Se realizó un estudio retrospectivo de una cohorte de recién nacidos con EN intervenidos quirúrgicamente entre enero del 2006 y diciembre del 2015. Estos pacientes se dividen en 2 grupos de comparación según la presencia o ausencia de neumoperitoneo preoperatorio (N+/N-). Ambos grupos se correlacionan según los hallazgos quirúrgicos, definidos como longitud intestinal reseca y presencia o ausencia de EN *totalis* (afectación de 3 o más segmentos intestinales). También se correlacionan con otras variables que constituyen diferentes parámetros de morbimortalidad: duración de los síntomas desde la instauración de la clínica hasta el día de la cirugía, días de intubación, días de nutrición parenteral total, día postoperatorio al inicio de la nutrición enteral, días de ingreso y mortalidad.

Además, se evaluó la concordancia interobservador entre un radiólogo pediátrico experto enmascarado a la clínica, que evaluó *a posteriori* las radiografías preoperatorias y la valoración radiológica conjunta (neonatólogo y cirujano pediátrico de guardia), que se realizó previo a la cirugía, mediante el índice de acuerdo *kappa*. Un valor de *kappa* cero indica una ausencia total de acuerdo entre los observadores, mientras que un valor de 1 indica un acuerdo perfecto<sup>4</sup>. El nivel de acuerdo fue medido según los criterios sugeridos por Landis y Koch:  $k < 0,20$  (muy bajo),  $0,21 < k < 0,40$  (bajo),  $0,41 < k < 0,60$  (moderado),  $0,61 < k < 0,80$  (bueno), y  $0,81 < k < 1,00$  (excelente)<sup>11</sup>.

Para las variables cualitativas se usó el test de la *chi al cuadrado* o de *Fisher* cuando fue apropiado. Para las variables cuantitativas el test no paramétrico *U de Mann-Whitney*. Para el grado de supervivencia se utilizaron las gráficas de *Kaplan-Meier*.

Todos los resultados se considerarán significativos para un nivel alfa  $< 0,05$ . Los análisis se llevaron a cabo con el programa SPSS v.23.0.

## Resultados

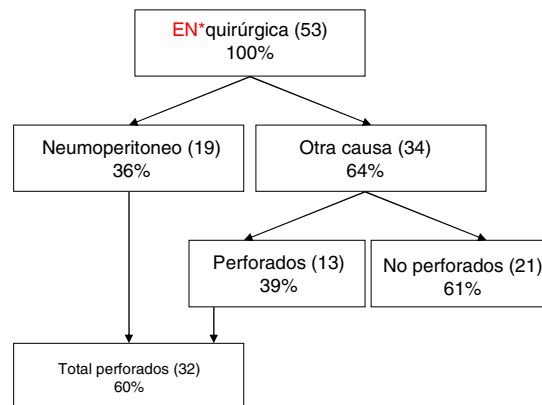
En 10 años se intervino a 53 pacientes afectados de EN, con una edad gestacional mediana de  $28 + 6$  semanas (rango 23-41 semanas) y un peso al nacer medio de  $1.229 \pm 581$  g ( $590-3.087$  g), siendo el 94,3% bajo peso (50 pacientes por debajo de 2.500 g), el 73,6% muy bajo peso (39 pacientes por debajo de 1.500 g) y el 50,9% extremadamente bajo peso al nacer (27 pacientes por debajo de 1.000 g). Se estimó una incidencia media de EN quirúrgicas de 7 por cada 10.000 nacidos vivos.

El 51% de los pacientes fueron niñas (27 casos) y el 94,3% fueron prematuros (50 casos por debajo de 37 semanas de gestación), con un 77,4% siendo grandes prematuros (41 pacientes por debajo de 32 semanas).

La edad media en el momento de la cirugía fue de  $19 \pm 14$  días de vida (rango 2-63 días), con un peso medio de  $1.474 \pm 669$  g (650-3750 g).

La sensibilidad de la radiografía abdominal como método complementario para diagnosticar el neumoperitoneo es del 54,5% y la especificidad del 92,3%. El 36% (19 pacientes) de los casos se intervino debido a la presencia de neumoperitoneo, mientras que el resto (34 pacientes) se intervino por otras causas (deterioro clínico, metabólico u obstrucción intestinal) (fig. 1).

Al analizar ambos grupos de comparación según la presencia o no de neumoperitoneo (N+/N-), se observó que en el grupo N+ existe una menor duración de los síntomas, con una media de  $2 \pm 1,7$  días (rango 1-3 días) frente a  $7 \pm 8$  días en el grupo N- (rango 3-10 días) (desde el



**Figura 1** Causas de indicación quirúrgica en recién nacidos con enterocolitis necrosante. Entre paréntesis, el número de niños. EN: enterocolitis necrosante.

**Tabla 1** Análisis estadístico de los datos cuantitativos de ambos grupos de comparación

VARIABLES	N+	N-	p
<i>Duración de síntomas en días</i> (media de días +/- DE)	$2 \pm 1,7$	$7 \pm 8$	<b>0,008</b>
<i>Días de intubación</i> (media de días +/- DE)	$7 \pm 11$	$4 \pm 2$	0,59
<i>Día PO al inicio de la NE</i> (media de día +/- DE)	$6 \pm 3$	$11 \pm 13$	0,24
<i>Días de ingreso</i> (media de días +/- DE)	$79 \pm 28$	$127 \pm 43$	<b>0,003</b>
Días de ingreso en $\geq 1.000$ g	$58 \pm 10$	$89 \pm 15$	<b>0,005</b>
Días de ingreso en $< 1.000$ g	$107 \pm 20$	$146 \pm 43$	0,064
<i>Longitud intestinal reseca</i> , cm (media de cm +/- DE)	$13 \pm 9$	$20 \pm 11$	0,21
<i>Mortalidad</i> (n - %)	10 (45%)	12 (55%)	0,85
Mortalidad en $\geq 1.000$ g	7 (54%)	6 (46%)	0,6
Mortalidad en $< 1.000$ g	4 (40%)	6 (60%)	0,53

Datos expresados como medias y nivel alfa.

NE: nutrición enteral; PO: postoperatorio.

Negrita: resultados significativamente estadísticos.

inicio del cuadro hasta la cirugía) y menor días de ingreso,  $79 \pm 28$  días en grupo N+ (60-98) vs.  $127 \pm 43$  días grupo N- (103-150) (excluyendo a los pacientes fallecidos), con una diferencia estadísticamente significativa ( $p=0,008$  y  $p=0,003$ , respectivamente) (tabla 1). La diferencia se mantiene al ajustar por peso: en el grupo de mayores de 1.000 g (+ 1.000 g), los neonatos N+ obtuvieron una media de estancia hospitalaria de  $58 \pm 10$  días (48-69) frente a  $89 \pm 15$  días en el grupo N- (71-107) ( $p=0,005$ ) (tabla 1). En el grupo de menores de 1.000 g también hubo diferencias, aunque no fueron significativas: N+  $107 \pm 20$  días (78-135) vs. N-  $146 \pm 43$  días (116-175) ( $p=0,064$ ).

Al analizar la mortalidad, se observa que no existen diferencias estadísticamente significativas entre ambos grupos, con una mortalidad global de 41,5%, 10 recién nacidos del grupo N+ (45%) y 12 del grupo N- (55%). En el resto de los parámetros analizados tampoco se encontraron diferencias significativas (tabla 1).

El índice de acuerdo *kappa* fue de 0,7, siendo esta una buena correlación según los criterios sugeridos por Landis y Koch.

## Discusión

La EN es una de las mayores causas de morbimortalidad en los neonatos<sup>12</sup>.

La mayoría de las enterocolitis ocurren en pacientes pretérmino. Nuestra mediana de edad gestacional fue de 28 + 6 semanas (23-41), similar a otros estudios<sup>13,14</sup>.

Los pacientes presentaban una media de peso al nacimiento de  $1.229 \pm 581$  g, con un rango de 590 a 3.087 g, dato similar a los resultados de la literatura<sup>15</sup>, aunque parece existir una tendencia a la disminución del peso medio entre los pacientes intervenidos por EN, según indican algunos artículos<sup>9</sup>.

La edad media en el momento de la cirugía se sitúa en 19 días de vida (rango 2-63), siendo comparable con un estudio realizado en 2002<sup>16</sup> y con el resultado de otro trabajo en la literatura consultada<sup>13</sup>.

Tras el fracaso del tratamiento médico (incluye antibióticos, suspensión de la nutrición enteral y cuidados de soporte)<sup>17</sup>, la intervención quirúrgica está basada en hallazgos radiológicos y clínicos que indiquen deterioro metabólico<sup>2,8</sup>.

Cuando se sospecha una EN, la evaluación radiológica puede confirmar el estadio en definitivo o avanzado<sup>18</sup>. El aire extraluminal (aire libre) es un signo de EN avanzada<sup>8</sup>, siendo este el único signo radiológico universalmente aceptado y mandatario de intervención quirúrgica<sup>19</sup>, dado que es un indicador directo de perforación. Existen autores que consideran indicación quirúrgica suficiente el deterioro metabólico, estableciendo una serie de parámetros bioquímicos y unos umbrales que permiten indicar una intervención, a pesar de no establecerse un estadio de Bell IIIB<sup>3</sup>. Es importante subrayar la necesidad de realizar ambas proyecciones radiográficas (antero-posterior y rayo horizontal en decúbito supino) durante las primeras 48 h tras la instauración del diagnóstico, dado que la mayoría de las perforaciones ocurren en esa franja de tiempo<sup>10,12</sup>, hecho que se ha comparado en nuestro resultado, existiendo una media de 2 días desde la instauración de la clínica a

la evidencia de neumoperitoneo, con un rango de 1 a 3 días.

El neumoperitoneo no siempre está presente, siendo visto entre un 50 y un 75% de todos los pacientes con perforación intestinal debido a EN<sup>20</sup>, aunque otros lo estiman entre un 12 a un 50%<sup>18,21</sup>. La sensibilidad de este hallazgo radiológico es pues mucho más baja de lo esperado. En nuestro estudio, la sensibilidad es del 54,5%. Existen posibles explicaciones a la ausencia de neumoperitoneo en las perforaciones intestinales: 1) perforación del yeyuno o íleon que podrían no contener gas; 2) sellado temprano de una perforación; 3) perforación retroperitoneal; 4) escasez de gas debido a una efectiva succión a través de una sonda nasogástrica; 5) falta de una vista óptima radiológica que demuestre el neumoperitoneo, y 6) que la perforación se produzca entre la realización de la radiografía y la cirugía<sup>1</sup>.

Este hallazgo radiográfico no siempre es fácil de ver, existiendo varios signos radiológicos que nos ayudan a evidenciar su existencia: el signo de Rigler (gas a ambos lados de la pared intestinal), el signo del ligamento falciforme (gas delineando ese ligamento), el signo del *football* (gas delineando la cavidad peritoneal), el signo de la V invertida (gas delineando los ligamentos umbilicales laterales) y el signo del cuadrante súpero-derecho (gas en ese cuadrante, en el espacio subhepático)<sup>22</sup>.

Algunos neonatos críticos necesitan de ventilación mecánica, pudiendo provocar neumotórax o neumomediastino y, consiguientemente, neumoperitoneo. En estos pacientes, se debe realizar un correcto diagnóstico de perforación gastrointestinal frente a neumoperitoneo médico para prevenir procedimientos quirúrgicos innecesarios<sup>23</sup>. Este hecho ocurrió en un paciente en este estudio. Como se dijo anteriormente, la indicación de cirugía fue el neumoperitoneo en el 39% de los casos, comparable con otros estudios<sup>24,25</sup>.

Clásicamente, se ha considerado que el pronóstico de los pacientes con EN empeora una vez que ocurre la perforación intestinal<sup>1,10,26</sup>, aunque no todos los trabajos muestran conclusiones unánimes respecto a este punto<sup>24,27</sup>. Ya lo escribían Grosfeld et al. en 1991: un diagnóstico temprano, los avances en las unidades de cuidados intensivos neonatales y una cirugía expeditiva cuando estuviera indicada, han favorecido la supervivencia en los pacientes con EN<sup>28</sup>.

En este estudio se ha comprobado que, incluso ajustando por peso, el hallazgo de neumoperitoneo en una radiografía no supone *a priori* una evolución peor, más bien al contrario. Probablemente esto sea debido a la asociación que se ha encontrado entre la duración más corta de síntomas entre los pacientes con neumoperitoneo y los que no lo tienen. Frecuentemente, la indicación quirúrgica de un prematuro con síntomas de EN se retrasa durante días, intensificando el tratamiento médico, precisamente por no encontrar una radiografía que «invite» claramente al cirujano a intervenir.

Teniendo en cuenta la escasa sensibilidad de la radiografía abdominal que se ha comprobado en nuestro estudio, confiar en el hallazgo de aire libre como única indicación quirúrgica absoluta de cirugía podría considerarse ya obsoleto o arriesgado. Otros autores también preconizan no esperar a un estadio IIIB, porque puede no llegar a visualizarse, siempre y cuando exista deterioro metabólico o infeccioso a pesar de tratamiento médico adecuado.

En nuestro estudio, 10 pacientes dentro del grupo de neumoperitoneo (45%) y 12 pacientes en el grupo de ausencia de neumoperitoneo (55%) fallecieron. Existió una mortalidad global de 41,5%, dato similar a otras series, donde la proporción oscila entre el 55 y el 83%<sup>5,13</sup>.

El índice *kappa* en este estudio demuestra una muy buena correlación interobservador (0,7). Sin embargo, se indica que para disminuir interpretaciones, ya sean falsos positivos o falsos negativos, un radiólogo experimentado debería revisar las radiografías de los pacientes con sospecha de EN<sup>29</sup>.

En un estudio llevado a cabo en 2002 se estimaron la sensibilidad y la especificidad del neumoperitoneo, siendo del 52 y el 92%, respectivamente<sup>30</sup>, prácticamente igual a nuestros resultados.

La limitación de este estudio es su carácter retrospectivo y el acotado número de pacientes, por lo que se necesitaría un estudio prospectivo para poder recaudar información más fidedigna en cuanto a la evolución de los pacientes y así poder arrojar resultados más fehacientes.

## Conclusión

Dado que no existe un signo clínico o radiológico, o un resultado analítico que determine la decisión de la cirugía, esta se debe tomar según el recaudo de diferentes hallazgos clínicos y radiológicos, ya que, como se ha visto en este estudio, el 39% de los pacientes sin neumoperitoneo estaban perforados.

No se han encontrado otros artículos que comparen la evolución de un grupo de EN intervenidas según la presencia o no de neumoperitoneo, por eso creemos que este artículo aporta información importante en cuanto a la comprensión de la evolución de las EN.

La presencia de neumoperitoneo en las EN no se relaciona con un peor pronóstico.

## Conflicto de intereses

Los autores declaran no tener ningún conflicto de intereses.

## Bibliografía

- Kosloske AM, Papile LA, Burstein J. Indications for operation in acute necrotizing enterocolitis of the neonate. *Surgery*. 1980;87:502-8.
- Yikilmaz A, Hall NJ, Daneman A, Gerstle JT, Navarro OM, Moineddin R, et al. Prospective evaluation of the impact of sonography on the management and surgical intervention of neonates with necrotizing enterocolitis. *Pediatr Surg Int*. 2014;30:1231-40.
- Upadhyaya VD, Gangopadhyay AN, Pandey A, Upadhyaya A, Mohan TV, Gopal SC, et al. Is pneumoperitoneum an absolute indication for surgery in necrotizing enterocolitis? *World J Pediatr*. 2008;4:41-4.
- Di Napoli A, di Lallo D, Perucci CA, Schifano P, Orzalesi M, Franco F, et al. Inter-observer reliability of radiological signs of necrotizing enterocolitis in a population of high-risk newborns. *Paediatr Perinat Epidemiol*. 2004;18:80-7.
- Staryszak J, Stopa J, Kucharska-Miąsik I, Osuchowska M, Guz W, Błaż W. Usefulness of ultrasound examinations in the diagnostics of necrotizing enterocolitis. *Pol J Radiol*. 2015;80:1-9.
- Bell MJ, Ternberg JL, Feigin RD, Keating JP, Marshall R, Barton L, et al. Neonatal necrotizing enterocolitis. Therapeutic decisions based upon clinical staging. *Ann Surg*. 1978;187:1-7.
- Walsh MC, Kliegman RM. Necrotizing enterocolitis: Treatment based on staging criteria. *Pediatr Clin North Am*. 1986;33:179-201.
- Neu J, Walker WA. Necrotizing enterocolitis. *N Engl J Med*. 2011;364:255-64.
- Munaco AJ, Veenstra MA, Brownie E, Danielson LA, Nagapala KB, Klein MD. Timing of optimal surgical intervention for neonates with necrotizing enterocolitis. *Am Surg*. 2015;81:438-43.
- Epelman M, Daneman A, Navarro OM, Morag I, Moore AM, Kim JH, et al. Necrotizing enterocolitis: Review of state-of-the-art imaging findings with pathologic correlation. *Radiographics*. 2007;27:285-305.
- Landis JR, Koch GG. The measurement of observer agreement for categorical data. *Biometrics*. 1977;33:159-74.
- Najaf TA, Vachharajani NA, Warner BW, Vachharajani AJ. Interval between clinical presentation of necrotizing enterocolitis and bowel perforation in neonates. *Pediatr Surg Int*. 2010;26:607-9.
- Blakely ML, Lally KP, McDonald S, Brown RL, Barnhart DC, Ricketts RR, et al. Postoperative outcomes of extremely low birth-weight infants with necrotizing enterocolitis or isolated intestinal perforation: A prospective cohort study by the NICHD Neonatal Research Network. *Ann Surg*. 2005;241:984-9.
- Muchantef K, Epelman M, Darge K, Kirpalani H, Laje P, Anupindi SA. Sonographic and radiographic imaging features of the neonate with necrotizing enterocolitis: Correlating findings with outcomes. *Pediatr Radiol*. 2013;43:1444-52.
- Silva CT, Daneman A, Navarro OM, Moore AM, Moineddin R, Gerstle JT, et al. Correlation of sonographic findings and outcome in necrotizing enterocolitis. *Pediatr Radiol*. 2007;37:274-82.
- Bütter A, Flageole H, Laberge JM. The changing face of surgical indications for necrotizing enterocolitis. *J Pediatr Surg*. 2002;37:496-9.
- Pandey A, Singh SP, Gupta V, Verma R. Conservative management of pneumoperitoneum in necrotising enterocolitis. Is it possible? *J Neonatal Surg*. 2016;5:12.
- Dilli D, Suna Oğuz S, Erol R, Ozkan-Ulu H, Dumanlı H, Dilmen U. Does abdominal sonography provide additional information over abdominal plain radiography for diagnosis of necrotizing enterocolitis in neonates? *Pediatr Surg Int*. 2011;27:321-7.
- Coursey CA, Hollingsworth CL, Gaca AM, Maxfield C, Delong D, Bisset G 3rd. Radiologists' agreement when using a 10-point scale to report abdominal radiographic findings of necrotizing enterocolitis in neonates and infants. *AJR Am J Roentgenol*. 2008;191:190-7.
- Coursey CA, Hollingsworth CL, Wriston C, Beam C, Rice H, Bisset G 3rd. Radiographic predictors of disease severity in neonates and infants with necrotizing enterocolitis. *AJR Am J Roentgenol*. 2009;193:1408-13.
- McBride WJ, Roy S, Brudnicki A, Stringel G. Correlation of complex ascites with intestinal gangrene and perforation in neonates with necrotizing enterocolitis. *J Pediatr Surg*. 2010;45:887-9.
- Levine MS, Scheiner JD, Rubesin SE, Laufer I, Herlinger H. Diagnosis of pneumoperitoneum on supine abdominal radiographs. *AJR Am J Roentgenol*. 1991;156:731-5.
- Stevens M, Ricketts RR. Pneumoperitoneum in the newborn infant. *Am Surg*. 1987;53:226-30.
- Horwitz JR, Lally KP, Cheu HW, Vazquez WD, Grosfeld JL, Ziegler MM. Complications after surgical intervention for necrotizing enterocolitis: A multicenter review. *J Pediatr Surg*. 1995;30:994-8.
- Cheu HW, Sukarochana K, Lloyd DA. Peritoneal drainage for necrotizing enterocolitis. *J Pediatr Surg*. 1988;23:557-61.

26. Faingold R, Daneman A, Tomlinson G, Babyn PS, Manson DE, Mohanta A, et al. Necrotizing enterocolitis: Assessment of bowel viability with color doppler US. *Radiology*. 2005;235:587–94.
27. Kosloske AM. Indications for operation in necrotizing enterocolitis revisited. *J Pediatr Surg*. 1994;29:663–6.
28. Grosfeld JL, Cheu H, Schlatter M, West KW, Rescorla FJ. Changing trends in necrotizing enterocolitis. Experience with 302 cases in 2 decades. *Ann Surg*. 1991;214:300–6.
29. Rehan VK, Seshia MM, Johnston B, Reed M, Wilmot D, Cook V. Observer variability in interpretation of abdominal radiographs of infants with suspected necrotizing enterocolitis. *Clin Pediatr (Phila)*. 1999;38:637–43.
30. Tam AL, Camberos A, Applebaum H. Surgical decision making in necrotizing enterocolitis and focal intestinal perforation: Predictive value of radiologic findings. *J Pediatr Surg*. 2002;37:1688–91.