

## IMÁGENES EN PEDIATRÍA

## Neonato con tumoraciones cervicales

## Neonate with cervical tumours

Ana Campos Segovia<sup>a</sup>, Cristina Cortés Ledesma<sup>b,\*</sup>,  
María López Blázquez<sup>c</sup> y Alba Perez Perez<sup>d</sup>

<sup>a</sup> Departamento de Pediatría, Hospital Universitario Sanitas La Moraleja, Madrid, España

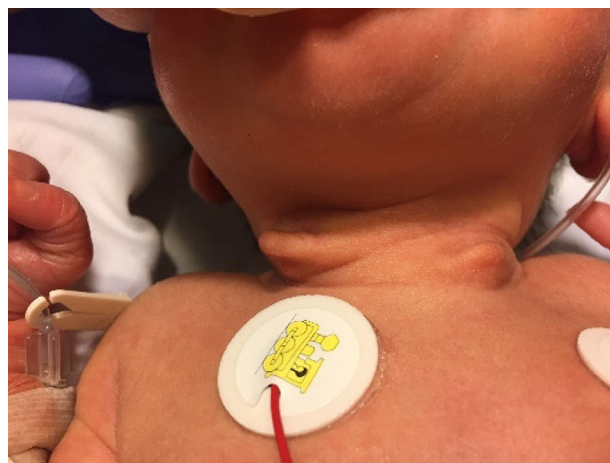<sup>b</sup> Departamento de Pediatría, Hospital Universitario Niño Jesús, Madrid, España

<sup>c</sup> Departamento de Pediatría, Hospital Universitario Gregorio Marañón, Madrid, España

<sup>d</sup> Departamento de Neonatología, Hospital Universitario Gregorio Marañón, Madrid, España

Recién nacido a término con diagnóstico prenatal de trasposición de grandes vasos. En la exploración al nacimiento se observan 2 apéndices laterocervicales de consistencia cartilaginosa (fig. 1). Se realiza ecografía cervical objetivándose 2 estructuras superficiales de 10 mm con características similares al tejido dérmico, situadas lateralmente al músculo esternocleidomastoideo protruyendo hacia el exterior (fig. 2). Se descartan otras malformaciones asociadas. Es dado de alta tras cirugía de Switch arterial, sin incidencias. Al año de edad se extirpan ambos apéndices con hallazgos histológicos compatibles con coristomas cartilagosos.

Los vestigios condrocútaneos cervicales son lesiones congénitas benignas poco frecuentes, asintomáticas, localizadas en posición anterior al músculo esternocleidomastoideo, secundarias a un remanente de los arcos branquiales (predominantemente el segundo arco branquial)<sup>1</sup>. Se componen de tejido cutáneo con núcleo cartilaginoso, sin incluir estructuras vasculares en su interior. Son más comunes en varones, y pueden tener asociación familiar<sup>2</sup>. El carácter bilateral es muy infrecuente, presentando una mayor incidencia de malformaciones, tales como: cardíacas (defectos del septo auricular), gastrointestinales (hernia inguinal),



**Figura 1** Apéndices laterocervicales sin orificio de salida, de consistencia cartilaginosa.

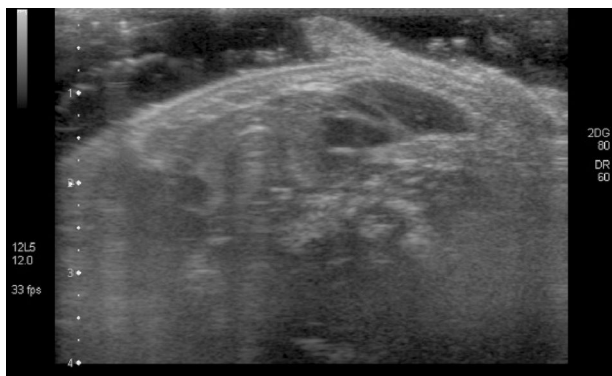
genitourinarias (hidronefrosis), respiratorias (traqueomalacia), auditivas (sordera neurosensorial, otitis media serosa, alteraciones en el pabellón auricular externo...) y orales (paladar hendido y reflujo oronasal)<sup>2</sup>. También se pueden asociar con el síndrome de Goldenhar, Treacher-Collins, Nager y otros<sup>2</sup>. El diagnóstico es fundamentalmente clínico, pudiéndose realizar pruebas de imagen para comprobar la ausencia de quistes del conducto tirogloso o anomalías de

\* Autor para correspondencia.

Correo electrónico: [crispuccortes@gmail.com](mailto:crispuccortes@gmail.com)  
(C. Cortés Ledesma).

<https://doi.org/10.1016/j.anpedi.2018.06.006>

1695-4033/© 2018 Publicado por Elsevier España, S.L.U. en nombre de Asociación Española de Pediatría. Este es un artículo Open Access bajo la licencia CC BY-NC-ND (<http://creativecommons.org/licenses/by-nc-nd/4.0/>).



**Figura 2** Ecografía cervical: estructura superficial de aproximadamente 10 mm con características ecográficas similares al tejido dérmico, situada lateralmente al músculo esternocleidomastoideo que protruye hacia el exterior.

otros arcos braquiales (11-76% de los casos)<sup>3</sup>. Se recomienda una intervención quirúrgica en la infancia temprana (2-6

años) por razones estéticas y para verificar la histología de la lesión<sup>1-3</sup>. No presentan recurrencias<sup>3</sup>.

### Conflicto de intereses

Los autores declaran no tener ningún conflicto de intereses.

### Bibliografía

1. Begovic N, Simic R, Vlahovic A, Kravljanac D, Djuricic S, Mijovic T. Cervical chondrocutaneous branchial remnants-report of 17 cases. *Pediatr Otorhinolaryngol.* 2014;78:1961-4.
2. Nasser HA, Iskandarani F, Berjaoui T, Fleifel S. A case report of bilateral cervical chondrocutaneous remnants with review of the literature. *J Pediatr Surg.* 2011;46:998-1000.
3. Ginat DT, Johnson DN, Shogan A, Cipriani NA. Cervical Chondrocutaneous Branchial Remnants. *Head Neck Pathol.* 2018;12:244-6.